UE10 Revêtement cutané
mardi 9/04/13 13h30-16h30
Ronéotypeuse : Pauline Doux doux.pauline@yahoo.fr
Ronéolecteur : Lucas Boudet

UE10 C2 STRUCTURE NORMALE ET PATHOLOGIQUE DE LA PEAU
DE LA THEORIE A LA PRATIQUE

Le poly est la référence qu'il faut apprendre selon le prof.
On peut également le retrouver sur le site http://cedef.org/enseignement
On retrouve également sur ce site dans 'comprendre la peau:en savoir plus' les différents cours en formant pdf pour les chauds bouillants qui veulent plus de détails.
Il y a 5 Eds obligatoires, où il faut respecter les groupes.
Ils sont à préparer avant la séance https://sites.google.com/site/anapathfacdiderot/home

Pour changer, il n'y avait pas de vrai plan, mais rassurer vous j'ai respecté les diapos et essayé d'organiser un peu le tout.
Le cours est très long (3h) donc il y avait beaucoup d'infos. Je n'ai pas mis volontairement les nombreuses lames du cours qui auraient été invisibles à l'impression. J'ai mis les schémas et photos utiles pour la compréhension du cours.
Je mettrais sur weebly un autre fichier word avec toutes les lames et leur légende pour ceux qui en veulent toujours plus !
bon courage !

I_ introduction

la peau = organe complexe aux fonctions multiples et indispensables à la vie
accompagnée de ses annexes
enveloppe du corps, en continuité avec les muqueuses recouvrant les cavités naturelles de l'organisme.

Fonctions cutanées :
_défense : barrière cutanée contre l'eau, les substances chimiques et infectieuses
photo-protection
réponses immunitaires
_perception des informations sensitives (chaud/froid, douleur, tact, prurit) et adaptation au milieu environnant
_métabolique : synthèse de vitamine D
élimination et échange
thermorégulation

Carte d'identité de la peau chez l'adulte : c'est le plus gros organe de l'être humain
Surface : 1,8 m2
Poids : 4,5 kg
Épaisseur moyenne : 1,2 mm
Rapport surface/épaisseur : 150 000
5 millions de follicules pilo-sébacés
3 millions de glandes sudoripares eccrines
ph 4,2 à 6,1 (manteau acide) avec variations régionales. Il fait partie des multiples barrières cutanés pour la protection du milieu interne fâce au milieu externe

La structure de base de la peau, d'une part, et de ses annexes d'autre part, est identique partout, mais dans le détail, il existe d'importantes variations : régionales=topographiques et temporelles
ex : peau des mb (ac + follicules pilleux) différente de la peau du visage (ac + follicules sébacés, acné)
peau des paumes et des plantes qui sont des zones de kératinisation épaisse, riches en terminaison nerveuse
amincissement cutané < vieillissement intrinsèque (génétique) + vieillissement extrinsèque (UV, tabac)

la structure de la peau comprend,avec ses annexes, tous les tissus histologiques, sauf les tissus osseux et cartilagineux.
4 régions superposées qui sont de la superficie vers la profondeur :
_l'épiderme = épithélium non vascularisé, d'épaisseur très variable, à l'origine de variation d'épaisseur de la peau
_la jonction dermo-épidermique (JDE) est une zone à part entière avec sa propre structure
_le derme, qui se poursuit en profondeur, sans limite franche, par :
_l'hypoderme
derme et hypoderme sont des tissus conjonctifs richement vascularisés suivant une systématisation très précise.
les annexes de la peau qui sont d'origine épidermique, sont situées dans le derme et l'hypoderme.
l'épaisseur de l'hypoderme est aussi très variable :
_minimum au niveau des paupières, des oreilles et des organes génitaux mâles,
_maximum au niveau des fesses/hanches/cuisses chez la femme ou au niveau de l'abdomen/cou chez l'homme.

Les annexes cutanées = elles sont composées de
_phanères : ongles, cheveux, poils
_glandes : sébacées (follicules pilo-sébacés) et de glandes sudoripares (apocrines et eccrines)

pathologie cutanée = étude des lésions cutanées
Il existe de nombreux facteurs étiologiques
_externes : froid, chaleur, eau, produit chimique, radiations UV/X, traumatisme, agents infectieux
_internes : maladie inflammatoire cutanée/systémique, vasculopathie, néoplasie bénigne/maligne, malformation (hamartome), surcharges

A/ Histopathologie cutanée = 3 types de prélèvements

1/la biopsie cutanée

indications
_dermatoses inflammatoires :
utilisée pour confirmer un diagnostic (pour des formes atypiques, avant un traitement systémique lourd)
utilisée pour orienter un diagnostic (clinique difficile) : mécanisme pathogénique, confrontation anatomo-clinique
_pathologie tumorale
utilisée pour connaître la nature de la tumeur = le grade de la tumeur
utilisée pour connaître l'extension de la tumeur
utilisée pour guider la prise en charge cancérologique

choisir le site de la biopsie
_on biopsie une lésion la plus récente possible (non nécrotique ou surinfectée). la zone est avec moindre rançon cicatricielle (on évite les biopsies sur le visage par exemple)
_sur une lésion inflammatoire : on biopsie souvent en bordure ou en zone active, ou à cheval sur peau saine/lésée
/!\ pour les maladies bulleuses, on biopsie en zone saine périlésionnelle que l'on peut marquer préalablement par immunofluorescence (rq : erreur sur le site du cedef attention)
_sur une lésion tumorale : on biopsie en zone tumorale non nécrotique

réaliser la biopsie
la biopsie est un acte simple, où on enlève une **partie** de la lésion
1.le médecin dispose d'un kit où rassembler dans un plateau stérile les instruments, de gants stériles et d'un champ stérile percé, centré par la lésion
2.le médecin s'assure de l'anesthésie locale au lit du patient
on utilise de la biseptine pour la désinfection de la peau
on réalise une injection hypodermique de xylocaïne adrénalinée (ou non adrénalinée chez l'enfant ou pour les extrémités) au niveau de la zone choisie avec une aiguille sous-cutanée fine
3.le médecin réalise le prélèvement
-au punch(le + souvent) : pour des prélèvements d'un diamètre de 2 à 8 mm
idéalement, 4mm au moins sont nécessaires pour un examen histologique, et 3mm pour une congélation
-au bistouri ou fuseau : pour les lésions + profondes (hypoderme) et + grandes (plus grand diamètre, elliptique)
4.le médecin place le prélèvement dans un fixateur et réalise une suture (4/0 ou 5/0 pour le visage)
la fixation se fait dans le formol, pendant 12h. = utilisée pour des techniques courantes d'IHC et génotypage
la congélation se fait dans un tube sec = utilisée pour de l'IF, biologie moléculaire, tumorothèque
la congélation est amené au laboratoire en urgence sauf pour l'IF où on peut utiliser un liquide de Michel qui permet une conservation à température ambiante pendant qq jours
5.le médecin doit remplir la feuille de demande
-pour faciliter l'adressage du patient
-pour donner les informations nécessaires et suffisantes sur le patient(âge, sexe, phototype), la clinique(lésions élémentaires, topographie, siège et aspect de la lésion prélevée), les traitements reçus
-pour donner des hypothèses diagnostiques

2/l'exérèse cutanée
On enlève la **totalité** de la lésion
indications
_lésions mélanocytaires (nævus, mélanome) ++
_autres lésions tumorales

3/cytodiagnostic de Tzanck
examen simple, rapide, spécifique mais moyennement sensible
On gratte au bistouri le **fond** de la lésion, puis le prélèvement est étalé avec coloration de MGG
indications
_lésions vésiculo-bulleuses ou érosives dans le cadre de dermatoses virales (groupe HSV-VZV) ou de dermatose bulleuse avec acantholyse(pemphigus)

B/ Techniques d'analyse en pathologie cutanée

1/ technique standard, en plusieurs étapes
_prélèvement
_inclusion
_coupe
_coloration
standard=HES (hématoxyline→noyau violet, éosine→cytoplasme rose, safran→collagène orange)
spéciales = mise en évidence de dépôts (fontana→mélanine, bleu alcian→mucine, perls→Fe, rouge congo→sub amyloïde, von kossa → Ca)
mise en évidence de structures/cellules (orcéine→fibre élastique, MGG+bleu de toluidine→mastocyte)
mise en évidence de germes (PAS+gomori-grocott→champi, BAAR→Ziehl-Nielsen, Gram→bactérie)

2/ techniques complémentaires
le principe est la détection d'un antigène spécifique d'un tissu/cellule, par des anticorps spécifiques de cet antigène
la visualisation est permise par l'utilisation de
fluorochrome sur tissu congelé = IFD (immunofluorescence cutané direct)
chromogène sur tissu fixé/congelé = IHC (immunohistochimie)

_En IFD, on utilise des coupes en congélation d'une biopsie cutanée avec incubation d'anticorps marqués par le FITC
les anticorps utilisés dans la technique d'IFD sont des anti-immunoglobulines(igA, igG, igM) et des anti-compléments(C3)
On examine au microscope UV les sites fluorescents sur les antigènes ciblés

_En IHC, on utilise des anticorps primaires qui ciblent les antigènes et des anticorps secondaires ciblant les anticorps primaires. Ces anticorps secondaires sont biotinylés et ce sont eux qui vont produire des produits colorés par des réactions chimiques, et ces produits colorés seront détectés.

3/ «nouvelles» techniques
_hybridation in situ (FISH, SISH, CISH)
On utilise une sonde nucléotidique marquée : fluorescente (FISH), chromogène (CISH), argent (SISH)
la liaison de la sonde sur sa cible spécifique s'effectue après dénaturation du tissu. Le signal peut être visualisé
indications: détection d'ARN/ADN viral (ex:EBV), détection d'anomalies chromosomiques structurelles (ex:translocation)

_biologie moléculaire (séquençage, PCR, comparative genomic hybridization CGH)

C/ Embryologie de la peau

= la peau se développe à partir de 2 tissus embryologiques : ectoderme et mésoderme

• Ectoderme
à partir de S4 , l'ectoderme se différencie en
.périderme (externe)
.couche basale sous-jacente (interne), directement en contact avec la JDE
puis des couches intermédiaires apparaissent à S21, en superficie par rapport à la couche basale sous-jacente :
.la couche spineuse (ou stratum spinosum)
.la couche granuleuse (ou stratum granulosum)
.la couche cornée (ou stratum corneum, la plus superficielle)
après S21, il y a la disparition progressive du périderme, et la kératinisation se met en place

pathologie = L'ichtyose congénitale forme récessive est une maladie génétique de la peau dont la forme *la plus grave* est connue sous le surnom de *bébé collodion ou ichtyose arlequin*.
Il se présente dès la naissance avec une hyperkératose considérable de l'ensemble du tégument qui est croûteux, dur, brunâtre, fissuré, gênant les mouvements et la succion. Cette maladie menace immédiatement la vie de l'enfant en raison de troubles respiratoires, infectieux ou alimentaires.
Cette pathologie gravissime est due à l'absence de disparition du périderme chez ces enfants.
L'ichtyose congénitale forme récessive possède aussi des formes bénignes

• Mésoderme
le derme et l'hypoderme dérivent du mésoderme embryonnaire para-axiale

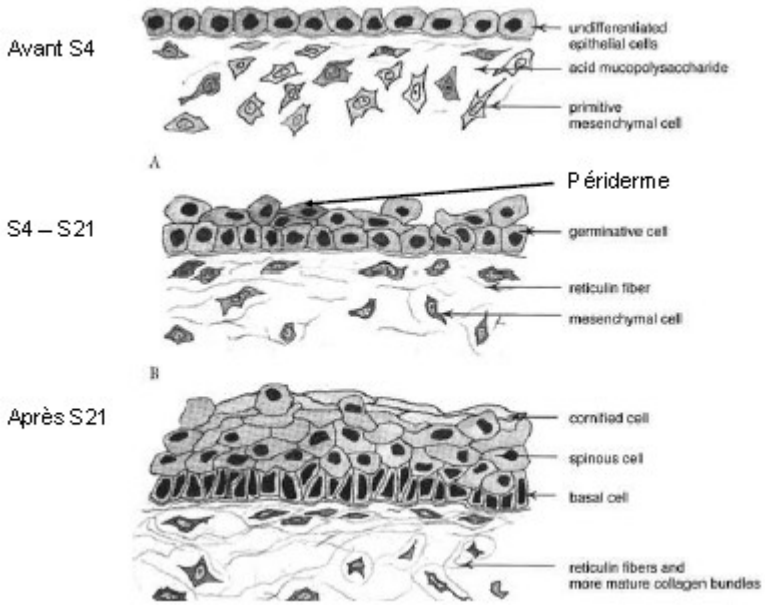

D/ Embryologie des annexes

1. le développement des glandes sudorales eccrines s'effectue à partir de S20

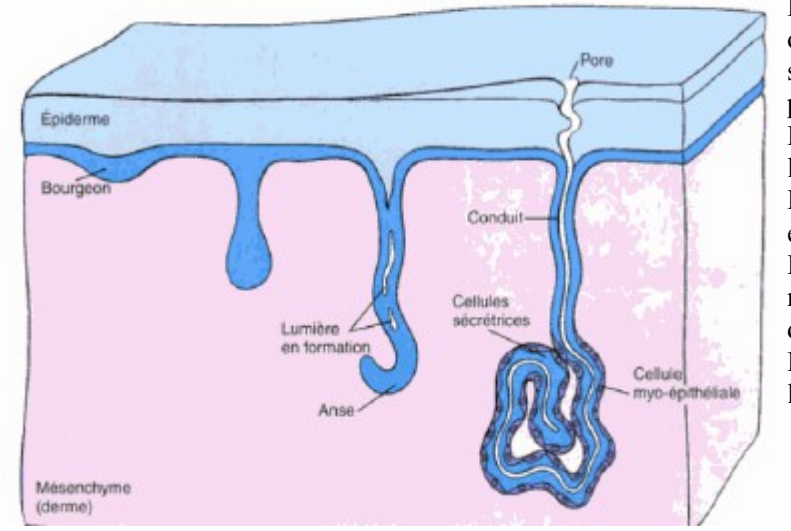

Les glandes sudoripares ou sudorales sont des organes spécialisés, des glandes qui sécrètent la sueur et, pour certaines, des hormones ou phéromones.
Elles font partie des glandes exocrines et permettent le phénomène de transpiration.
Les glandes sudorales eccrines apparaissent par excroissance de l'épiderme.
Les cellules externes donnent une couche de fibres musculaires lisses tandis que les cellules internes deviennent sécrétrices
Les glandes s'abouchent par un conduit excréteur à la surface de l'épiderme

2. il existe une embryologie commune pour l'ensemble de l'appareil pilo-sébacé, et également les glandes sudorales apocrines à partir de S7

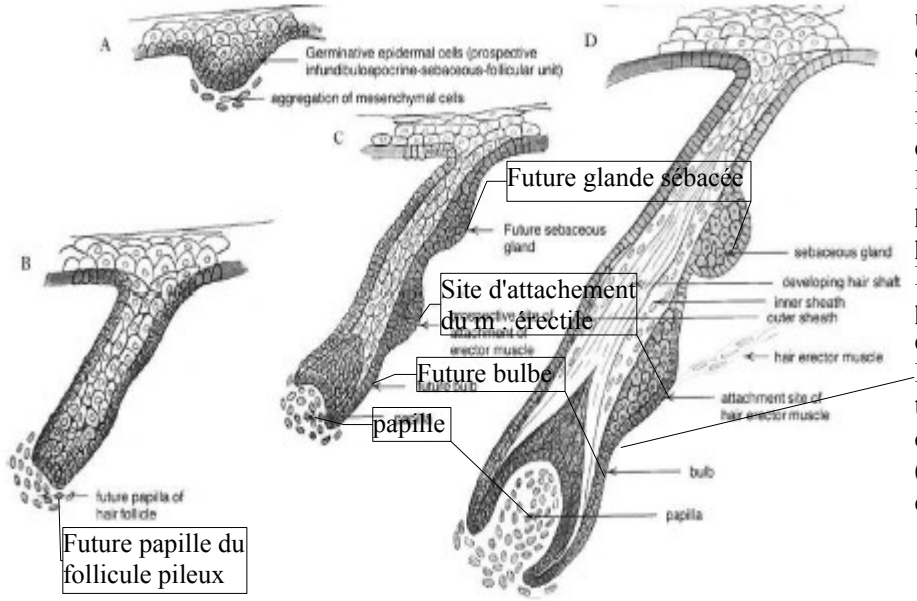

un bourgeon épidermique se forme et un dialogue entre les cellules épithéliales et les cellules mésenchymateuses forment la future papille du poil. La stimulation des cellules épidermiques sous-jacentes et l'interaction avec les cellules de la papille permet la pousse et la régénération du poil.
Le poil est formé de la papille recouverte par le bulbe. Il y a aussi des muscles érecteurs et les glandes sébacées
Les glandes sudoripares apocrines sont toujours annexées à un poil et débouchent dans l'entonnoir folliculaire (infundibulum) en dessus du canal excréteur de la glande sébacée

II_ L'épiderme

c'est un épithélium de revêtement, malpighien (c'est-à-dire stratifié et pavimenteux), et kératinisé

4 types cellulaires

_80% de kératinocytes = donne à l'épiderme ses caractéristiques morphologiques (stratification en plusieurs couches et cellules superficielles pavimenteuses et anuclées)

_20% d'autres cellules dispersées entre les kératinocytes

- mélanocytes
- cellules immunocompétentes (cellules de Langerhans et lymphocytes γδ)
- cellules de Merkel

les cellules de Merkel ne sont pas visibles en microscopie optique

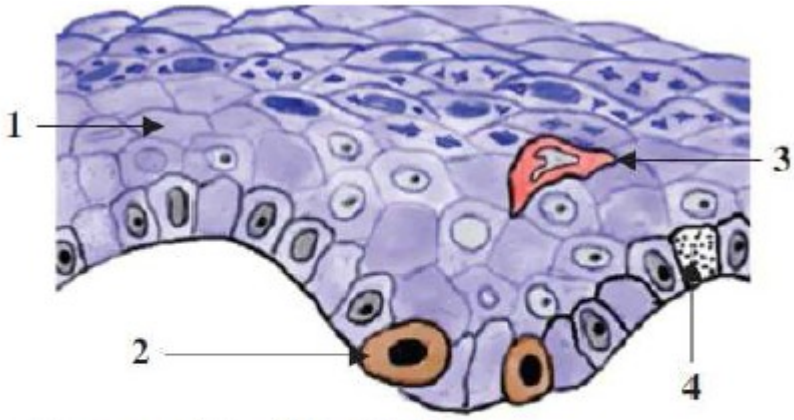

Fig. 2. Les 4 populations cellulaires de l'épiderme
1 – kératinocytes
2 – mélanocytes
3 – cellules immunocompétentes
4 – cellules de Merkel

A/ les kératinocytes

1. les différentes couches de l'épiderme

la maturation des kératinocytes = il existe 4 couches de kératinocytes dans l'épiderme, de la profondeur à la superficie :

- .la couche basale (ou stratum basale), directement en contact avec la JDE
- .la couche spineuse (ou stratum spinosum)
- .la couche granuleuse (ou stratum granulosum)
- .la couche cornée (ou stratum corneum)

ces différentes couches correspondent aux changements de forme et d'aspect des kératinocytes lorsqu'ils migrent en se différenciant de la profondeur vers la superficie de l'épiderme = schéma de maturation vertical

la couche basale est l'unité épidermique de prolifération
Elle contient des cellules souches, cellules amplificatrices et cellules post-mitotiques constituant une réserve cellulaire.
Le temps de transit du kératinocyte pour sa maturation entre la couche basale et la surface de la peau est de 2/3 semaines.
Le temps global de renouvellement de l'épiderme est de 45j, temps nécessaire pour éliminer les toxiques (idem pour les cheveux), les substances phototoxiques ou photosensibilisantes (antibiotique, Tétracycline…)

l'apparition de granulations basophiles dans le cytoplasme des kératinocytes définit la couche granuleuse

la couche spineuse est l'unité épidermique de début de différenciation
Les épines correspondent aux desmosomes qui accrochent les kératinocytes entre eux

les kératinocytes perdent brutalement leur noyau ; ils deviennent des cornéocytes, cellules 'momifiées', à part entière qui constituent la couche cornée, compacte en profondeur au contact de la couche granuleuse, desquamante en superficie
Attention, la couche cornée n'est pas une couche de cellules mortes, c'est une couche dynamique, impliquée dans de nombreux phénomènes comme la régulation du pH de la peau, et donnant à l'épiderme sa fonction de barrière.

2. **les marqueurs ultra-structuraux en microscopie électronique**

La microscopie électronique révèle des marqueurs ultra-structuraux cytoplasmiques et membranaires, caractéristiques de la différenciation des kératinocytes de la peau : les mélanosomes IV, les tonofilaments(kératine), les hémidesmosomes et les desmosomes, la kératohyaline et kératinosome de la couche granuleuse, et les molécules de l'enveloppe cornée.

Les kératines constituent, en formant le plus souvent des paires, des tonofilaments (filaments intermédiaires)
.dans la couche basale on retrouve les kératines K5-K14 et K15
.dans les couches spineuse, granuleuse et cornée, on retrouve les kératines K1-K10, K2e-K11
(les noms de kératine ne sont pas importants à connaître)

Les desmosomes sont des jonctions qui assurent l'adhérence des kératinocytes entre eux pour la cohésion de l'épiderme

Les grains de kératohyaline et kératinosomes se retrouvent dans la couche granuleuse.
la kératohyaline contient de la profilagrine, qui donne de la filagrine, composant principal de la matrice des cornéocytes.
la filagrine est impliqué dans de nombreuses formes atypiques de pathologies.
les kératinosomes contiennent des lipides, phospholipides, cholestérol et céramides formant le ciment intercornéocytaire.
ils contiennent également des enzymes, protéases et anti-protéases.

Loricrine, involucrine, et filagrine se retrouvent dans l'enveloppe cornée des cornéocytes de la couche cornée.
les cornéocytes ont perdu leur noyau mais conservent une enveloppe, appelée 'enveloppe cornée'

Sur le site du cedef mais pas dans les diapos :
<u>3 grandes fonctions des kératinocytes</u>
_cohésion de l'épiderme, en rapport avec le cytosquelette et le système de jonction
_barrière milieu extérieur/intérieur, en rapport avec la différenciation terminale des kératinocytes en cornéocytes
_protection des rayons UV, en rapport avec les mélanosomes de stade IV qui sont phagocytés

<u>l'altération de ces fonctions correspond à 3 groupes de pathologies</u> qui sont respectivement
_les maladies bulleuses intra-épidermiques
_les ichtyoses
_les albinismes

3. **lésions épidermiques** (les définitions non en gras sont en plus dans le poly et non dans les diapos)

acanthose = épaississement de tout ou partie(crêtes) de l'épiderme
acantholyse = perte de cohésion des kératinocytes par rupture des desmosomes, aboutissant à la constitution de fentes ou de bulles intra-épidermiques.
atrophie = amincissement global de l'épiderme par diminution du nombre de couches cellulaires.
épidermotropisme = migration de cellules tumorales dans l'épiderme.
exocytose = migration de cellules inflammatoires dans l'épiderme.
hypergranulose = épaississement de la couche granuleuse.
hyperkératose = épaississement de la couche cornée.
nécrose kératinocytaire = mort cellulaire avec aspect d'apoptose ou de vacuolisation.
papillomatose = accentuation du dessin des papilles et des crêtes inter-papillaires.
parakératose = persistance de structures nucléaires dans les cornéocytes.
pustule = csq d'une spongiose avec pnn ou pne. peut-être uniloculaire (une cavité) ou multiloculaire (plusieurs cavités).
spongiose = œdème intercellulaire. C'est le 1er signe de l'eczéma.
vésicule = cavité formée par la confluence de zones spongiotiques.
Parakératose et hyperkératose s'accompagnent d'une squame cliniquement

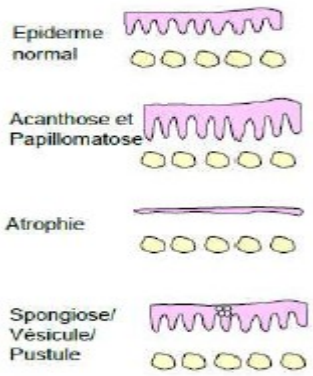

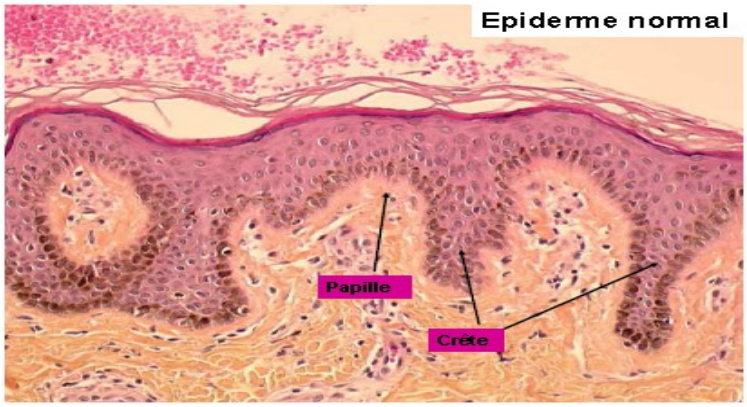

B/ Mélanocytes

1. mélanocytes et synthèse de la mélanine

les mélanocytes sont des cellules **dérivées des crêtes neurales**, migrant jusque dans l'épiderme chez l'embryon dès **S7**, puis colonisant les follicules pileux
Ils se situent au fond du follicule pilleux pour la pigmentation du poil.
Ils migrent et colonisent également d'autres organes : la rétine, les méninges, la muqueuse digestive

dans l'épiderme, les mélanocytes sont situés dans la couche basale épidermique
On compte **1 mélanocyte pour 30 kératinocytes** dans 1 unité de mélanisation
le mélanocyte synthétise les mélanines, phéomélanine et eumélanine, dans des organites spécialisés=les mélanosomes.
Les mélanosomes sont ensuite transférés aux kératinocytes, et stockés dans leur pôle supérieur.

Les mélanines ont à leur tour deux fonctions :

(1) elles donnent à la peau sa "couleur" (pigmentation constitutive), les phéomélanines étant des pigments jaunes-rouges(on l'appelle la mélanine du roux) et les eumélanines, des pigments brun-noirs ; la pigmentation constitutive s'oppose à la pigmentation "facultative" communément appelée bronzage qui apparaît après irradiation par les ultraviolets
(2) les eumélanines ont un rôle photoprotecteur. En revanche, sous l'action des radiations lumineuses, les phéomélanines sont carcinogènes.

Les albinismes sont des déficit génétiques en tyrosinases nécessaires à la synthèse de mélanine

<u>voies de synthèse des mélanines</u>
La synthèse de toutes les mélanines commencent par l'hydroxylation de la tyrosine en DOPA sous l'action d'une tyrosinase, puis l'oxydation de la DOPA en dopaquinone sous l'action de cette même enzyme.
La poursuite de la synthèse se fait vers la voie des phéomélanines et/ou la voie des eumélanines.
La dopaquinone entre dans la voie des phéomélanines si elle rencontre une grande quantité de cystéine ; sinon, elle s'oriente dans la voie des eumélanines où une enzyme de la même famille que la tyrosinase, la TRP2 (tyrosine related protein 2), intervient avant la TRP1.

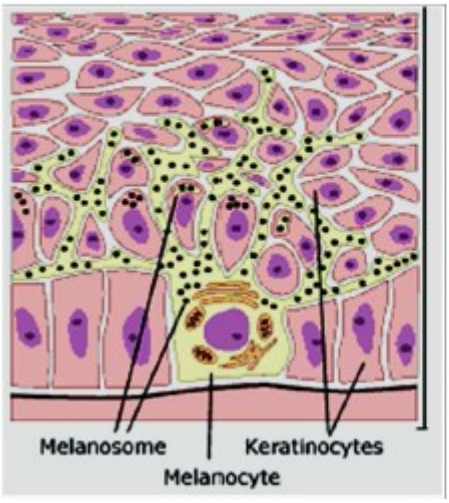

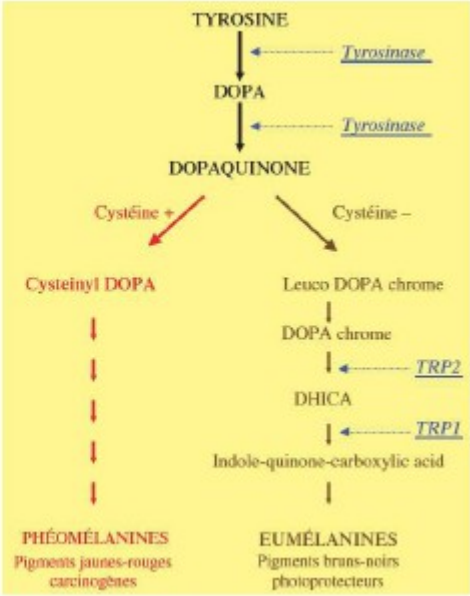

<u>Biosynthèse des mélanosomes</u>
4 stades de maturation des mélanosomes sont décrits morphologiquement aussi bien pour les mélanosomes à eumélanines que pour les mélanosomes à phéomélanines
stades I et II = synthèse de l'organite, qui contient la tyrosinase non active.
stade III = synthèse des mélanines après activation de la tyrosinase
stade IV = mélanosome complètement mélanisé. C'est à ce stade qu'ils peuvent être phagocytés par les kératinocytes.

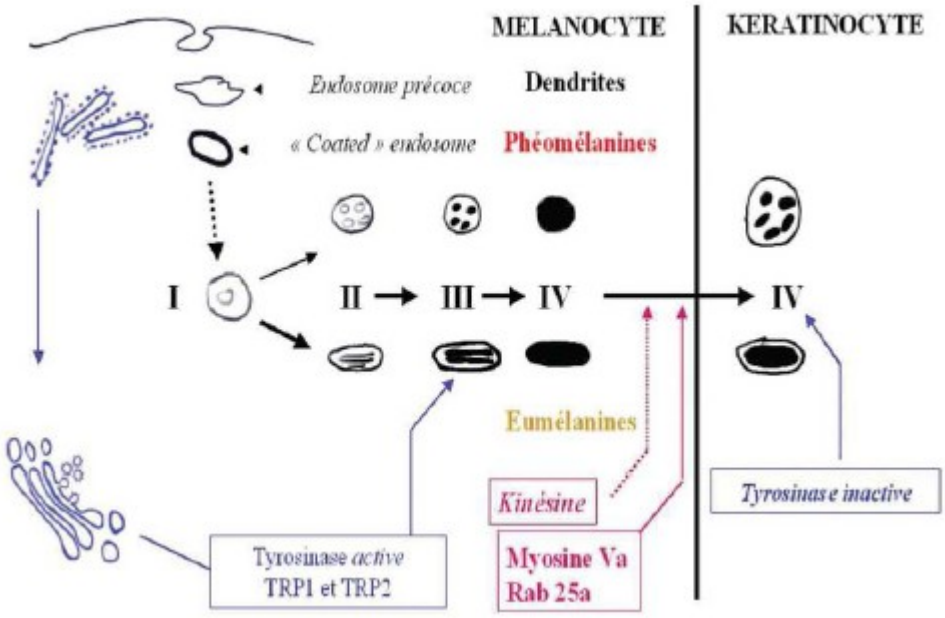

2. phototype et classification de Fritzpatrick

La répartition entre les phéomélanines et les eumélanines varie suivant les individus et conditionne leur phototype cutané. Par convention, en fonction de la couleur constitutive de la peau et de ses capacités à développer une pigmentation sous l'effet des rayons UV, on distingue 6 phénotypes cutanés = c'est la classification de Fitzpatrick

phototype	Couleur de la peau non exposée	Réaction à l'exposition au soleil	Répartition géographique(dite à l'oral et n'est pas dans la classification)
I	blanche	brûle toujours, ne bronze jamais	Pays du nord, les roux
II	blanche	brûle toujours, bronze un peu	européen
III	blanche à olive	brûle un peu, bronze graduellement	européen
IV	brune claire	brûle un peu, bronze bien	Méditerranée, Maghreb
V	brune	brûle rarement, bronze très facilement	Méditerranée, Maghreb
VI	brune foncée à noire	ne brûle pas, bronze toujours bcp	Afrique noire

3. Lésions du système pigmentaire

hyperpigmentation = elle peut être due à un excès de mélanocytes et/ou un excès de mélanine
hypopigmentation = elle peut due à défaut du nombre de mélanocytes et/ou de production de mélanocytes
/!\ chez le roux, la quantité de mélanocyte et de mélanine est normale, simplement le pigment est différent.
prolifération tumorale = elle peut être bénigne=naevus naevocellulaire ou maligne=mélanome

C/ les cellules immunocompétentes épidermiques

1. lymphocytes γδ (gamma delta)

ce sont des lymphocytes T résidents à action locale, et principalement localisés dans les épithéliums de revêtement.

2. cellules de langerhans

les cellules de Langerhans appartiennent à la famille des cellules dentritiques, présentatrices d'antigènes aux lymphocytes γδ
Elles agissent comme des « sentinelles » immunologiques.
On les repère grâce à leur granules de Birbeck (forme en raquette) au microscope électronique.
Il existe aujourd'hui des techniques d'immunohistochimie pour les reconnaître (ex : ac anti-CD1a)

les cellules de Langerhans sont d'abord produites au niveau des organes hématopoïétiques.
Elles vont ensuite migrer vers l'épiderme, s'y installer, y acquérir leur morphologie dendritique et un phénotype spécifique.
Là, dans l'épiderme, la fonction des cellules de Langerhans est de capturer les exoantigènes par la voie des endosomes, de les apprêter et de les réexprimer en surface avec les molécules de classe II du CMH.
Les cellules de Langerhans migrent ensuite à travers l'épiderme, puis le derme vers le système lymphatique (aspect de cellules voilées), et gagnent le cortex profond des ganglions lymphatiques (cellules interdigitées)
C'est là qu'elles présentent l'antigène sous forme de peptides associés aux CMHII, préférentiellement aux lymphocytes T effecteurs qui se dirigent à la surface de la peau pour la réaction allergique

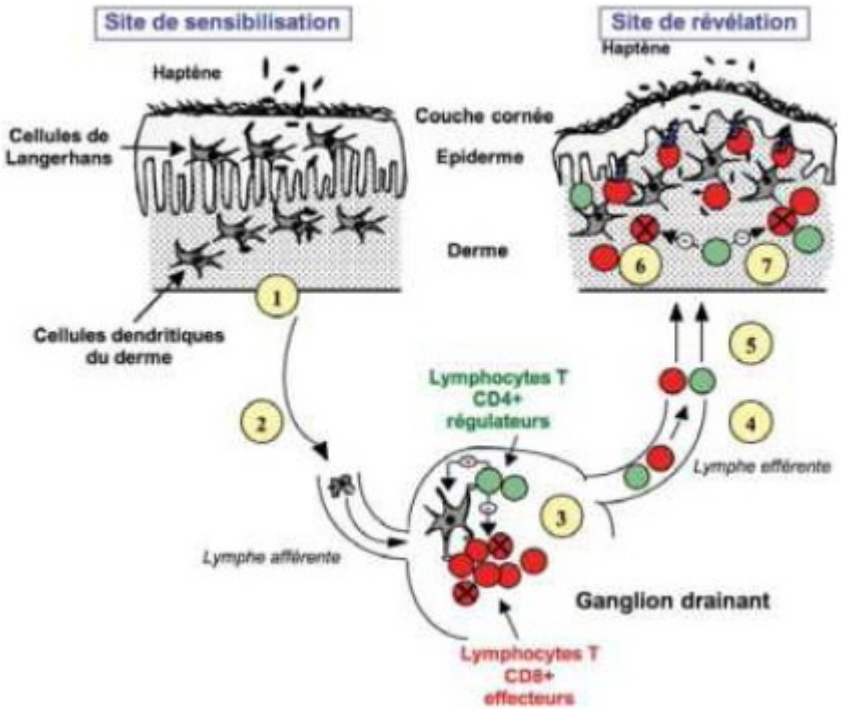

D/ les cellules de Merkel

ce sont des cellules neuro-épithéliales, agissant comme un organe mécano-récepteur.
Elles ont des fonctions inductives et trophiques sur les terminaisons nerveuses cutanées.
Elles sont irrégulièrement réparties (lèvres, paume, pulpes, dos du pied), parfois groupées en amas (disque de punkus ou corpuscule de Merkel)
ces cellules sont riches en neuropeptides
ces cellules sont invisibles en microscopie optique, seulement en microscopie électronique.

Les fibres se regroupent progressivement vers la profondeur pour former un nerf de calibre de plus en plus gros

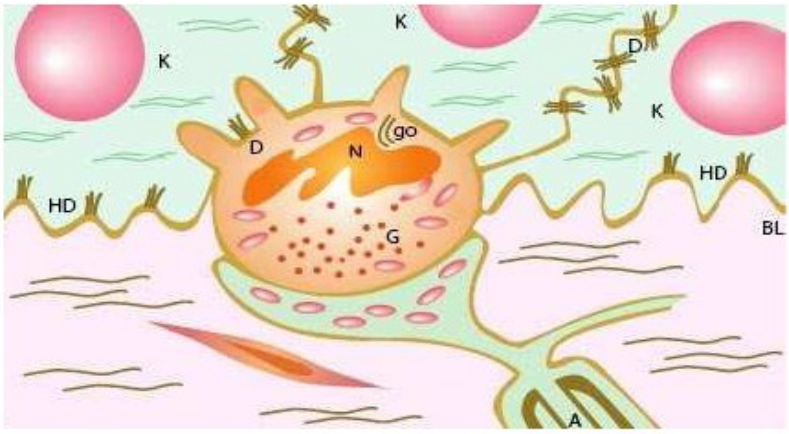

III_ la jonction dermo-épidermique JDE

1. **définition, aspect en microscopie optique et électronique**

c'est une structure moléculaire complexe, zone d'attache de l'épiderme au derme sous-jacent
la JDE est visualisée en coloration PAS en microscopie optique
elle mesure 0,5 à 1 um d'épaisseur

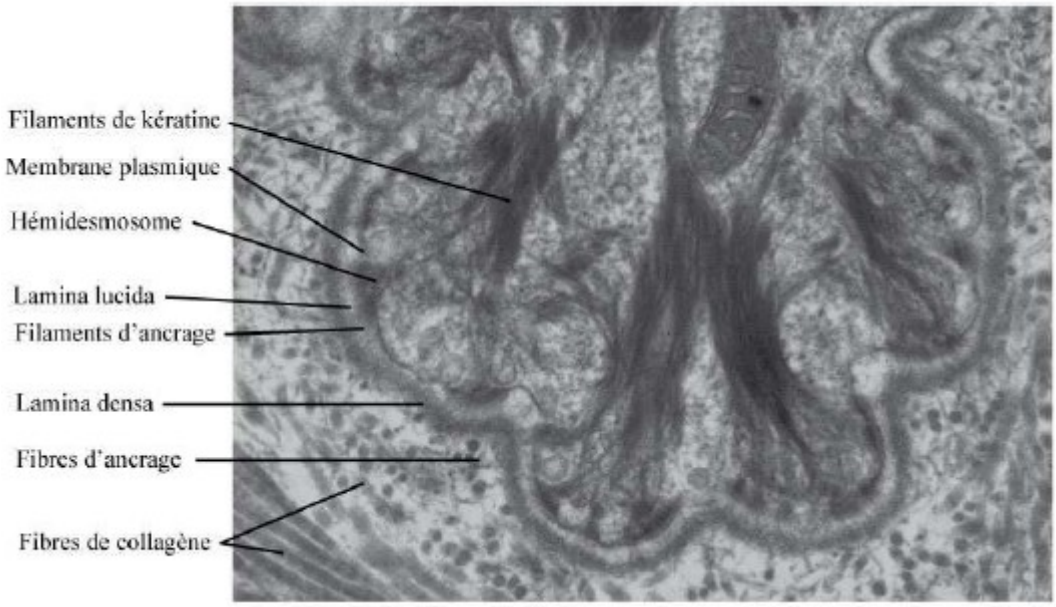

en MO
la JDE apparaît entre les kératinocytes basaux et le derme papillaire comme une ligne ondulée, fine et homogène, de 0,5 à 1 um d'épaisseur

en ME
Examinée de l'épiderme vers le derme, elle comprend :
(1) la mb cyto des cellules basales(cad de la couche basale) de l'épiderme (kératinocytes, mélanocytes, cellules de Merkel)
(2) la lamina lucida claire aux électrons
(3) la lamina densa dense aux électrons (avec du collagène IV)

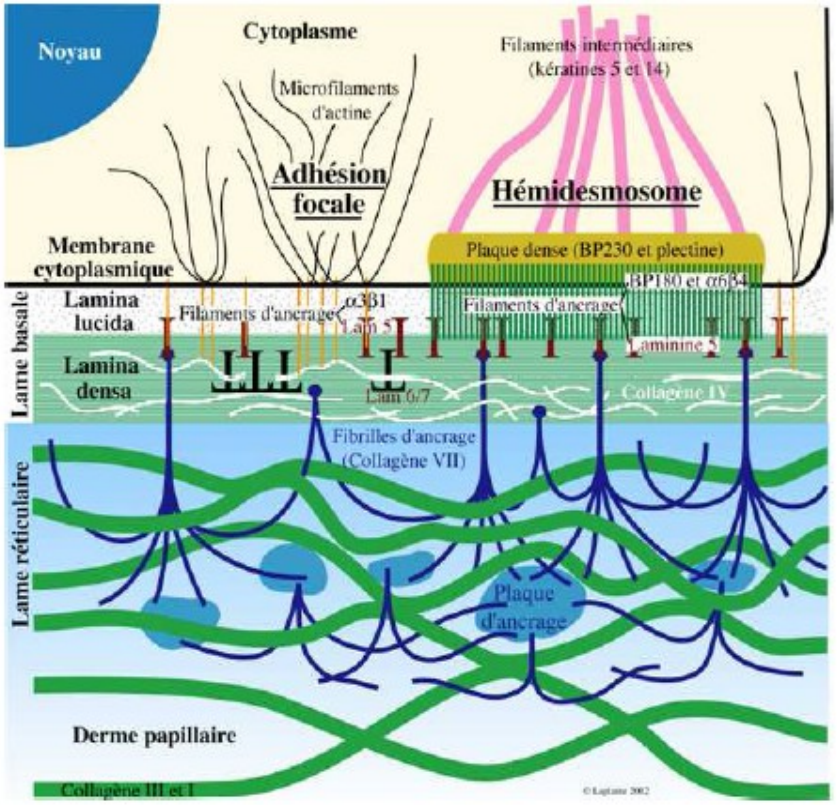

En plus de cette ultrastructure, la JDE présente
(a) au niveau des kératinocytes basaux des complexes d'ancrage de l'épiderme sur le derme, constitués par des :
.**hémidesmosome** (avec FI)
.**adhésions focales** (avec MFA)
(b) des filaments d'ancrage comme épaississement de la lamina densa
(c) la lame réticulaire composée de
.fibrilles d'ancrage (avec collagène VII)
.plaques d'ancrage dermiques
le derme papillaire(ne fait pas partie de la JDE mais du derme/!\), et la lame réticulaire, contiennent du collagène I et III.

2. Lésions de la jonction dermo-épidermique

Il existe des anomalies génétiques, à l'origine de maladies rares, chez l'enfant le + souvent. On observe des mutations sur :
– Kératine 5, BP230, plectine
– Laminine 5, BP180, intégrine α6β4
– Collagène VII

Il existe des atteintes auto-immunes, à l'origine de maladies plus fréquentes,où des auto-anticorps sont dirigés contre les composants de la jonction dermo-épidermique

sur le poly :

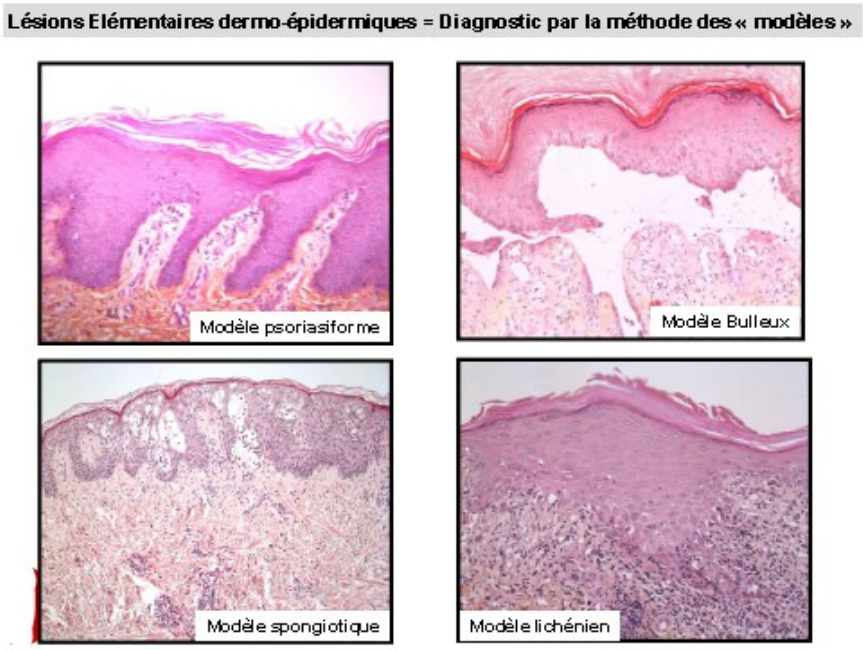

modèle psoriasiforme = allongement parallèle et régulier des papilles dermiques, dont le toit est aminci. Inflammation surtout dans les papilles avec exocytose en regard. Exemple : psoriasis
modèle spongiotique = œdème des papilles avec inflammation du derme superficiel et exocytose. Exemple : eczéma, dermite séborrhéique…
modèle Lichénoïde dermite d'interface = vacuolisation et/ou nécrose des kératinocytes basaux, infiltrat sous épidermique avec exocytose basale, aspect basale « grignotée ». Exemple : lichen plan, toxidermies lichénoïdes, GVH, lupus…
modèle de la bulle sous-épidermique = décollement de la JDE avec infiltrat inflammatoire dont la nature oriente parfois vers un diagnostic. Exemple : dermatoses bulleuses auto-immunes (pemphigoide bulleuse), toxidermie bulleuse…

IV_ le derme

Le derme, comme l'hypoderme, est un dérivé du mésoderme.
C'est un tissu d'épaisseur 1 à 2 mm avec d'importantes variations = fin au niveau des paupières et du prépuce ; épais aux paumes et plantes ; généralement plus fin sur la face ventrale que la face dorsale du corps.

C'est un tissu conjonctif de soutien, avec :
_une matrice extracellulaire composée de fibres structurelles (**collagène**, **fibres élastiques**) et **substance fondamentale**
_des **cellules résidentes**
_un **réseau vasculaire**
_une **innervation**

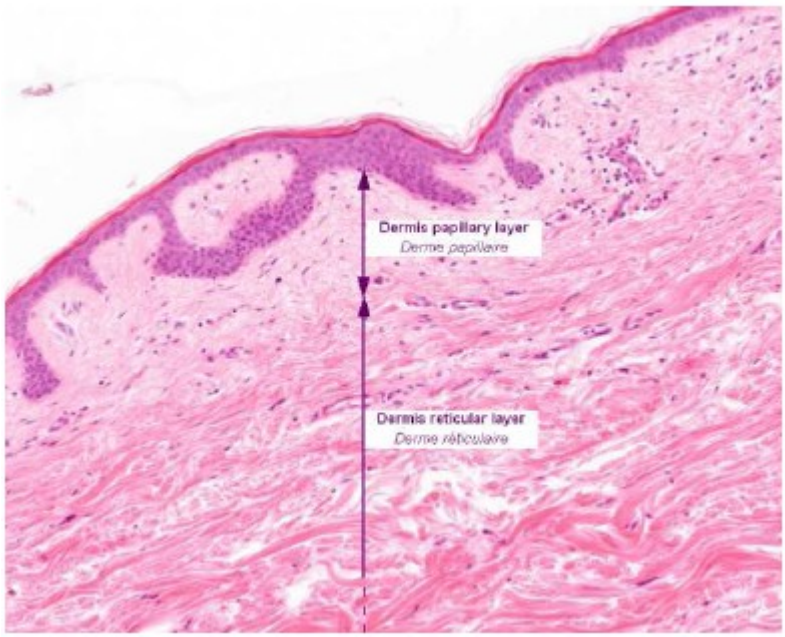

C'est un tissu organisé en deux régions , avec pour limite le plexus capillaire superficiel
_le derme papillaire
_le derme réticulaire

1. le réseau élastique dermique

Le réseau élastique comporte 3 types de fibres :
_fibres oxytalanes : microfibrilles situées dans le derme papillaire
_fibres élaunines : fibres immatures d'élastine et microfibrilles situées dans la jonction derme papillaire / réticulaire
_fibres élastiques matures : élastine et microfibrilles situées dans le derme réticulaire

le réseau élastique est vu en microscopie optique grâce à la coloration orcéine.

la propriété élastique est essentielle pour la peau. C'est la capacité à s'étirer ET à revenir à sa taille initiale.
Attention elle diffère de l'extensibilité, qui est la capacité à s'étirer, mais ne revient pas en place.

<u>Lésions des fibres élastiques</u>
_en cas d'excès / accumulation du réseau élastique, on peut avoir une **élastose solaire**
_en cas d'absence du réseau élastique, on peut avoir un **Cutis laxa**
_en cas d'anomalies de structure du réseau élastique, on peut avoir une **fibrillinopathie (Syndrome de Marfan)**

Le cutis laxa (photo ci-jointe) est différente du syndrome de Marfan la peau est plissée, inélastique, hyper-extensible ; causée par une absence de fibre élastique innée ou acquise.

Le Syndrome de Marfan est causé par anomalie de la fibrilline 1 ; causant une fragmentation des fibres élastiques. Le syndrome de marfan touche plusieurs organes avec des problèmes oculaires, cardiaques, pulmonaires, de longs bras, jambes et doigts, et des anomalies cutanées mais non majeures comme le cutis laxa.

2. le réseau collagénique dermique

c'est le constituant principal de la matrice extracellulaire du derme
il est bien vu après coloration standard par HES (coloré en orange) ou avec le trichrome de Masson.
le collagène est organisé en trousseaux, longs, sinueux, entrecroisés
le collagène est d'une longueur indéfinie, et d'un diamètre de 0,5 à 40 microns, les trousseaux les plus fins étant trouvés au niveau du derme papillaire et les plus épais au niveau du derme réticulaire profond.

Le réseau collagénique dermique est composé de collagènes fibrillaires à striation périodique
_collagène I : 60 à 80%
_collagène III : 15 à 25%
_collagène V : 2 à 5%

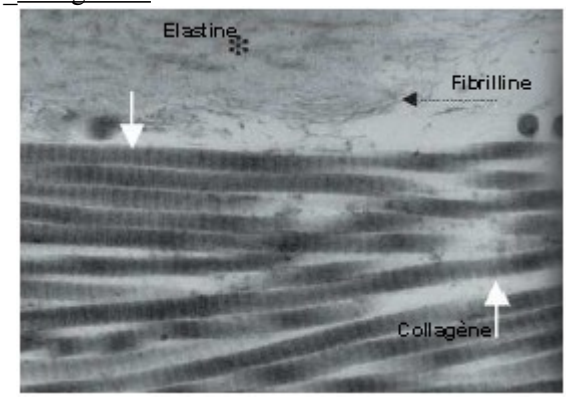

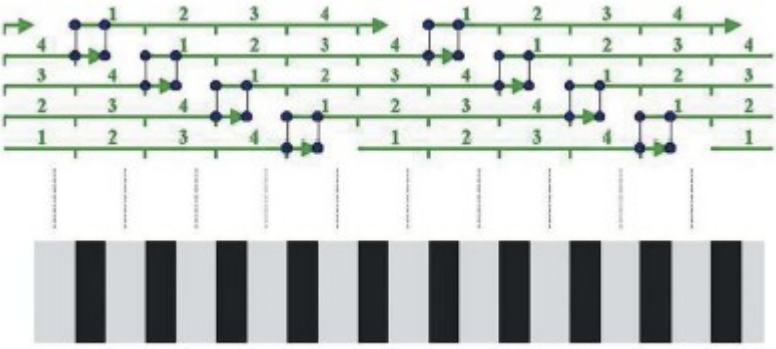

La fibrilline structure le réseau d'élastine
Les molécules de tropocollagène s'assemblent latéralement par des liaisons covalentes entre la queue d'une molécule et la tête d'une autre molécule, en laissant un espace dans le sens de la longueur entre 2 molécules de collagène où se logent les substances utilisées pour contraster les coupes ultra-fines, d'où la striation

Lésions du collagène
• **Fibrose /Sclérose cutanée**, due à une accumulation de fibres de collagène à la suite d'une destruction ou d'une inflammation ex:cicatrice

les faisceaux collagéniques sont épaissit, scléreux, avec peu d'espaces entre eux

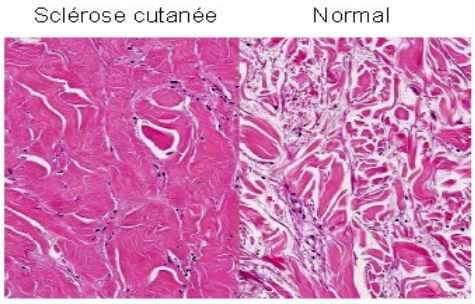

• Anomalie constitutive du collagène, comme par exemple le **syndrome d'Ehlers-Danlos**

il existe des anomalies variées des collagènes, avec des
signes variés : hypermobilité articulaire, hyper-élasticité de la peau, et fragilité des tissus

3. la substance fondamentale dermique

la substance fondamentale est un gel aqueux composé de glycosaminoglycanes(mucopolysaccharides) et protéoglycanes
Il existe des glycosaminoglycanes non sulfatés (acide hyaluronique +++) et sulfatés (chondroïtine sulfate, héparane sulfate, dermatane sulfate, kératane sulfate…)

lésions causées par une anomalie de la substance fondamentale dermique
les mucinoses , dues à une accumulation de mucines dans le derme

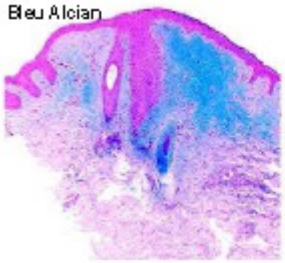

lésions papuleuses par surcharge
miaou! les chiens sharpei ont une mucinose naturelle

4. les cellules résidentes du derme

elles sont plus nombreuses dans le derme papillaire
On distingue :
<u>les cellules fixes</u>
.**les fibroblastes**: cellules fusiformes
elles produisent la MEC (collagènes, gag, protéoglycanes, glycoprotéines)
elles permettent le remodelage constant du derme et la cicatrisation
<u>les cellules mobiles hématopoïétiques</u>
.**les macrophages et c. dendritiques**: cellules présentatrices d'antigènes
ces cellules sont actrices de la réponse immunitaire et de l'inflammation
les macrophages permettent la phagocytose de débris cellulaires et pathogènes
les macrophages et CD permettent l'apprètement et la présentation d'antigènes
/!\ CD intra-épidermiques = cellules de Langerhans ≠ CD dermiques
.**les mastocytes**: cellules métachromatiques au MGG et bleu de toluidine
elles possèdent des granules cytoplasmiques (médiateurs préformés comme l'histamine, héparine, facteurs chimiotactiques, et les médiateurs néoformés comme l'acide arachidonique, PAF)
elles possèdent des récepteurs de surface aux igE, impliqué notamment dans les allergies(urticaire)
.**les lymphocytes, plasmocytes, granulocytes**

5. le réseau vasculaire cutané

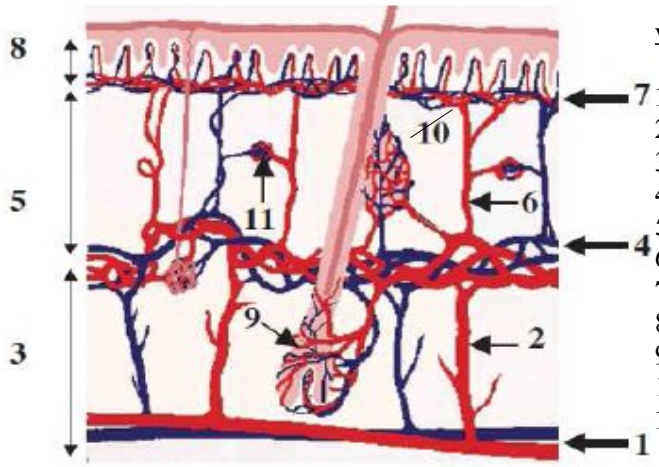

<u>vascularisation du derme et de l'hypoderme</u>

1=plexus anastomotique sous-cutané
2=artère septale traversant l'hypoderme
3=hypoderme
4=plexus à la jonction hypoderme/derme réticulaire
5=derme réticulaire
6=artère traversant le derme réticulaire
7=plexus à la jonction derme réticulaire/derme papillaire
8=derme papillaire
9=collatérales pour le bulbe pileux
10=collatérales pour la glande sébacée
11=glomus anastomotique

un Shunt/glomus est une anastomose artério-veineuse sans réseau capillaire
ils permettent une régulation du flux vasculaire cutané
ils sont situés au niveau des plantes, paumes, doigts, orteils, nez +++

Shunt particulier : glomus neuro-vasculaire
c'est un segment du shunt enroulé, à lumière réduite, avec une musculature lisse épaisse (cellules cubiques) et une capsule conjonctive dense et innervée.

Lésions vasculaires
_malformations
_tumeurs
_thromboses
_inflammation

_le phénomène de Raynaud
c'est une pathologie du glomus neuro-vasculaire
c'est une dysrégulation des shunt vasculaires distaux
les doigts deviennent blancs puis violacés puis se recolorent

_vascularite leucocytoclasique
purpura déclive avec qq ulcérations croûteuses
la vascularite atteint surtout les plexus capillaires >

6. l'innervation cutanée et les différents complexes

le système neuro-cutané = la peau est un **organe sensoriel**, régulé par le système nerveux autonome
la peau dérive de l'ectoderme et possède des liens étroits avec le neurectoderme.
Il existe donc de nombreuses fibres nerveuses et récepteurs dans le derme et l'hypoderme

Système nerveux autonome :
Il est organisé par des terminaisons nerveuses **amyéliniques** destinées aux vaisseaux et aux annexes
Il permet la régulation du débit sanguin, de la sudation, et est à l'origine de la « chair de poule » (stimule la cellule musculaire lisse du muscle arrecteur de poil)

les voies de la sensibilité :
sont organisées par des terminaisons nerveuses **myélinisées ou amyéliniques**
Les fibres se regroupent progressivement vers la profondeur formant un nerf de calibre de + en + gros vers l'hypoderme
_**des terminaisons nerveuses libres** : mécanorécepteurs de type C
thermorécepteurs au chaud/froid
nocirécepteurs à la douleur(pincement, piqûre,températures extrêmes)
_**des terminaisons des complexes de Merkel** : mécanorécepteurs et fonctions trophiques sur les fibres nerveuses
_**des terminaisons des complexes de Meissner** : mécanorécepteurs au toucher
formation encapsulée(corpuscule de Meissner), située principalement aux extrémités (peau glabre, épaisse, dans les papilles)
_**des terminaisons des complexes de Pacini** : mécanorécepteurs aux vibrations
formation encapsulée(corpuscule de Pacini), située dans le derme et l'hypoderme (peau épaisse glabre et peau fine)
la terminaison nerveuse est amyélinisée ds le corpuscule, myélinisée en sortie
_**des terminaisons des complexes de Ruffini** : récepteurs à la pression et l'étirement
formation encapsulé, située dans le derme et l'hypoderme (peau épaisse glabre et peau fine)

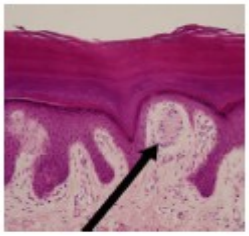

pacini

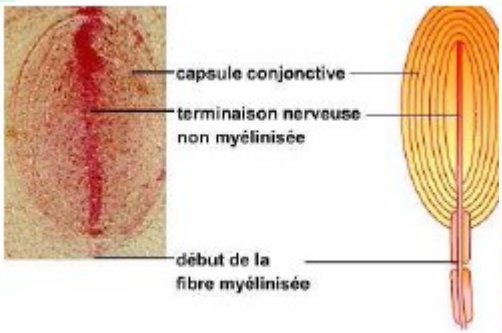

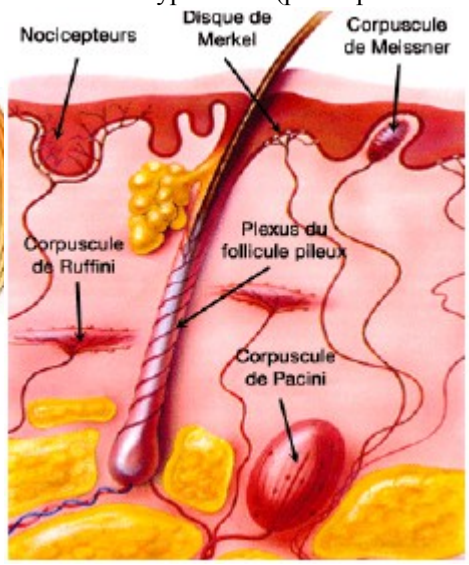

Lésions dermiques sur le poly
atrophie dermique = diminution d'épaisseur du derme et raréfaction des fibres de collagène.
élastolyse = disparition des fibres élastiques.
élastose (dite sénile) = modifications du collagène liées à l'action des UV.
incontinence Pigmentaire = présence de mélanine dans le derme superficiel (libre ou dans des mélanophages).
infiltras cellulaires = présence de cellules inflammatoires ou tumorales dans le derme.
œdème dermique = pâleur du derme secondaire à la présence de liquide interstitiel.
nécrobiose = altération des fibres de collagène devenant éosinophiles et amorphes.
sclérose dermique = épaississement des fibres de collagène pouvant prendre un aspect hyalin.

V_ l'hypoderme

1. généralités

Le derme se continue par l'hypoderme sans limite franche ; ce dernier s'étend jusqu'aux plans aponévrotiques ou périostés, sauf au niveau des paupières, des oreilles et des organes génitaux masculins, où il n'y a pas d'hypoderme.

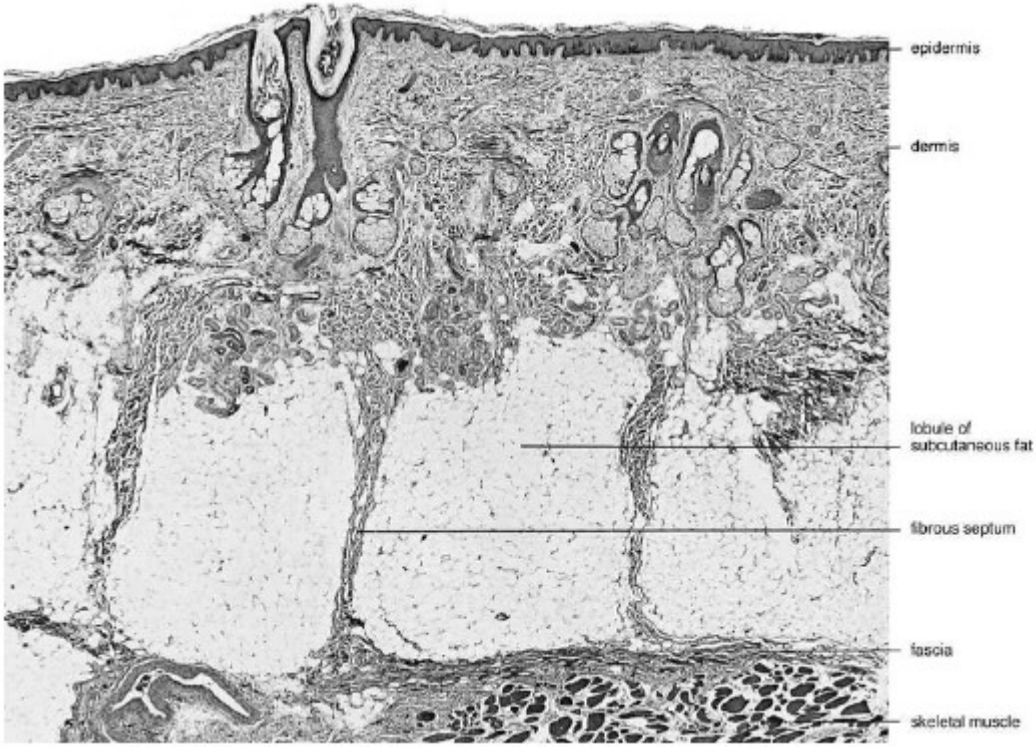

Le derme est également appelé tissu sous-cutané ou panicule adipeux

l'hypoderme est constitué de lobules adipeux (adipocytes) séparés par des septums inter-lobulaires (vaisseaux, nerfs)

fonction de protection et de stockage

2. lésions hypodermiques

adiponécrose = nécrose des adipocytes conduisant à des images de membranes et kystes.
atrophie hypodermique.
lipophagie = résorption graisseuse par des histiocytes-macrophages conduisant à leur aspect spumeux.
inflammation de l'hypoderme = panniculites lobulaires (ou p. vraie) = inflammation primitive des lobules adipeux.
hypodermites septales = inflammation localisée aux septas.
hypodermites mixtes = inflammation lobulaire et septale

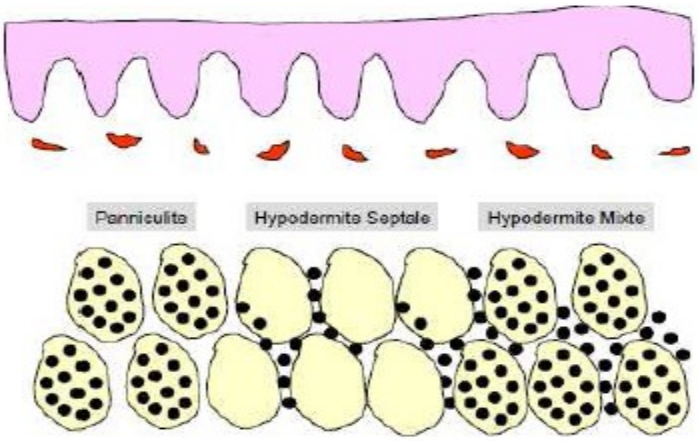

VI_ les annexes

Les annexes regroupent les glandes cutanées et les phanères.
Les annexes cutanées sont d'origine ectoblastique.
Les glandes cutanées = les glandes sudoripares eccrines, les glandes sudoripares apocrines et les glandes sébacées.
Les phanères cutanés = les poils et les ongles.
En règle générale, les glandes sébacées sont annexées aux poils, l'ensemble constituant les follicules pilo-sébacés.
Les glandes sudoripares apocrines sont annexées à certains de ces follicules pilo-sébacés alors que les glandes sudoripares eccrines sont toujours indépendantes des poils. Ainsi, la face superficielle de l'épiderme est criblée d'une multitude de petits orifices correspondants aux ostiums pilaires et aux pores sudoraux.

A/ glandes sudorales eccrines

Ce sont des glandes exocrines tubuleuses simples
Les glandes sudoripares (sudorales) eccrines sont **ubiquitaires**=réparties sur toutes la surface de la peau, très abondantes au niveau des paumes et des plantes, et abondantes au niveau du dos des mains et du cuir chevelu.
Elles élaborent un liquide aqueux, incolore et salé, la **sueur**.
Elles permettent la sudation pour la thermorégulation.
Elles sont innervées par le système nerveux autonome.

Elles comportent :
_un peloton sécréteur sudoral eccrine, à la partie profonde du derme, voire dans l'hypoderme superficiel. (/!\erreur diapo)
_un canal excréteur dermique
_un acrosyringium épidermique = c'est la dénomination propre du canal excréteur dans la portion intra-épidermique)
_le tout débouche à la surface par l'intermédiaire d'un pore sudoral

B/ appareil folliculo-sébacé

Il en existe plusieurs variétés, mais ils comportent tous :
_une tige pilaire et sa gaine
_un muscle pilo-arrecteur
_une glande sébacée
_une glande sudorale apocrine (dans certaines zones)

1. **follicule pileux**

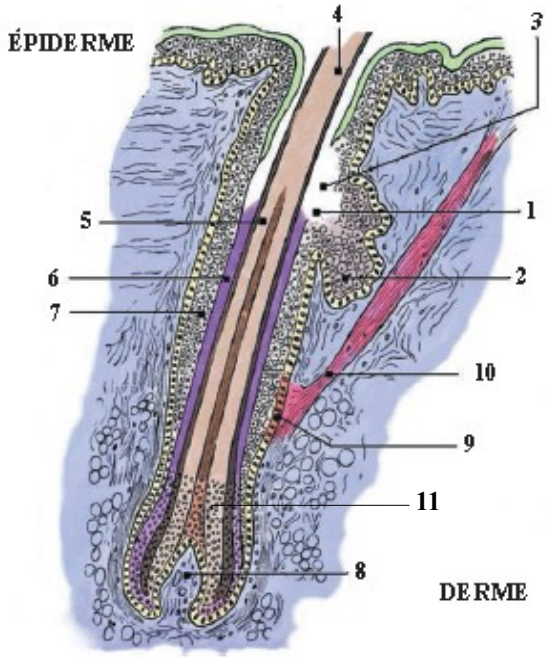

1_ isthme = zone d'abouchement des glandes sébacées
2_ glandes sébacées
3_ infundibulum
4_ tige pilaire
5_ racine du poil
6_ GEI (gaine épithéliale/folliculaire interne)
7_ GEE (gaine épithéliale/folliculaire externe)
8_ papille folliculaire
9_ buldge = zone où sont situées les cellules souches du poil, est un renflement situé juste sous l'insertion du muscle arrecteur
10_ muscle arrecteur du poil
11_bulbe

la région sus-isthmique comprend la tige pilaire telle qu'elle émerge à la surface de la peau et l'infundibulum, cavité en communication avec la surface de la peau, bordé par un épithélium en continuité avec l'épiderme de surface.

la région sous-isthmique comprend la racine du poil entourée de ses gaines : la gaine épithéliale externe et la gaine épithéliale interne. Et ce jusqu'au bulbe du poil, recouvrant la papille.

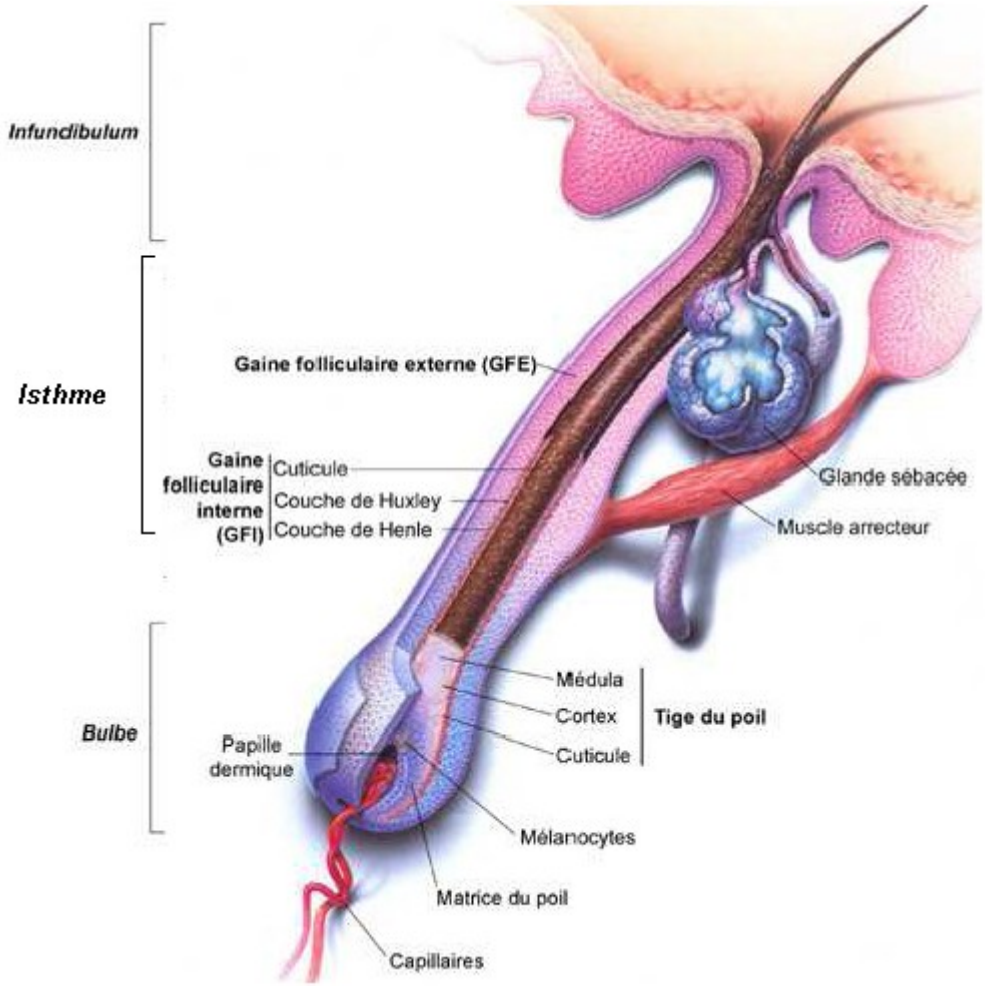

2. type et répartition des follicules pilleux

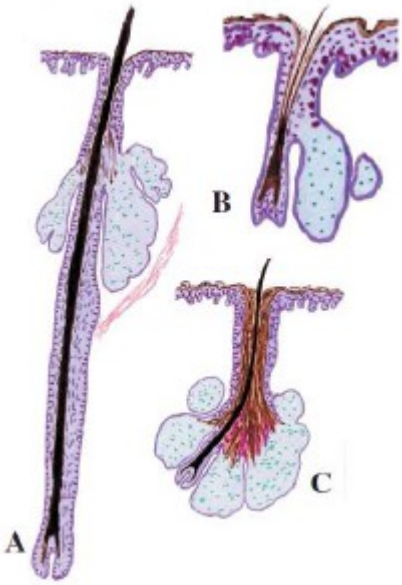

A : follicules terminaux (poils épais)
on les retrouve au niveau des cheveux, barbe et torse des hommes, aisselles, appareil génitaux externes.

B : follicules velus
On le retrouve sur le reste du corps, c'est le 'duvet', différant entre l'homme et la femme

C : follicules sébacés
on les retrouve au niveau de la face, la poitrine et le dos.

pas de poils au niveau des paumes, plantes, gland, prépuce, petites lèvres, face interne des grandes lèvres

3. **le cycle pilaire** ++++++++++++++++++++/!\

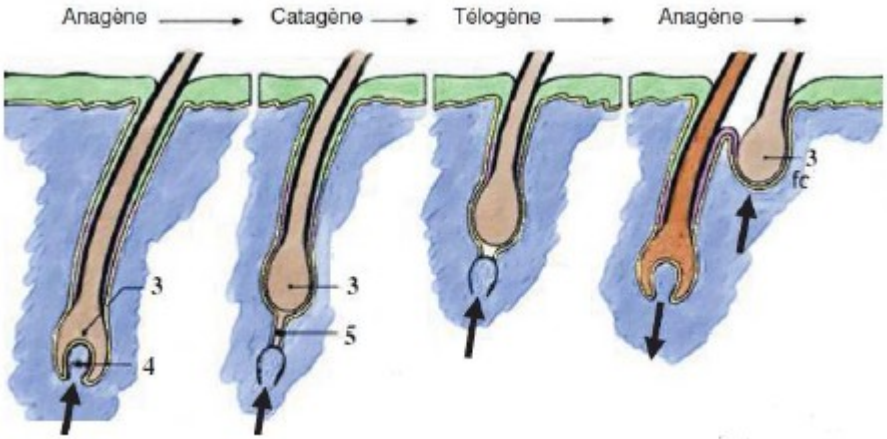

3: bulbe pilaire
4: papille dermique
5: colonne épithéliale résiduelle

La formation des poils n'est pas continue dans le temps.
Périodiquement, les follicules terminaux passent par une période de repos pendant laquelle la vieille tige pilaire s'élimine pour laisser place au poil qui repousse. Ce cycle évolutif comporte 3 phases de durée très inégales.

phase anagène (de croissance) = le follicule est profond et a une activité kératogène permanente qui dure 2 à 3 ans chez l'homme et 6 à 8 ans chez la femme. Pendant cette phase, le poil ne fait que s'allonger (0,2 à 0,5 mm/j).

phase catagène = courte, 3 semaines en moyenne ; l'activité mitotique de la matrice cesse et la partie profonde du follicule semble se résorber jusqu'à la hauteur du bulbe, laissant derrière une petite traînée de cellules matricielles et de fibroblastes de la papille (=colonne épithéliale résiduelle)

phase télogène (de repos) = dure de 3 à 6 mois. Le poil n'a plus aucune zone kératogène et il est resté collé par son extrémité massuée dans le sac folliculaire atrophié, réduit au reste de sa gaine externe. Puis un nouveau follicule anagène va se reformer et le poil télogène tombe définitivement.

Le cycle pilaire est étudié par l'examen des cheveux prélevés par arrachement ; c'est le trichogramme.
Normalement, 85 à 90%des cheveux sont en phase anagène, 0 à 10% en phase télogène.

4. **les glandes sébacées**

Ce sont des glandes exocrines tubulo-alvéaolaires. Leur mode de sécrétion est holocrine.

Certaines ont une particularité = Ce sont des glandes sébacées non annexées au poil, s'abouchant directement à l'épiderme. Elles sont situées sur les lèvres (grains de Fordyce), le gland, l'aréole du mamelon(tubercules de Montgomery, ils augmentent pendant la lactation), les petites lèvres, et les paupières

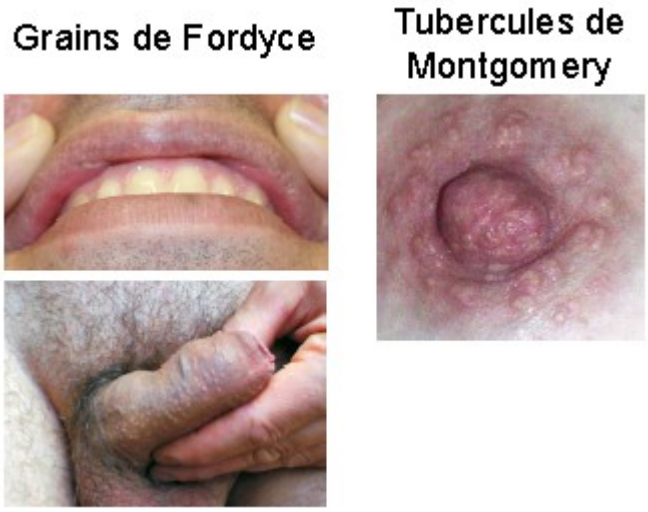

C/ glandes sudorales apocrines

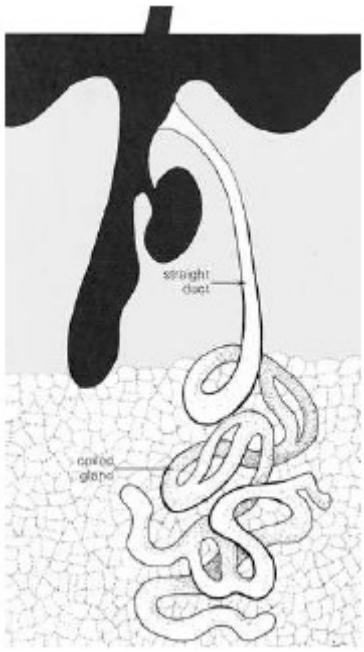

Ce sont des glandes exocrines tubuleuses simples, abouchées dans l'infundibulum pilaire++
Elles sont situées en axillaire, sur le pubis, le scrotum, les petites lèvres, en péri-anal, sur le conduit auditif externe, et sur les paupières.

Leur mode de sécrétion est apocrine
Elles sécrètent leur vacuole par décapitation de leur lumière.

D/ sémiologie fonctionnelle annexielle

concernant le follicule pileux :
hypertrichose = augmentation de la pilosité, plus ou moins envahissante.
/!\ Ne pas confondre avec l'hirsutisme qui est l'apparition d'une pilosité de type masculine normale chez la femme.
atrichie = absence de poil, le plus souvent congénital.
alopécie = augmentation de la vitesse de perte des poils ou cheveux. Elle peut être plus ou moins complète.

concernant les glandes sudorales :
hyperhidrose = sudation excessive (la définition comme pathologique est sociale-dépendante)
hypo/anhidrose = sudation plus faible, voire inexistante (dans le cas de la ménopause, après une chimiothérapie...)
bromhidrose = sueur qui sent mauvais (causée par une prolifération bactérienne le plus souvent)
chromhidrose = sueur colorée, produite par les glandes sudoripares apocrines

E/ les ongles

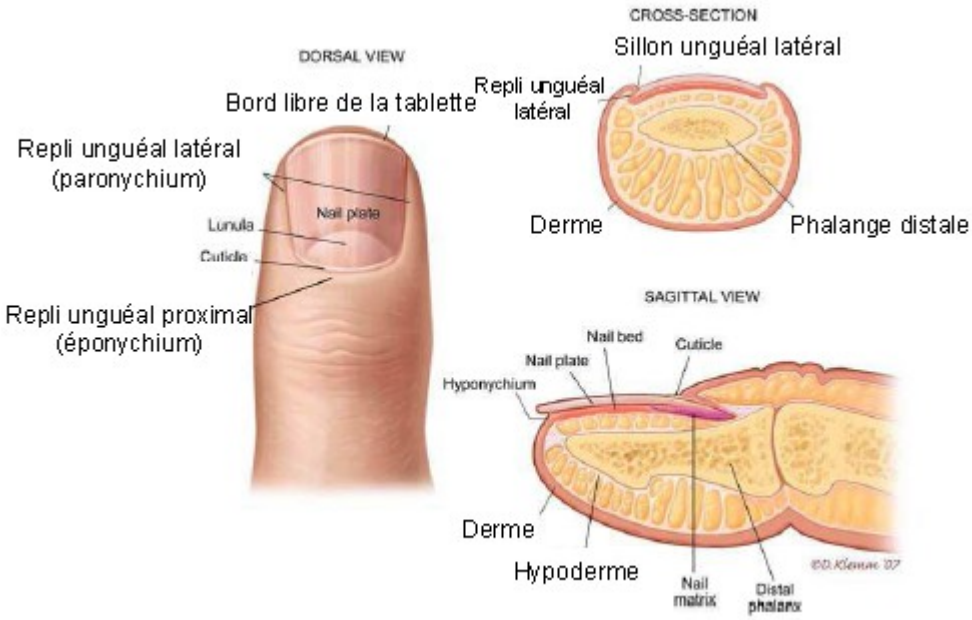

La croissance unguéale s'effectue pour 1 mm/semaine aux mains, 0,25 mm/semaine aux pieds
La production de la tablette unguéale s'effectue au niveau de la matrice, et non le lit !

_la matrice proximale = qui produit le 1/3 supérieur de l'ongle + cuticule
_la matrice distale = qui produit les 2/3 inférieurs de l'ongle

La tablette glisse en avant sur le lit unguéal

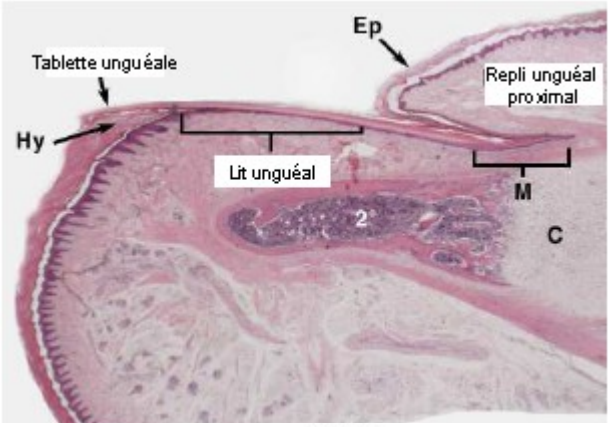

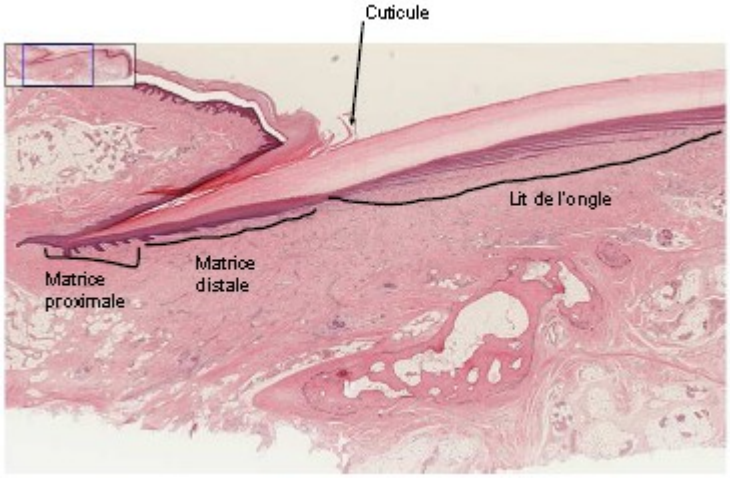

F/ les semi-muqueuses

c'est un terme utilisé pour décrire
_la lèvre rouge
_le gland
_les petites lèvres
_la marge anale

c'est une zone d'épithélium malpighien avec fine kératinisation, faisant la transition avec les muqueuses malpighiennes non kératinisées (ou épithélium glandulaires) de :
_la cavité buccale
_l'urètre
_le vagin
_le canal anal