UE3 Appareil Digestif
Dr Fabien Guimot
27/09/12 de 8h30 à 10h30
Ronéotypeur : Ariane Blanco
Ronéolecteur : Laura Bernard

Développement du tractus hépato-gastro-intestinal

I - Formation de l'intestin primitif

II - Les dérivés issus de l'intestin primitif

A) La formation des dents

B) L'intestin antérieur

1) Oropharynx
2) La langue
3) L'estomac
4) Les glandes digestives

C) Les glandes digestives

1) Le pancréas

Avant le début du cours, nous avons eu une présentation sur les modalités du contrôle continu par Mr Msika. Je vous mets ici cette présentation.

Il y a 7 contrôles continus au total en hépato-gastro-entérologie (=HGE), valant 30% de la note finale soit 6 points sur 20.

- Il y en a trois pour la sémiologie (dont 1 séance qui est divisée en 2 thèmes)
- Un pour l'anatomie, l'histologie et l'embryologie.
- Un pour l'anatomopathologie
- Un pour la radiologie
- Un pour la physio-pharmacologie

Les modalités du contrôle continu :
Les contrôles continus porteront sur les cours et ED correspondant, donc ils suivront la chronologie des enseignements.

Ils auront une durée de 30 min et se dérouleront à la fin de l'ED ou du cours correspondant.

Pour la sémiologie : 10 QCM à choix simple + 2 situations cliniques brèves avec chacune 5 QCM à choix multiples.

Pour l'anatomopathologie : il y aura des lames. Cela nous sera expliqué au premier cours d'anapath.

Pour les autres matières, les enseignants nous donneront les modalités ultérieurement.

La note du contrôle continu est gardée pour ceux qui auront à repasser en septembre.

Une absence à un contrôle continu correspond à une note à 0/20 à ce contrôle. Cette note est non éliminatoire.

Le 1er contrôle continu en HGE aura lieu le **25 octobre** et portera sur l'anatomie, l'histologie et l'embryologie.

Deux autres séances auront lieu le 9 et le 16 novembre.

Les dates des contrôles continus sont affichés sur l'emploi du temps, ils sont indiqués par la mention « CC ».

Pour toutes questions supplémentaires concernant le contrôle continu, je vous joints le mail de Mr Msika : simon.msika@lmr.aphp.fr

Concernant ce cours en lui-même (ce message s'adresse aux ronéotypeurs de gastro): il n'est pas complet, la 2ème partie devait être traiter le 11 octobre, mais le Dr Guimiot n'étant pas disponible ce jour-là, il serait décalé au 9 octobre, à la place du cours du Dr Onolfo. Cela reste à confirmer.

I - Formation de l'intestin primitif

Au début l'embryon est plan, la gastrulation a permis la mise en place du 3ème feuillet : le **mésoblaste**. On se retrouve donc avec un embryon tridermique composé d'ectoblaste, d'entoblaste et de mésoblaste.

Fig 1 : embryon à la 3ème semaine de développement

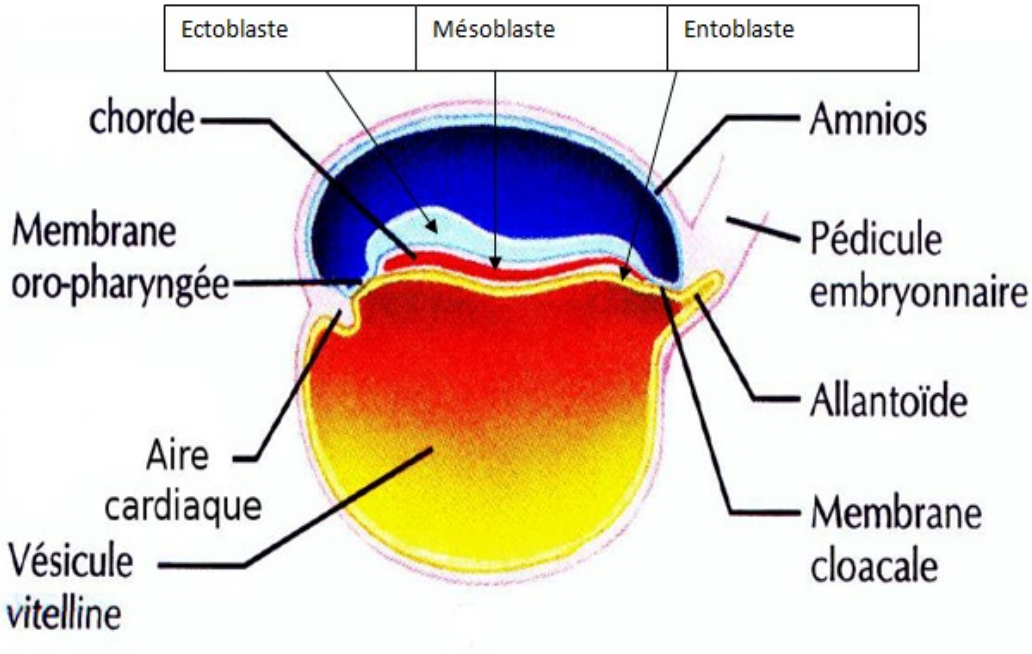

A la 3ème semaine, l'embryon est tridermique, au dessus de lui se trouve la cavité amniotique et en dessous la vésicule vitelline.

Fig 2 : embryon après le phénomène de délimitation

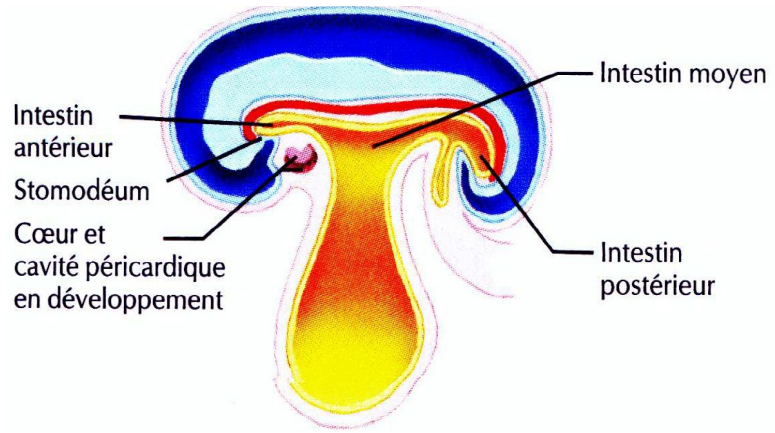

A la fin de la 3ème et au cours de la 4ème semaine de développement, on observe le phénomène de délimitation. L'embryon initialement plan devient cylindrique. Ce phénomène est lié à l'augmentation du volume de la cavité amniotique qui progressivement s'enroule autour de l'embryon.
Ce phénomène de délimitation aura pour conséquence que le toit de la vésicule vitelline, qui correspond à l'entoblaste, va être incorporée à l'intérieur de l'embryon et va former l'intestin primitif.

L'intestin primitif est donc composé d'entoblaste initialement issu de la vésicule vitelline et qui va se diviser en 3 parties : l'intestin antérieur, l'intestin moyen et l'intestin postérieur.

Fig 3 : Schéma d'un embryon à 10 semaines de développement

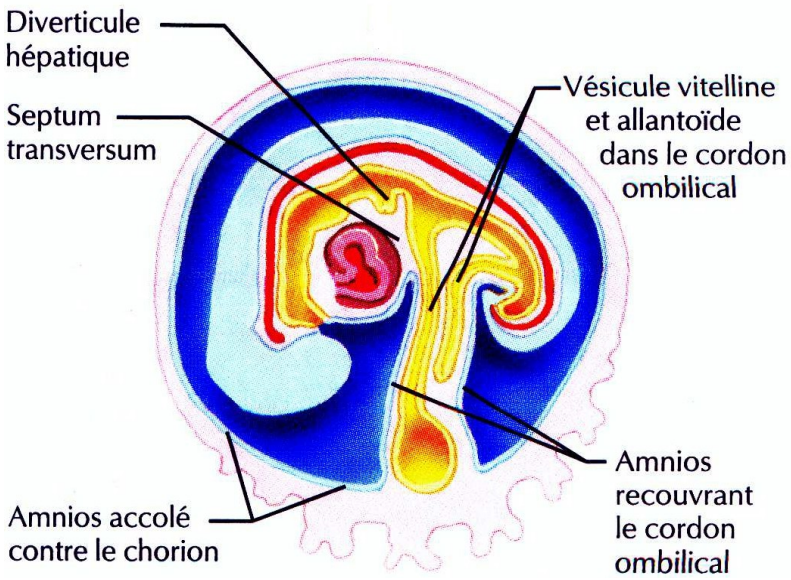

***L'intestin moyen* est la partie de l'intestin reliée au cordon ombilical.**
L'intestin postérieur est la partie où se forme le système excréteur de l'embryon : le **cloaque**. **L'allantoïde** fait également partie de ce système excréteur **(il formera le trigone vésical). L'autre partie étant incluse dans le cordon ombilical**. C'est une structure que l'on ne retrouve plus en fin de grossesse.

Fig 4 : Schéma d'un embryon à 30 j.

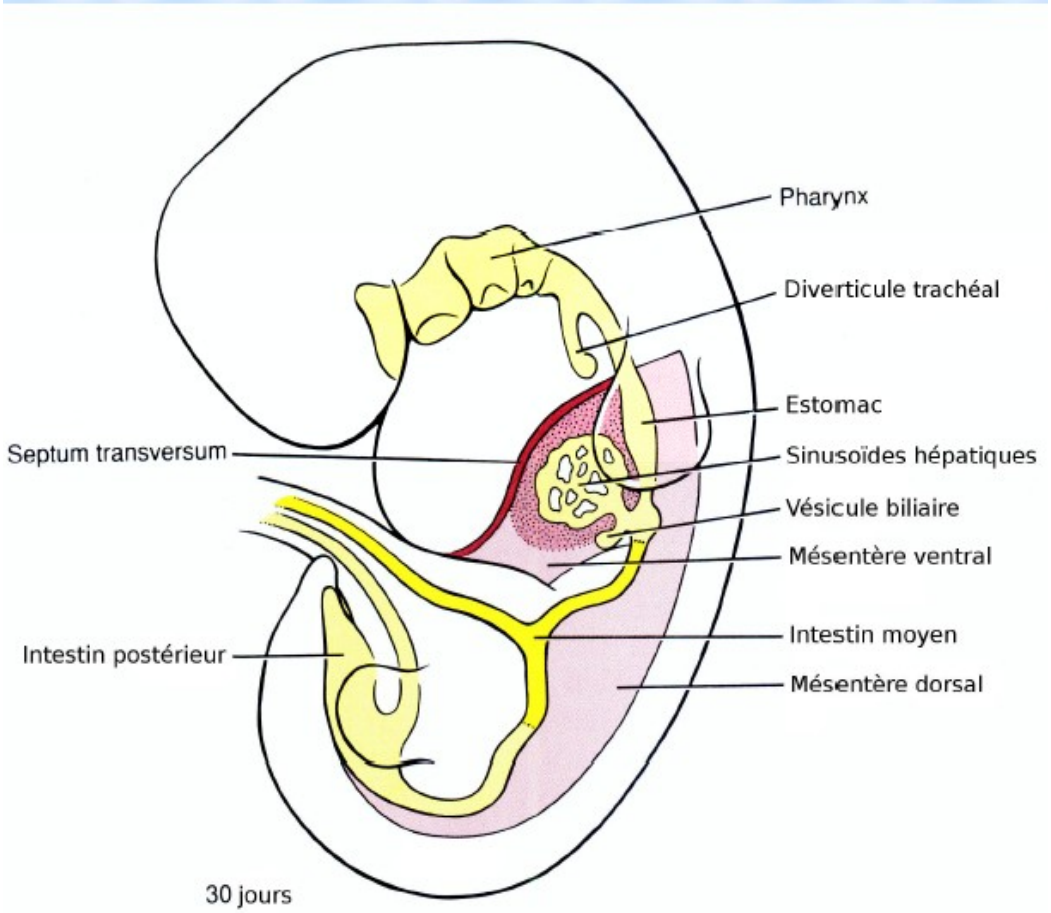

L'intestin primitif est attaché aux parois de l'embryon par du **mésentère ventral et/ou dorsal** en

fonction de sa localisation.
Au niveau de l'estomac et du duodénum, l'intestin antérieur est relié à la paroi postérieure de l'embryon par du **mésogastre dorsal** (c'est noté mésentère dorsal sur le schéma) et à la paroi antérieure par du **mésogastre ventral.**
L'intestin moyen va donner essentiellement de l'intestin grêle. Celui ci n'est relié qu'à la paroi postérieure de l'embryon par du **mésentère dorsal**.
L'intestin postérieur qui sera à l'origine du côlon, est relié à la paroi postérieure par du **mésocôlon dorsal.**

Dès la fin de la 4ème semaine, il est possible de distinguer la région ventrale de la région dorsale, et la région crâniale (ou région rostrale) de la région caudale. A ce stade, l'embryon est organisé selon un axe antéro-postérieur. Ses structures antérieures se développeront avant ses structures postérieures.

II - Les dérivés issus de l'intestin primitif

A) La formation des dents

Les dents ne sont pas à proprement parler des dérivés de l'intestin primitif.
En effet, les dent sont d'origine ectoblastique alors que l'intestin primitif est d'origine entoblastique.
La formation des dents a lieu au cours de la *6ème semaine de développement*, plus exactement au *44ème jour* (mais il existe quelques disparités selon les embryons)

Les différentes étapes :

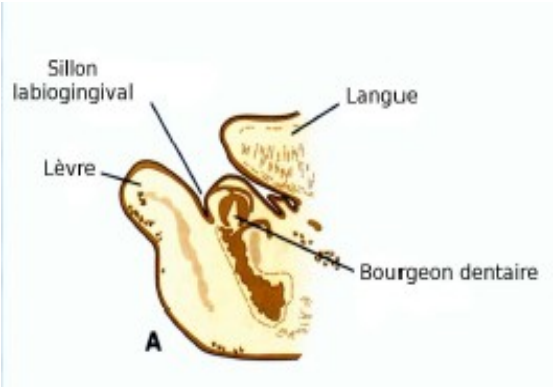

Au niveau de la future bouche se développe un bourgeon ectodermique : le **sillon labiogingival.**
C'est la première ébauche qui va délimiter les lèvres des gencives. En effet toute cette zone est recouverte d'ectoblaste et rien ne permet de faire la distinction entre une structure et une autre.

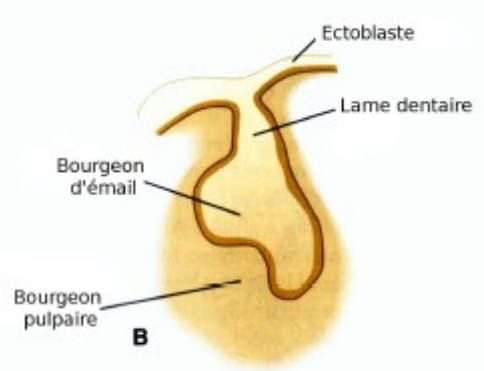

Ce sillon ectoblastique va pénétrer dans le mésoblaste (ou mésenchyme) sous-jacent et va constituer la **lame dentaire**.
Cette lame dentaire s'élargit, se développe à l'intérieur du mésenchyme. Celui-ci deviendra plus tard **la pulpe dentaire**. La particularité de ce mésenchyme est qu'il est **colonisé par les cellules des crêtes neurales issues des somites occipitaux** (du 1er au 7ème somite).
La lame dentaire donne le bourgeon dentaire comportant une paroi interne et une paroi externe. Il y en a à peu près une dizaine qui se développent dans la maxillaire inférieure et dans la maxillaire supérieure. Toutes ces structures sont ectoblastiques.

Fig 5 et 6 : Formation de la cloche dentaire à un stade précoce (à gauche) et à un stade plus avancé à droite.

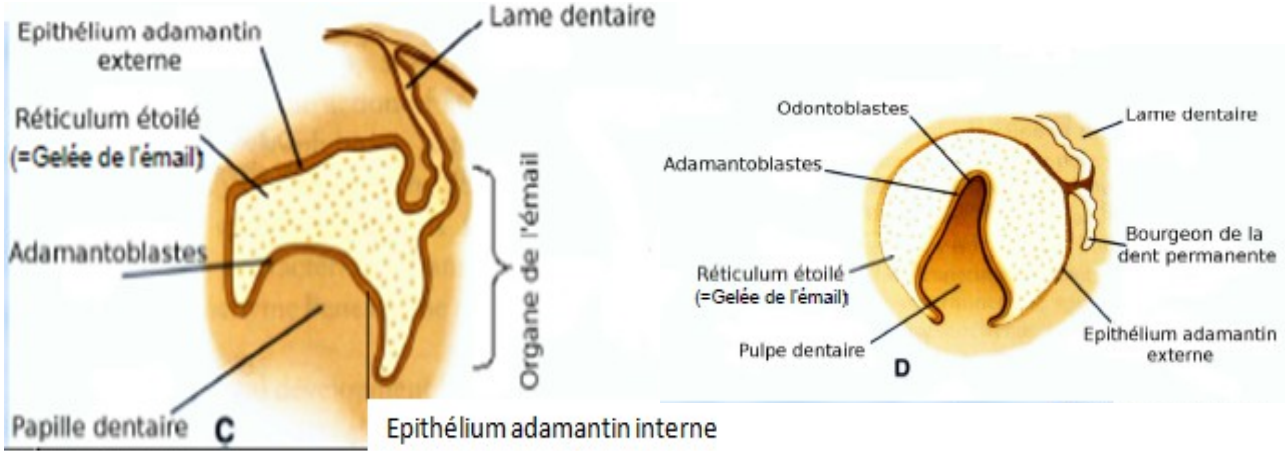

Les cellules des parois du bourgeon dentaire poussant plus rapidement que celles de son centre, on observe la formation d'une **cloche dentaire**.
La cloche dentaire est limitée à l'intérieur par un épithélium adamantin interne et à l'extérieur par un épithélium adamantin externe. **Les cellules de la paroi interne sont appelées adamantoblastes.**
Entre ces deux épithéliums adamantins se trouve un tissu appelé **organe de l'émail** ou encore le **réticulum étoilé.**

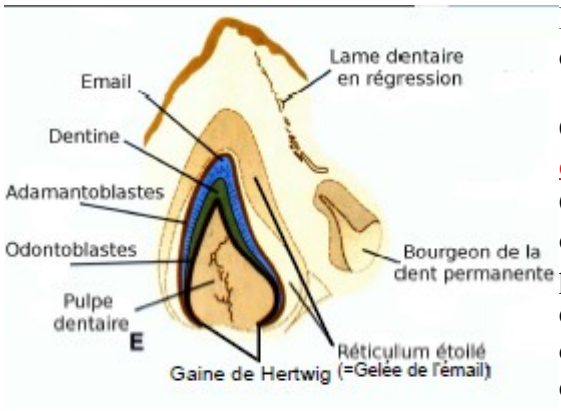

Les adamantoblastes vont sécréter l'*émail*. Cet émail se dépose entre l'épithélium et le mésenchyme sous-jacent.

On rappelle que le mésenchyme est colonisé par **les cellules des crêtes neurales des somites occipitaux**.
Ces cellules issues des crêtes neurales se différencient en **odontoblastes** qui vont fabriquer la *dentine*. Pour être plus précis, les odontoblastes vont secréter la pré-dentine qui, par un processus de calcification, deviendra la dentine. La dentine se dépose juste au dessus de la couche d'odontoblastes.

Donc, de l'intérieur vers l'extérieur de la dent on trouve : les odontoblastes, la dentine, l'émail et l'épithélium adamantin interne. Il persiste autour de cette formation l'organe de l'émail.

Sur le bord de la dent, on observe une zone de réflexion entre l'épithélium adamantin interne et les odontoblastes. Les adamantoblastes et les odontoblastes se modifient à cet endroit et forment la **gaine de Hertwig**, qui fabriquera par la suite le *cément*.

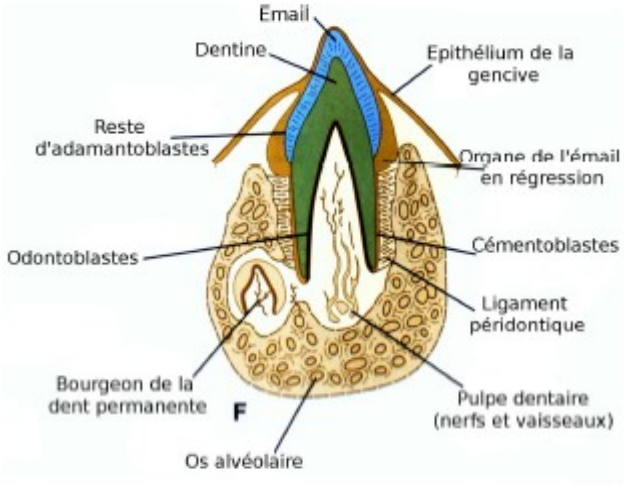

Les gaines de Hertwig, qui bordent le pourtour de la dent, prolifèrent puis fusionnent, elles délimitent des canaux dont le nombre varie de 1 à 3. Ces canaux deviennent par la suite les **racines de la dent.**

Le mésenchyme de la pulpe dentaire colonisé par les cellules des crêtes neurales voit l'apparition de nerfs et de vaisseaux destinés à la dent.

L'ensemble de ces structures est entouré par de l'os qui se différencie à partir des cellules mésenchymateuses. Celles-ci se transforment en chondrocytes qui sécrètent une matrice cartilagineuse. C'est à partir de celle-ci que le processus d'ossification commence. **La dent est relié à l'os par l'intermédiaire d'un ligament péridontique.**

Jusqu'à présent nous n'avions parlé que des dents de lait. Qu'en est-il des des dents définitives?
A partir de la première lame dentaire se développe une deuxième lame qui préfigure le **bourgeon de la dent permanente**. L'apparition du bourgeon se fait aux alentours de la *16ème semaine de développement.*
Cela signifie qu'à la naissance, un nouveau-né a les bourgeons de ses dents de lait et de ses dents définitives. Leur **émergence (éclosion)** se fait ultérieurement.

Quand la dent de lait émerge chez l'enfant, il y a disparition de l'organe de l'émail.

Fig 7 : Coupe histologique d'une molaire chez un jeune embryon

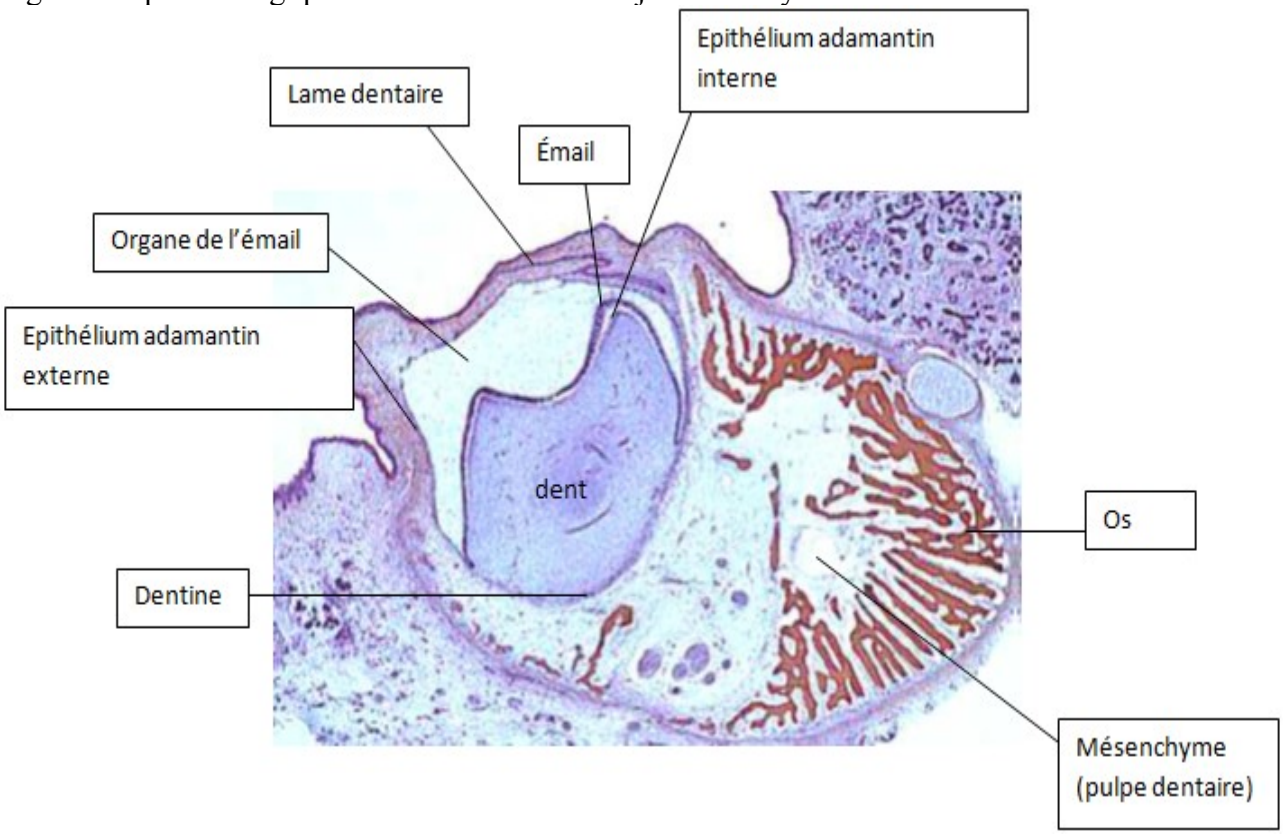

Sur cette coupe on ne voit pas le bourgeon de la dent définitive (ne passe pas par le même plan).
A présent nous allons traiter à proprement parler les dérivés de l'intestin primitif.

B) L'intestin antérieur

1) Oropharynx

L'oropharynx est issu de l'intestin antérieur.

Fig 8 : Coupe transversale d'un embryon au niveau de l'intestin antérieur

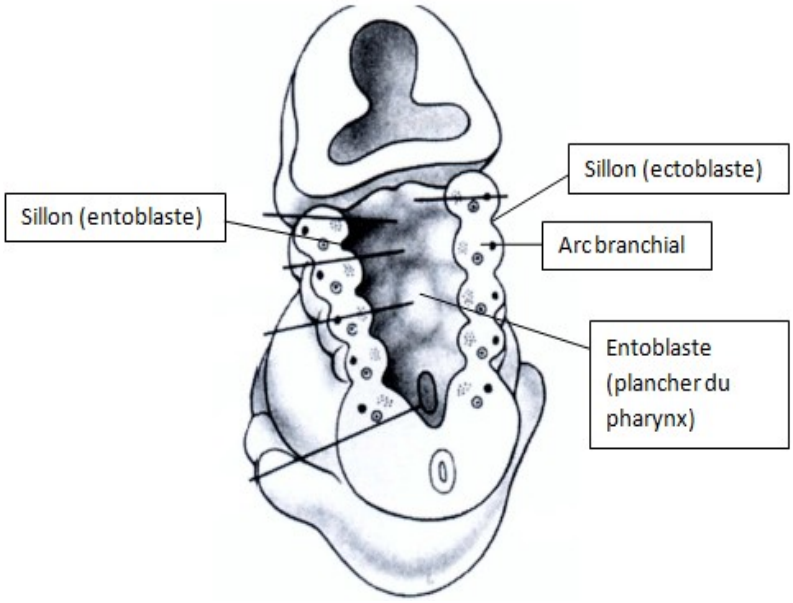

Au niveau de l'embryon, dans la périphérie de la région crâniale, apparaissent les **arcs branchiaux**. Il y a 4 paires d'arcs constitués des trois tissus embryonnaires (de l'extérieur vers l'intérieur : ectoblaste, mésoblaste et entoblaste). Il existe une 5ème paire constituée exclusivement d'entoblaste.
Ces arcs branchiaux sont délimités par des **sillons** formés de 2 tissus : à l'extérieur de l'embryon les sillons sont de nature ectoblastique et à l'intérieur ils sont de nature entoblastique.

Fig 9 : Schéma des arcs branchiaux

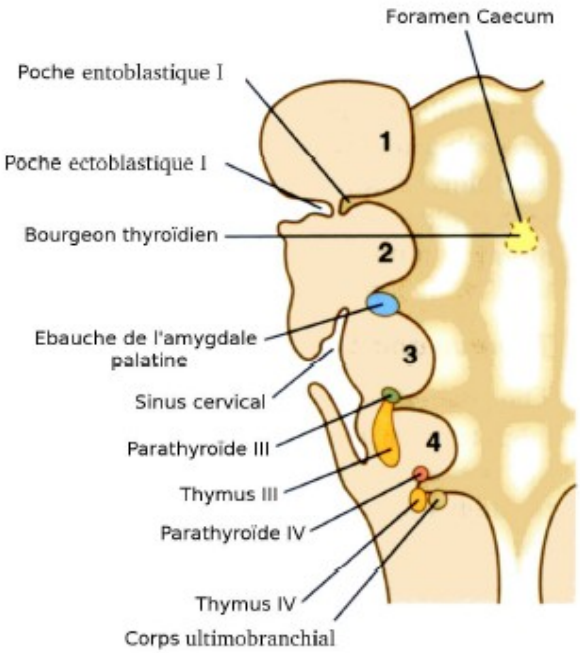

Les sillons délimitent des **poches ectoblastiques et entoblastiques**.
La poche entoblastique du 4ème arc branchial est suivie par une 5ème poche entoblastique qui sera à l'origine des cellules para-folliculaires **de la thyroïde.**

La poche entoblastique du 1er arc branchial, qui est situé très haut dans la région crâniale, donne naissance à l'oreille interne. En particulier cette poche donnera le **conduit auditif interne et la trompe d'Eustache.**
La poche ectoblastique du 1er arc branchial sera à l'origine de la partie externe de l'oreille et notamment du **conduit auditif externe ainsi que du tympan.**

La thyroïde apparaît dans la région médiane du plancher du pharynx, entre le 1er et le 2ème arc

branchial. Il y a en premier lieu formation d'une masse cellulaire appelée **bourgeon thyroïdien**. Ce bourgeon va migrer dans le plan médian, il traverse l'ectoblaste pour **se localiser** dans le mésenchyme sous-jacent, où il atteindra sa position finale au niveau cervical. Ce bourgeon thyroïdien va se diviser rapidement pour former 2 lobes qui vont être reliés par un isthme **(structure définitive de la thyroïde).**

NB : Les organes du pharynx développés à partir des arcs branchiaux sont en étroites relation avec le mésenchyme sous-jacent et également avec la formation du cœur. Donc lorsque le cœur se forme **(au cours de la délimitation)**, il attire vers lui les organes du pharynx **ce qui explique leur migration (descente) dans le mésenchyme sous-jacent.**

Fig 10 : Schéma des arcs branchiaux (à un stade plus avancé)

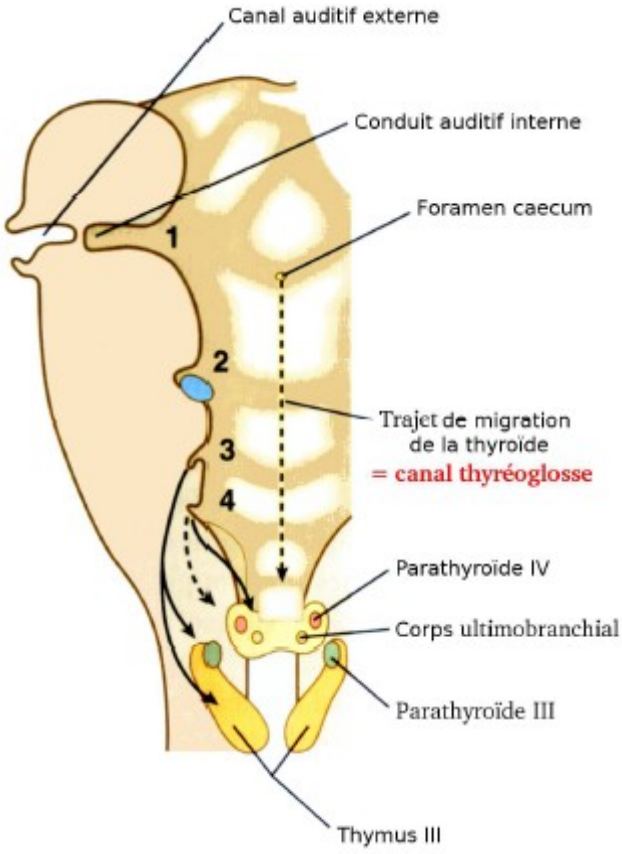

Lorsque le bourgeon thyroïdien migre, il va créer lors de son passage un canal qui s'oblitérera ultérieurement. Il nous en reste un vestige : **le canal thyréoglosse.** Des anomalies du canal thyréoglosse peuvent être à l'origine de pathologies telles que le cancer.
Il nous reste également le vestige du lieu de naissance du bourgeon thyroïdien, il s'agit d'une dépression qui se situe à la base de la langue : le **foramen caecum**.

La langue est formée à partir de bourgeons situés entre le 1er et 2ème arc branchial.

Au niveau de la 2ème poche entoblastique, il y a formation d'un bourgeon qui sera l'ébauche de l'amygdale palatine.

C'est toujours le même mécanisme : il y a prolifération cellulaire avec formation d'un bourgeon qui va migrer le long de l'entoblaste pour finalement se positionner dans le mésenchyme. Il y a une nouvelle prolifération de ce bourgeon suivie d'une différenciation cellulaire permettant l'acquisition de sa fonction finale.

Les organes dérivés des arcs branchiaux sont majoritairement issus des poches entoblastiques. En effet les poches ectoblastiques donnent peu de dérivés.
Par exemple, la partie extérieure du troisième arc branchial est rapidement recouverte par les 2ème et 4ème arcs branchiaux (voir fig. 9). Ainsi les poches ectoblastiques du troisième arc branchial ne seront à l'origine d'aucun dérivé.

La poche entoblastique située entre le 3ème et le 4ème arc branchial voit l'apparition des bourgeons à l'origine des parathyroïdes et du thymus.

On s'intéresse d'abord à la formation du thymus. Un premier bourgeon apparaît en position ventrale au niveau du 3ème sillon entoblastique. Il est suivi par la formation d'un deuxième bourgeon toujours au niveau du 4ème sillon entoblastique et **situé en position ventrale**.
N'oubliez pas que les arcs branchiaux vont de paire, il en est de même avec leurs dérivés.
Il y a donc 4 bourgeons destinés à former le thymus. Ces 4 ébauches entoblastiques migrent et

fusionnent pour donner le thymus avec un lobe droit et un lobe gauche. Ici, la particularité est que l'ébauche la plus haute (au niveau du 3ème sillon) migre plus loin que l'ébauche situé plus bas (4ème sillon). Ce phénomène a lieu aux alentours de la *14ème à la 15ème semaine d'aménorrhée* ***(12 et 13 semaines de développement).***
Concernant les parathyroïdes, il y a émergence de 2 bourgeons dorsaux au niveau de la 3ème et de la 4ème poche entoblastique. Cela suit le même processus : migration des bourgeons, pénétration dans le mésenchyme où ils trouvent leur place définitive, différenciation pour acquérir leur fonction.

Au niveau de la 4ème poche se trouve une invagination qui constitue la 5ème poche entoblastique. Celle-ci contient le **corps ultimobranchial**, qui est un bourgeon ventral, symétrique de part et d'autre des arcs branchiaux. Il est à l'origine des **cellules para-folliculaires de la thyroïde**. Ces cellules sont responsables de la sécrétion de calcitonine et de somastostatine qui régulent, respectivement, le métabolisme phosphocalcique et la sécrétion hormonale. Ces cellules para-folliculaires migrent en position dorsale de la thyroïde.

Différenciation des arcs branchiaux (génétique)

Fig 11 : Schéma des arcs branchiaux avec le profil d'expression génétique

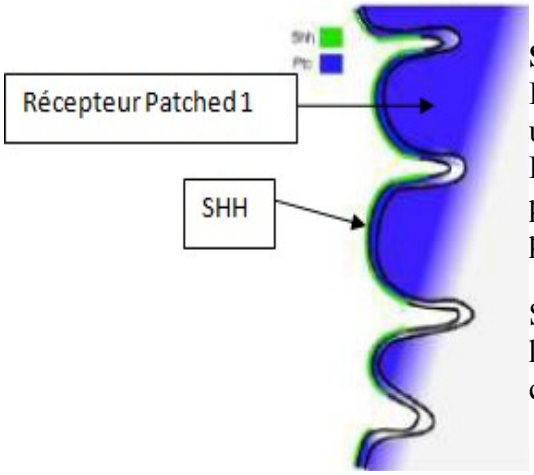

SHH est exprimé au niveau de l'entoblaste et son récepteur **Patched 1** est exprimé dans le mésenchyme. On observe un gradient antéro-postérieur de l'expression du récepteur Patched 1, ce qui signifie que l'effet médié par SHH sera plus important dans la partie antérieure que dans la partie postérieure.

SHH lié à son récepteur Patched 1 active la voie des MAP kinases, cette voie conduit à l'activation et la répression de certains gènes.

Fig 12 : Gènes régulés par SHH et leur localisation au niveau des arcs branchiaux

Parmi les gènes régulés par SHH au niveau des arcs branchiaux, il y a **Pax1, Fgf8 et Bmp4**. Il s'agit de morphogènes responsables du développement de différents organes.
Ces gènes n'ont pas le même territoire d'expression le long des arcs branchiaux et des poches :
- **Pax1** s'exprime au niveau des 1ère, 2ème et 3ème poches.
- **Fgf8 et Bmp4** s'expriment au niveau de la 2ème et 3ème poches.

Pour une souris n'exprimant plus le SHH (lock out du gène SHH), Pax1, Fgf8 et Bmp4 ont une expression augmentée dans les différentes poches (ce qui est montré sur la fig 12 par des couleurs plus intenses). Ce qui signifie initialement que SHH a pour fonction de réprimer l'expression de ces gènes. L'expression de ces morphogènes est sensible au dosage génique environnant. Il y a interaction entre l'ectoblaste et le mésenchyme.

Les souris mutantes pour SHH présenteront une anomalie des organes dérivés des arcs branchiaux. Par exemple, elles n'auront pas de thyroïde, leur développement thymique sera anormal.

Fig 13. : Coupe histologique de la 1ère et 4ème poches entoblastiques

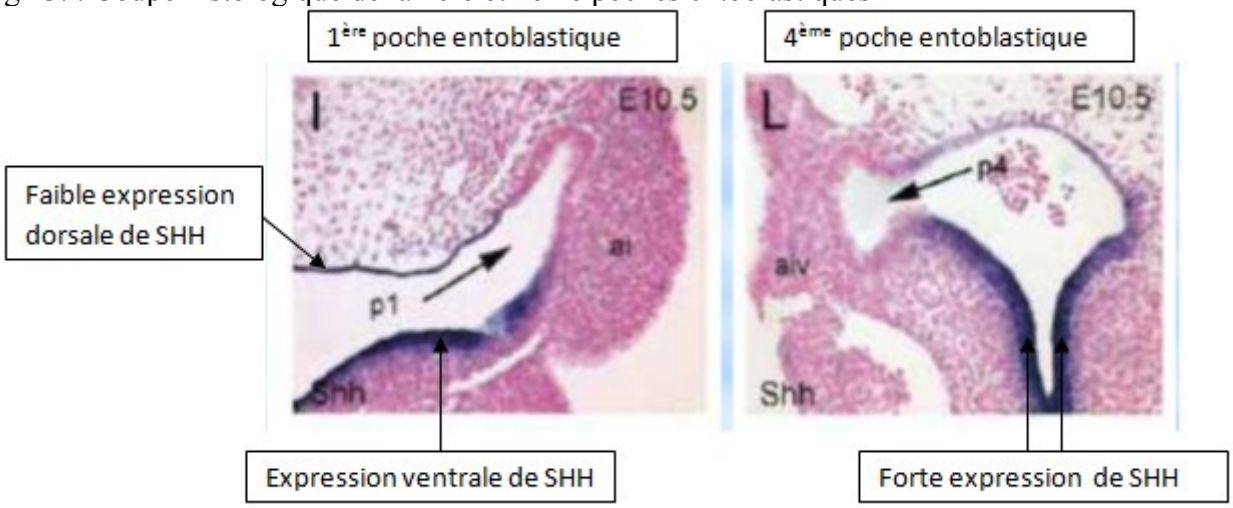

On a réalisé, préalablement à ces coupes, une hybridation in situ permettant de localiser les ARNm de SHH. On a ainsi une localisation de l'expression de SHH des 1ère et 4ème poches entoblastiques. Pour la 1ère poche entoblastique, on observe une expression ventrale de SHH, une faible expression dorsale et une absence d'expression de SHH au niveau de la poche en elle-même.
Pour la 4ème poche on observe une forte expression de SHH au niveau de l'invagination.
SHH à un effet « ventralisant », il intervient dans le développement de la face et des ventricules cérébraux.
Une anomalies de SHH chez l'Homme peut entraîner une **holoprosencéphalie**. Ce phénotype est lié à une absence de division du prosencéphale ce qui conduit à la naissance, à un cerveau qui ne comporte qu'un hémisphère (cela ressemble à une sorte de ballon) et un seul ventricule cérébral. L'holoprosencéphalie est également associée à des anomalies de la face, l'enfant présente généralement un retard mental de sévérité variable.

Fig 14 et 15 : gauche : Coupe transversale d'un cerveau d'un patient atteint d'holoprosencéphalie alobaire (petit cerveau monoventriculaire) – droite : Exemple d'un morphotype facial, associé à l'holoprosencéphalie

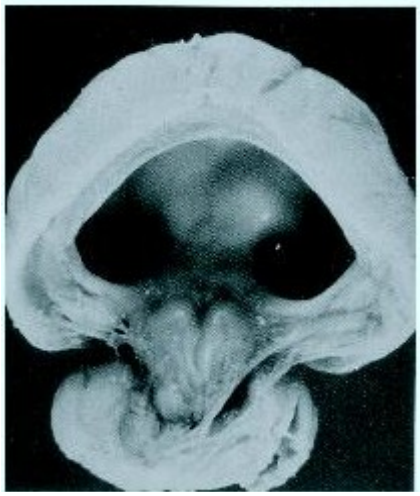

2) La langue

La langue est elle, aussi issue, de l'intestin antérieur. On se situe toujours au niveau du plancher du pharynx et des arcs branchiaux. La langue se développe aux alentours de la *4ème semaine*.

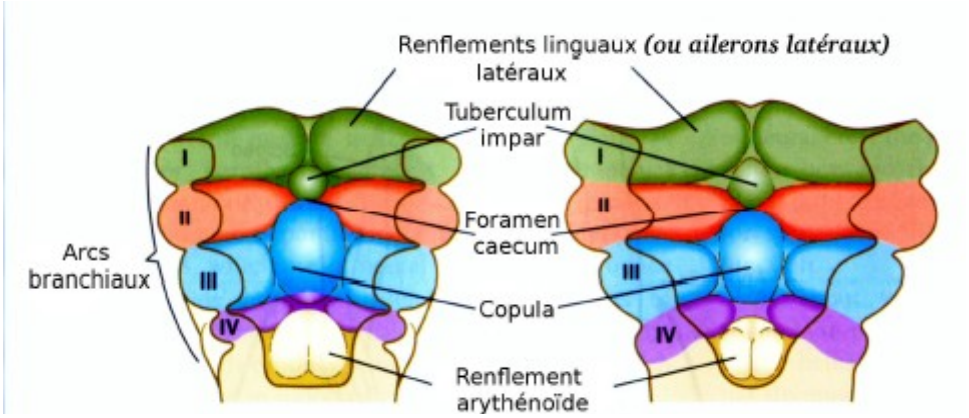

Les 2/3 antérieurs de la langue sont formés à partir de l'entoblaste de l'arc branchial n°1 et à partir du **tuberculum impar**. Il s'agit d'une structure ectoblastique situé au centre du plancher du pharynx, entre le 1er et le 2ème arc branchial.
On remarque qu'au contact de la partie postérieure du tuberculum impar, le foramen caecum qui est le vestige laissé par le départ du bourgeon thyroïdien.
Les arcs branchiaux n°1 prolifèrent et donnent les **renflements linguaux latéraux**. Au final, il y a formation des 2/3 supérieurs de la langue. Il s'agit de la partie mobile de l'organe.

Le tiers inférieur de la langue est issu de la partie entoblastique du 3ème arc branchial et d'une petite portion du 4ème arc branchial. Ce tiers restant correspond à la partie immobile de la langue.

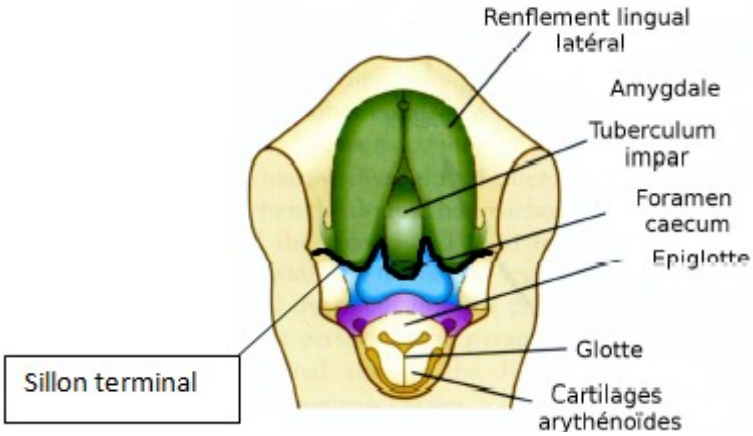

Les 2/3 supérieurs et le tiers inférieur de la langue sont séparés par le sillon terminal.

La musculature de la langue est assurée par la migration des cellules des somites occipitaux dans le mésenchyme. En effet sans cette migration, la langue n'est constituée que d'entoblaste et de mésoblaste.

L'innervation de la langue est assurée par le nerf hypoglosse, le nerf XII.

L'œsophage est court initialement, en effet l'intestin antérieur n'est pas de grande dimension à la base. Du fait de la mise en place de l'estomac et du cœur, l'œsophage va s'allonger de manière considérable, sans subir d'autre modification.

3) L'estomac

L'estomac est dérivé, lui aussi, de l'intestin antérieur.

Fig 16 : Représentation de l'estomac à différents stades

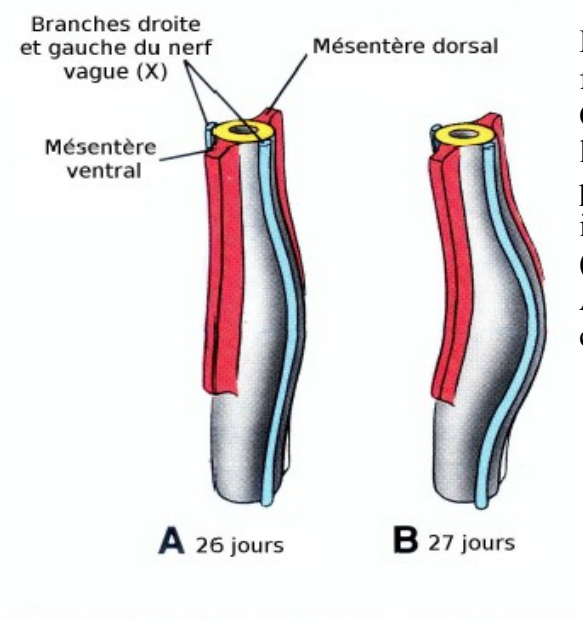

L'estomac à la *4ème semaine* apparaît comme un tube fusiforme.
Celui-ci est rattaché à la paroi postérieure de l'embryon par le mésogastre dorsal, et rattaché à la paroi antérieure par le mésogastre ventral. Il est innervé par les branches droite et gauche du nerf vague (le nerf X).
Au niveau de l'estomac on observe une prolifération cellulaire qui augmente son volume.

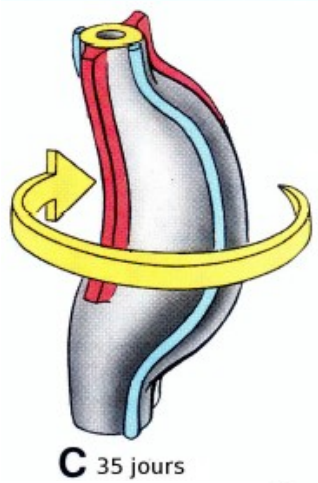

De manière concomitante à cette augmentation de volume, on observe une rotation de l'estomac de 90° dans le sens horaire.
A la fin de cette rotation, le mésogastre dorsal bascule à gauche et le mésogastre ventral à droite.
Il en est de même pour les **branches du nerf vague** : la **branche droite** se retrouve en position postérieure de l'estomac et la **branche gauche** en position antérieure.

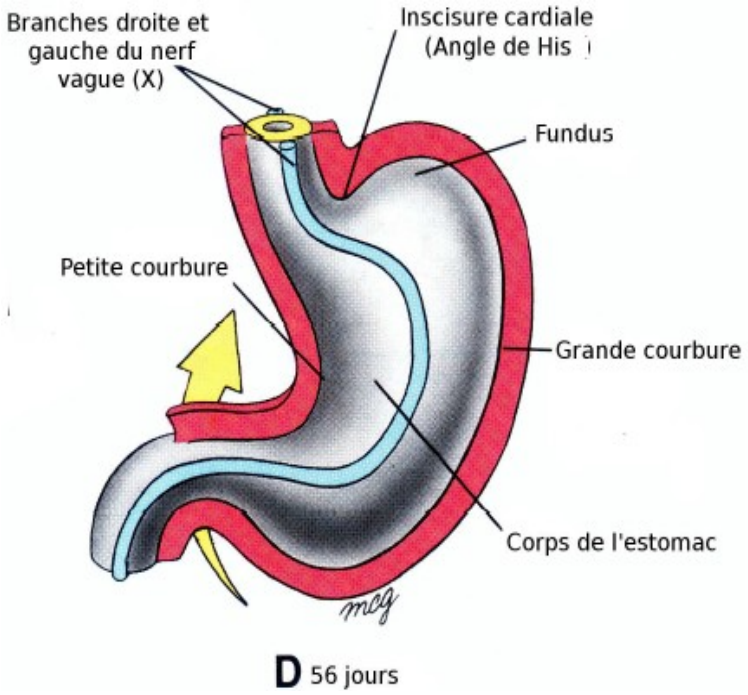

Ce phénomène de prolifération et de rotation permet le développement des différentes structures de l'estomac : le cardia, le fundus, le corps de l'estomac et le pylore.
Cet estomac va également acquérir une grande courbure dorsale et une petite courbure ventrale.
Les mésogastres dorsal et ventral vont suivre le trajet des courbures. Le mésogastre dorsal va recouvrir la partie supérieure de l'intestin grêle et du colon transverse pour donner le **grand omentum** ou **grand épiploon**.
On observe également une horizontalisation de l'estomac vers la droite (symbolisée par la flèche sur le schéma D).

Fusion des méso : notion d'organes intrapéritonéaux et rétropéritonéaux

Fig 17 : Schéma d'une coupe transversale d'un embryon au niveau du cœlome intra-embryonnaire

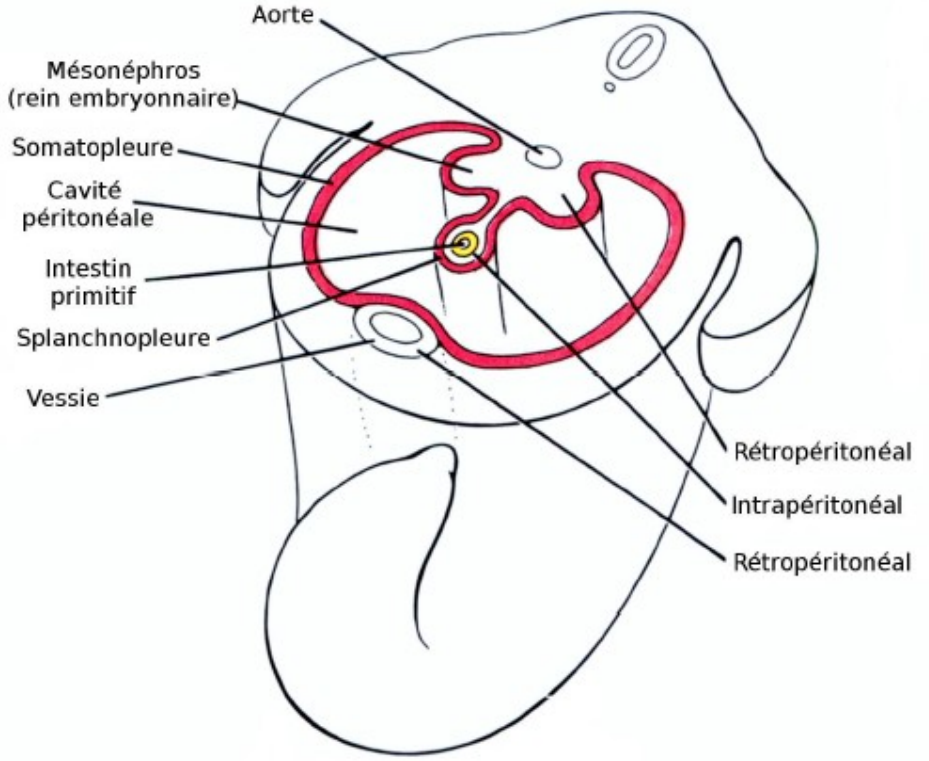

Pour rappel, la cavité interne de l'embryon est appelée **cœlome intra-embryonnaire**. Il est recouvert de **splanchnopleure** et de **somatopleure intra-embryonnaires.** La splanchnopleure est en contact avec les organes, tandis que la somatopleure est en contact avec la peau de l'embryon.

Fig 18 : Évolution du méso de l'intestin primitif

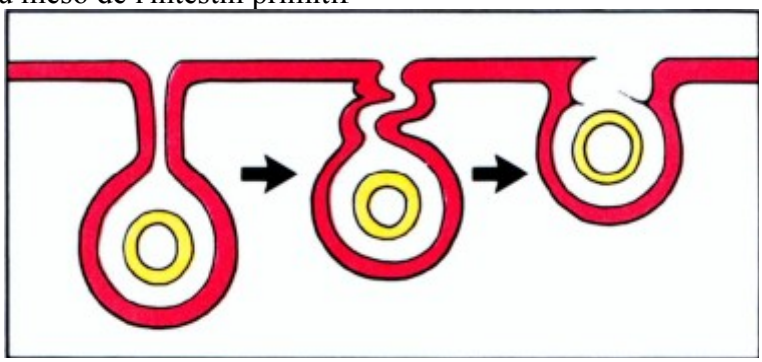

Initialement l'intestin primitif est appendu (ou encore suspendu) dans la cavité péritonéale par le

mésentère dorsal. Il s'agit alors d'un **organe intrapéritonéal**.
Au fur et à mesure du développement de l'embryon, ce mésentère va fusionner avec le mésoblaste de la paroi postérieure de l'embryon, l'intestin primitif va migrer vers cette paroi.
Au final, l'intestin primitif va être au contact de la paroi postérieure de l'embryon, il ne sera plus intrapéritonéal mais deviendra **rétropéritonéal**.
Ce phénomène existe également pour d'autres organes qui initialement sont intrapéritonéaux, et qui, par ce phénomène d'accolement du mésentère avec le mésoblaste de la paroi postérieure, deviennent rétropéritonéaux. On parlera d'**organes rétropéritonéaux secondaires**.

La formation de l'arrière cavité des épiploons

Fig 19 : Coupes transversales de l'embryon au niveau du septum transversum

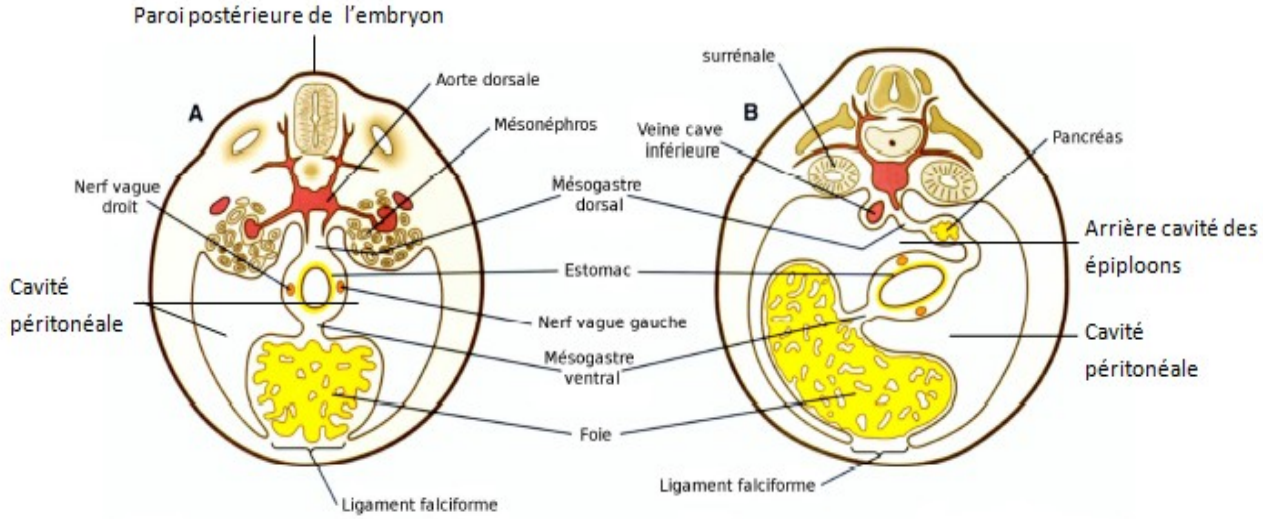

On se retrouve ici au niveau du **septum transversum**, on observe donc le développement du foie.
On observe la cavité péritonéale où est appendu l'intestin primitif.
Il y a une rotation de l'intestin, comme de l'estomac, de 90°. Cette rotation entraîne un changement dans l'organisation des cavités. En effet au lieu de se retrouver dans une cavité péritonéale qui borde latéralement le foie et l'intestin primitif, il y a un basculement. On se retrouve avec une cavité postérieure qu'on appellera l'**arrière cavité des épiploons** et une cavité antérieure qui est la **cavité péritonéale**.

Fig 20 : Coupe longitudinale de l'embryon

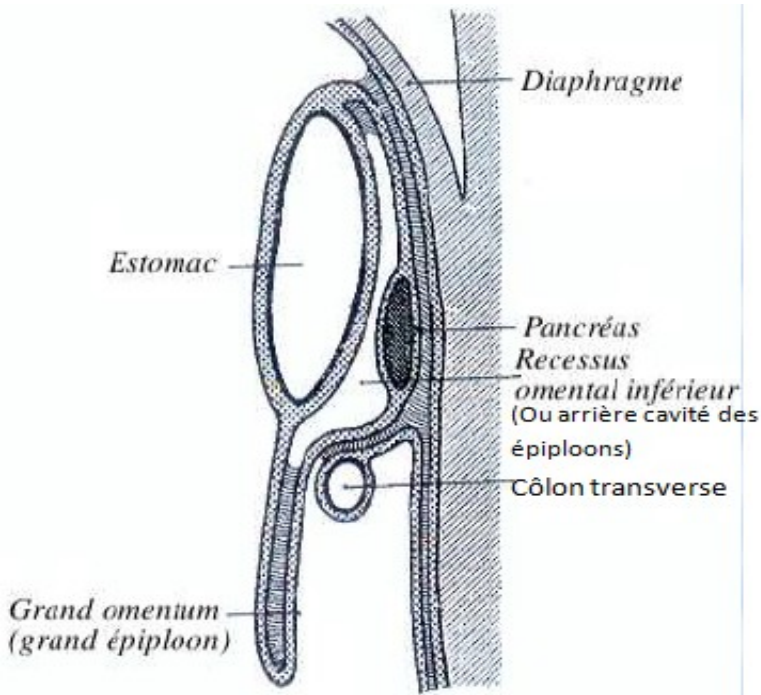

Lors du développement de l'estomac, le mésogastre dorsal s'allonge considérablement, il vient recouvrir une partie du côlon transverse et des anses grêles, il forme ainsi le grand épiploon (ou grand omentum). En arrière de l'estomac se trouve l'arrière cavité des épiploons. Les feuillets internes et externes du mésogastre dorsal fusionnent entre eux. **Puis au niveau du pancréas, la paroi interne du mésogastre dorsal fusionne avec la paroi postérieure du corps de l'embryon**. Ce phénomène va changer la position du pancréas, au départ

intrapéritonéal, qui devient un organe rétropéritonéal.

Fig 21: Coupes transversales de l'embryon au niveau du septum transversum (stade plus avancé)

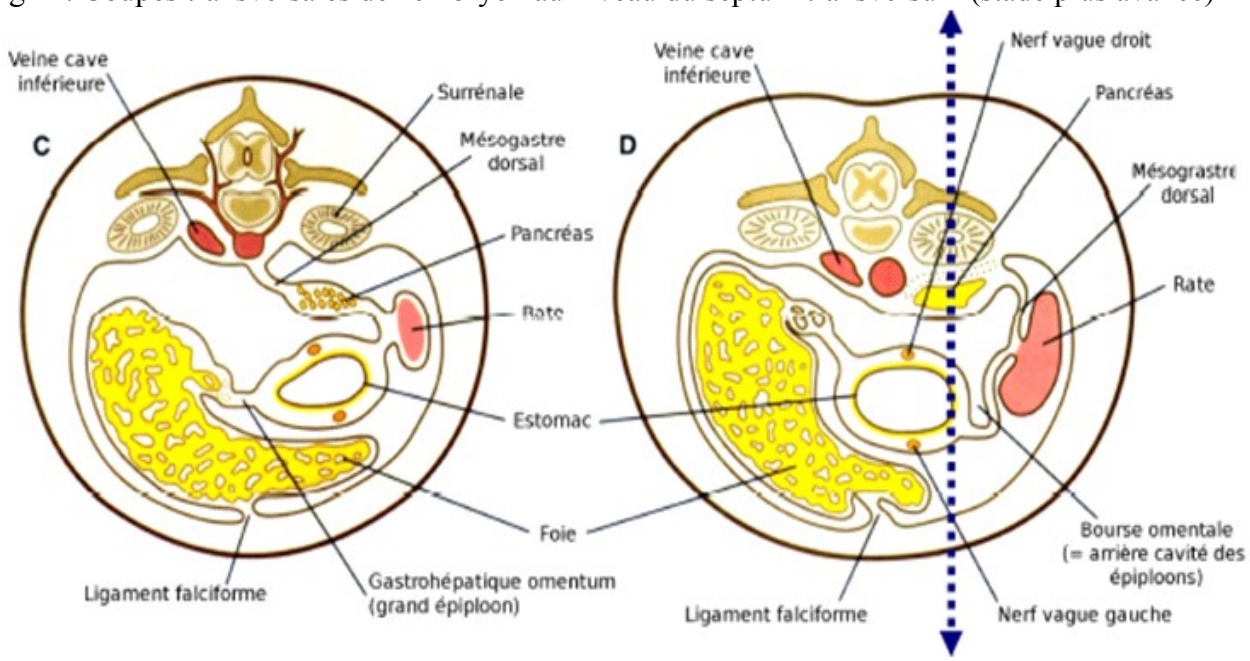

Entre l'estomac et le pancréas s'est formé la rate, qui naît à partir de cellules du mésoblaste dorsal.

Il existe une communication entre l'arrière cavité des épiploons et la cavité péritonéale : il s'agit du **foramen épiploïque** ou **foramen de Winslow** (voir flèche en pointillés fig21 et **passage de la sonde fig22).**

Fig 22 : Estomac d'un embryon

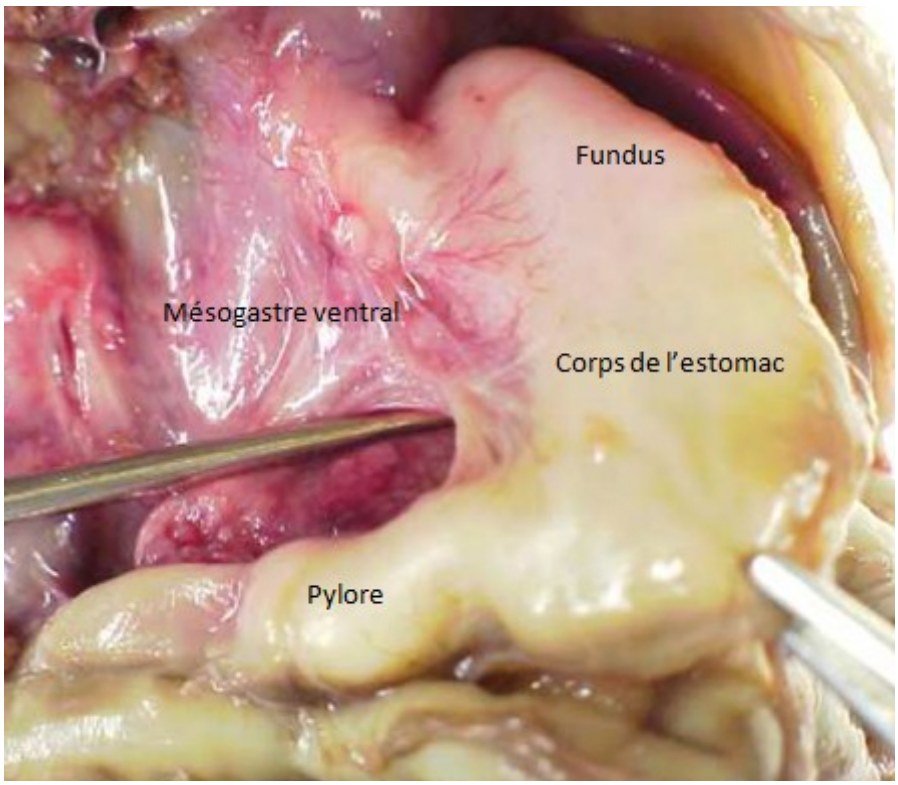

Fig 23 : Si on écarte l'estomac...

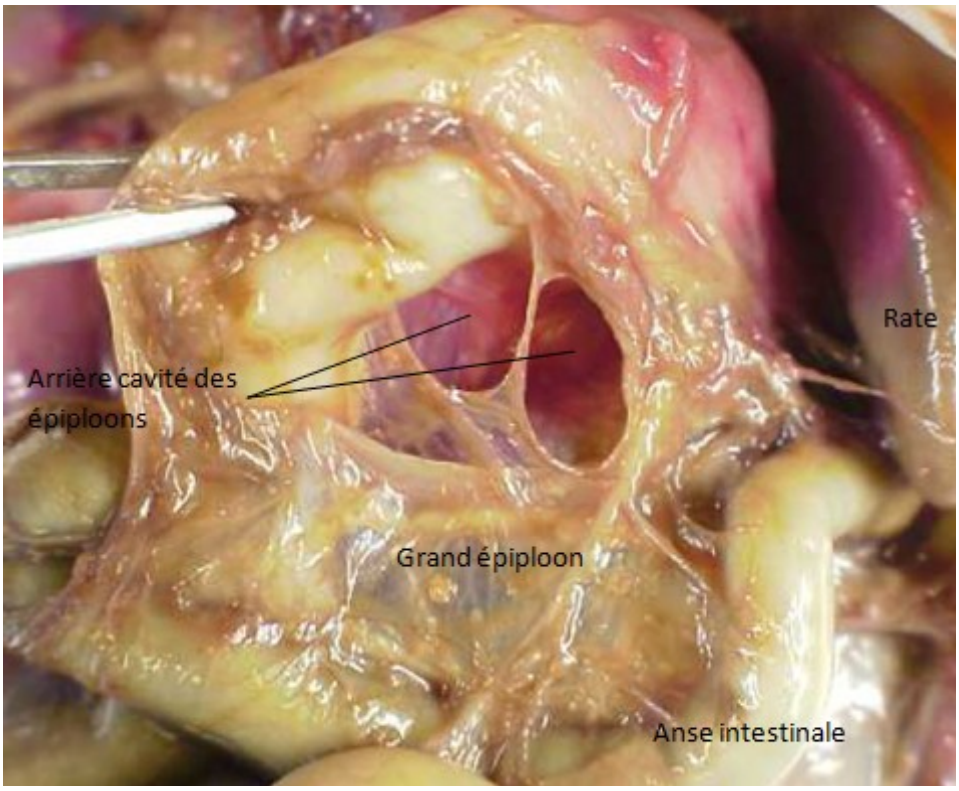

Au fond de l'arrière cavité des épiploons se trouve le pancréas.

B) Les glandes digestives

On progresse dans la différenciation de l'intestin antérieur, après l'estomac vient le duodénum.
Pour les 2/3 supérieur du duodénum, leur développement se rattachent à celui de l'intestin antérieur.
Pour le tiers inférieur, il s'agit du développement de l'intestin moyen.

Les glandes digestives sont le pancréas, le foie et la vésicule biliaire.
A partir de *la fin de la* ***3ème jusqu'à la 6ème semaine de développement*** on aura l'apparition de différents bourgeons issus de l'intestin primitif. Ces bourgeons sont donc d'origine entoblastique. Ce sont eux qui vont permettre le développement des différentes glandes digestives.

1) Formation du pancréas

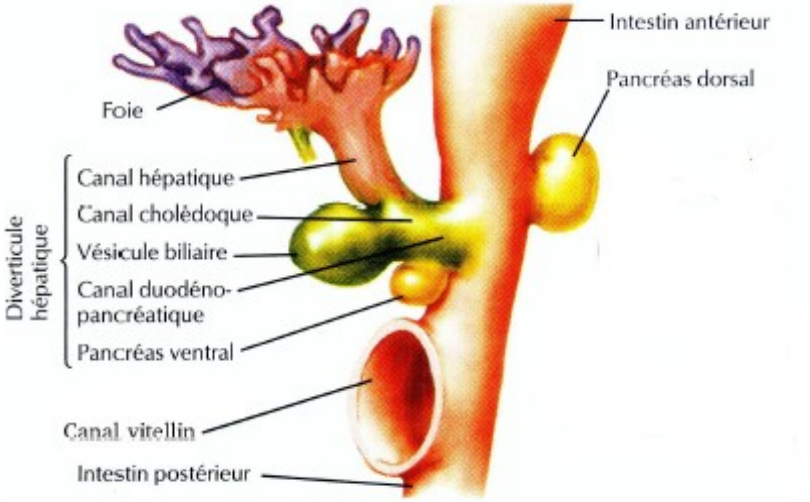

1. Formation des bourgeons

A la fin de la 3ème (début 4ème) jusqu'à la 6ème semaine, on a l'apparition d'un bourgeon dorsal pancréatique.
Puis 48h à 72h après, il y a apparition d'un bourgeon pancréatique ventral à la partie postérieure du canal cholédoque. Ce dernier voit également l'apparition du bourgeon de la vésicule biliaire et le bourgeon du canal hépatique.

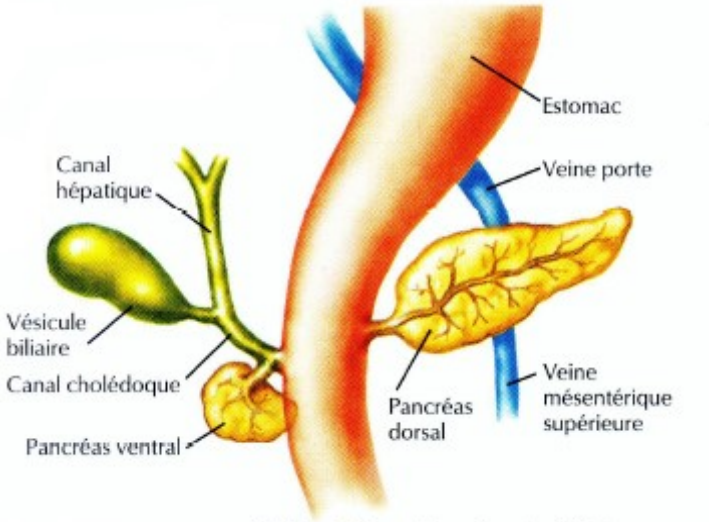

2. Début de la rotation des voies biliaires et du pancréas ventral

Ces bourgeons pancréatiques sont des proliférations de cellules entoblastiques, qui forment des

petits canaux avec à leurs extrémités des cellules qui se différencient pour constituer les parties exocrine et endocrine du pancréas. Ces cellules différenciées sont les acini pour la partie exocrine et les îlots de Langerhans pour la partie endocrine.
Pour le pancréas dorsal, ces cellules déversent leur produits de sécrétion dans des canaux qui se rejoignent un canal excréteur : la canal de Wirsung.
Le pancréas ventral a lui aussi un canal excréteur principal.

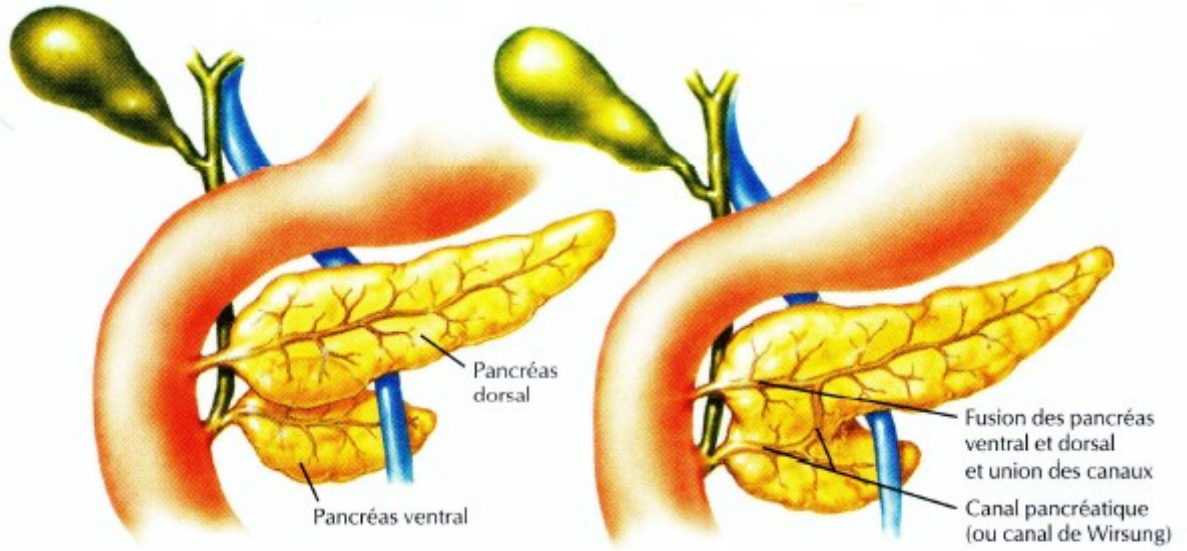

3. Rotation complète. Fusion pas encore réalisée

Du fait de la rotation de 90° de l'estomac , le pancréas ventral et le cholédoque passent en position dorsale. Ainsi les bourgeons pancréatiques dorsal et ventral se trouvent sur le même plan. Il y a fusion de leurs canaux excréteurs, il ne persistera que le **canal de Wirsung** qui, pour sa portion proximale correspond au canal excréteur du bourgeon ventral et pour sa portion distale correspond au canal du bourgeon dorsal.

La portion du canal excréteur du bourgeon dorsal non insérée dans le canal pancréatique définitif, s'appelle le **canal de Santorini**. Généralement ce canal régresse, dans de rares cas il peut persister.

Le canal de Wirsung définitif s'abouche, au même endroit que le cholédoque, **dans les** 2/3 supérieurs du duodénum.

Fig 24 : Coupe histologique du pancréas

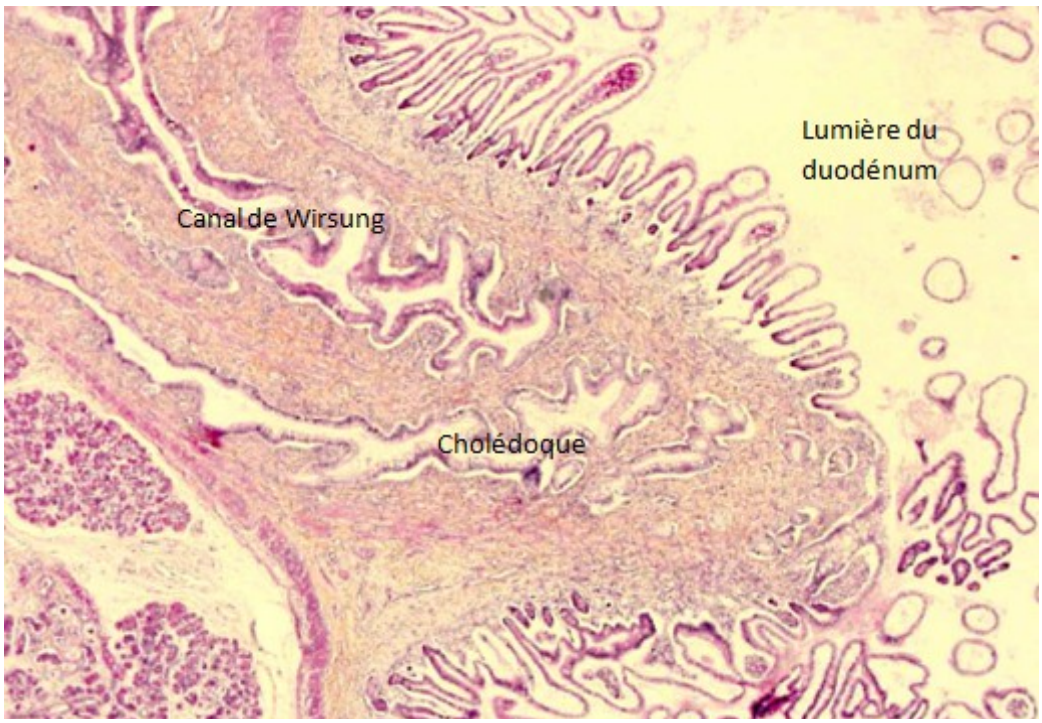

On observe ici les **2 canaux s'abouchant dans le duodénum:** le canal de Wirsung et le cholédoque.

Fig 25 : Schéma de l'organisation du pancréas

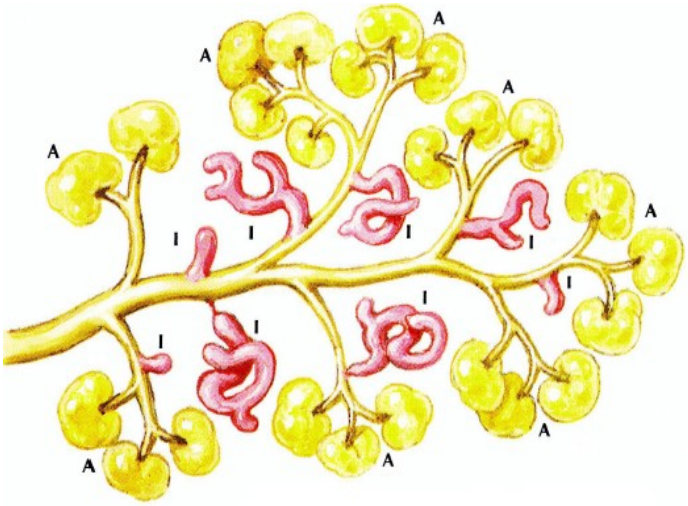

A : acini ; **I :** îlot à différents stades de développement

Le pancréas s'organise comme un arbre. A partir des cellules entoblastiques on a prolifération et différenciation des **canaux** ainsi que des **îlots de Langerhans (en rouge)**. Au bout des canaux excréteurs, les cellules mésenchymateuses se différencient en **acini (jaune)**.

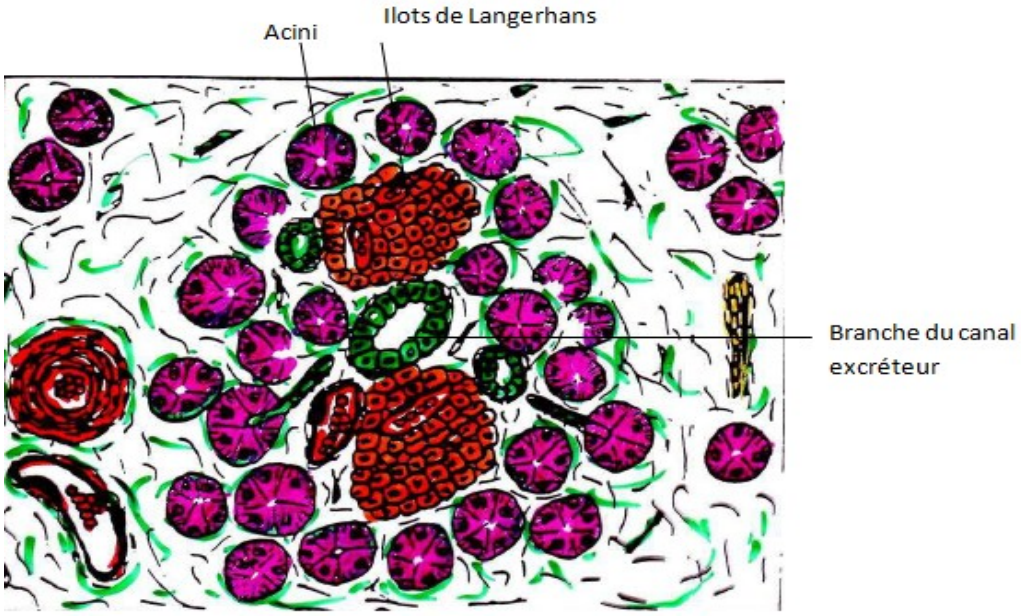

Fig 26 : Schéma d'une coupe histologique de pancréas.
C'est l'embryologie qui permet de comprendre l'histologie du pancréas, notamment la proximité entre les îlots de Langerhans et les canaux excréteurs, ainsi que la localisation en périphérie des acini.

Génétique du pancréas

Au tout début de l'apparition du bourgeon pancréatique, il y a expression d'un facteur de transcription appelé **Pdx1**. Il s'agit d'un des marqueurs les plus précoces du pancréas. Pdx1 est utilisé pour mettre en évidence l'apparition des premières cellules pancréatiques.

Fig 27 : Expériences menées chez la souris

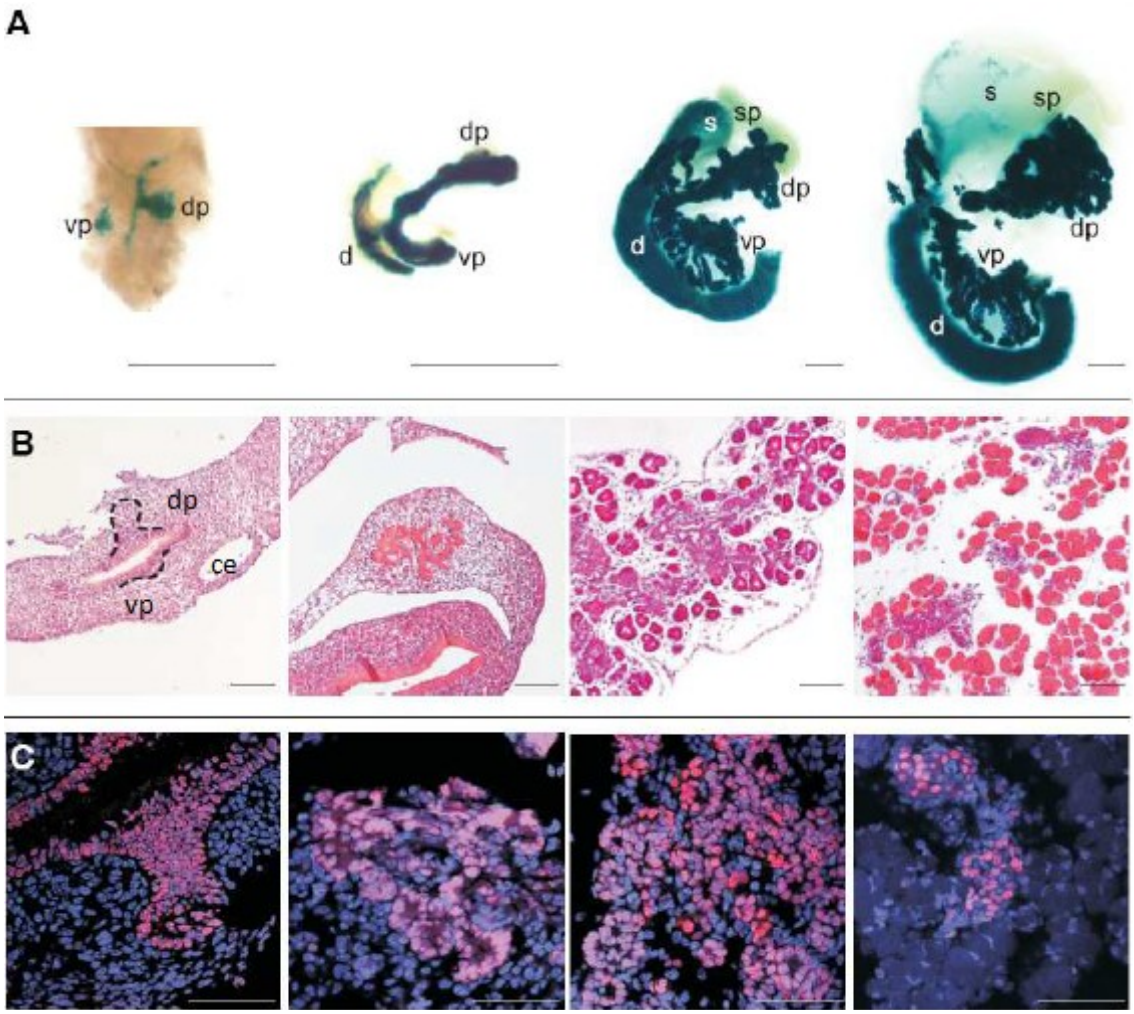

On a mis, sous le contrôle de Pdx1, le gène β galactosidase. Cela signifie que la β galactosidase ne s'exprime que dans les cellules qui expriment le Pdx1. On réalise des coupes d'embryons est on révèle les cellules qui expriment Pdx1 par l'activité de la β-galactosidase.

(A) On observe rapidement chez les souris la mise en place d'un bourgeon pancréatique ventral (vp) et d'un bourgeon pancréatique dorsal (dp). On remarque ensuite la rotation du bourgeon ventral vers le bourgeon dorsal. Les 2 structures vont fusionner, leurs canaux excréteurs également pour donner le pancréas définitif.

(B) D'un point de vue histologique : ce = canaux excréteurs

(C) Il est possible de repérer les cellules exocrines (acini) et les cellules endocrines (îlots de Langerhans) **par différents anticorps (immunofluorescence).**

Les souris **knock-out** pour Pdx1 n'ont pas de pancréas. Pdx1 est donc un gène primordial dans sa mise en place.