L3 – UE n°3 : Appareil Digestif
Jeudi 18 Octobre 2012 de 9h à 10h
Pr Coffin
Ronéotypeuse : Pauline LAMOUCHE-WILQUIN
Ronéolectrice : Léa SOUCHON

Séméiologie :

Constipation, Défécation, Syndrome Rectal et Syndromes Anaux

Sommaire :

I- PHYSIOLOGIE DE LA DÉFÉCATION
- A- Objectifs
- B- Les Intervenants
  - a- Le colon
  - b- L'anus et le rectum
  - c- Le cerveau

II- CONSTIPATION
- A- Objectifs
- B- Selles Normales
- C- Définition
- D- Syndrome Dyschésique
- E- Interrogatoire
- F- Examen Clinique

III- SYNDROME RECTAL
- A- Objectifs
- B- Syndrome Rectal
- C- Interrogatoire
- D- Examen Clinique
- E- Étiologies

IV- HÉMORROÏDES ET FISSURE ANALE
- A- Objectifs
- B- Hémorroïdes
- C- Maladies hémorroïdaires
- D- Diagnostic d'Hémorroïdes
- E- Saignement Canalaire
- F- Douleur Hémorroïdaire
- G- Thrombose Hémorroïdaire
- H- Syndrome Fissuraire

I- PHYSIOLOGIE DE LA DÉFÉCATION

A- Objectifs

C'est un phénomène complexe. Il faut connaître et savoir décrire :
- Les intervenants dans la continence fécale
- Les mécanismes physiologiques de la défécation normale

La défécation associe la **continence**, le fait de pouvoir garder les selles et les évacuer de manière satisfaisante à un moment compatible avec la vie sociale, et l'évacuation rectale.

Il y a des **formations anatomiques** qui sont : le colon, le rectum et l'anus. L'incontinence est majoritairement due à une dysfonction de l'anus. Il existe des **mécanismes qui permettent d'augmenter la pression intra-abdominale**, essentiellement la paroi abdominale et les abdominaux. Et l'on ne peut pas déféquer sans un cerveau qui fonctionne normalement, donc il faut une **innervation centrale qui est intégrée** pour contrôler complètement ce mécanisme.

B- Les intervenants

a- Le colon

La fonction du colon est d'être un organe réservoir, il stocke les résidus de la digestion. Ses fonctions sont :
- De **terminer la digestion** par des processus de fermentation grâce à une flore bactérienne importante.
- **D'assurer la réabsorption des hydro-électrolytes**, fonction importante puisque la quantité de fluides arrivant de l'iléon est de 1500 mL/j en moyenne alors que le contenu en eau d'effluent fécal est beaucoup plus limité de 100 à 200mL/j.
- Fonction motrice : **Assurer la progression lente** du contenu et l'évacuation des résidus fécaux au cours des mécanismes de défécation et de continence.

Le premier élément est la **contraction du colon**, le rôle de cette motricité colique est **d'assurer la propulsion lente du contenu colique** qui aura pour conséquence de **favoriser le brassage** des résidus alimentaires, de **favoriser la réabsorption hydro-électrolytique,** en augmentant le temps de contact entre le contenu et le contenant et **favoriser les mécanismes de fermentations**.

Cette motricité permet le maintien dès les premiers jours de la vie, d'une flore colique : les bactéries vont s'implanter et vont se développer. Environ 80% de la flore colique va rester stable tout au long de la vie. À l'inverse, l'intestin grêle a une flore qui a pour but de le nettoyer, ce qui empêche l'implantation d'une flore importante.

Le temps de transit colique est lent, chez un sujet sain il est en moyenne de 34h.

Colon ascendant

Colon transverse

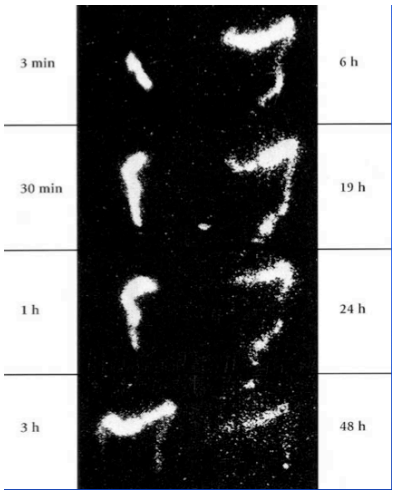

Colon descendant

Scintigraphie colique

On a injecté un produit de contraste au patient et on observe son élimination pour mesurer le temps de transit colique. Le produit de contraste progresse lentement au niveau du côlon ascendant. Entre 3 et 6h ça progresse lentement, et l'on voit qu'à 48h il reste des résidus. Le temps de transit est excessivement long : 6h dans le colon droit, 9h dans le colon gauche, 18h dans le colon sigmoïde. Légère variation homme-femme : le temps de transit chez un homme est de 32h alors que pour la femme il est de 36h.

Le transit est favorisé par la motricité du colon qui est très particulière, avec une activité de base de contraction peu intense, peu ou pas propagé ce qui favorise le brassage.

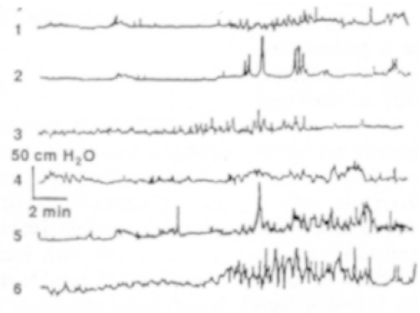

Cette activité motrice colique est apparemment désorganisée, avec des ondes de contraction qui sont peu importante et peu intense. Peu ou pas propagée.

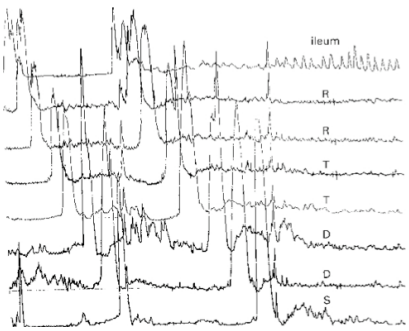

Iléon

Sigmoïde

De temps en temps on a des ondes de fortes amplitude qui sont très rapidement propagées qui partent de la partie terminale de l'iléon qui vont jusqu'au sigmoïde voire le rectum, cela entraîne une propagation rapide du contenu colique.

Cette motricité colique varie selon le temps avec un **cycle nycthéméral** : durant la nuit il y a une très faible activité, le colon est au repos --- > pas de selles pendant la nuit. Au réveil et en périodes post-prandiales il y a une augmentation de cette activité motrice et l'apparition de contractions de grande amplitude.

b- L'anus et le rectum

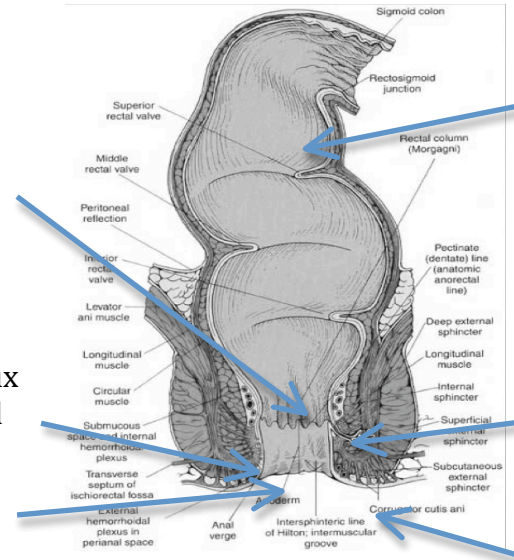

Coupe anatomique de la région

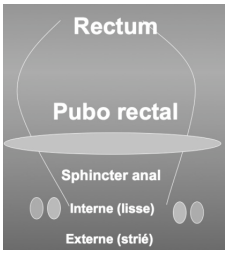

Ce rectum a un muscle, le pubo rectal, qui va cravater par-derrière la face postérieure du rectum juste au-dessus de l'anus, en s'insérant au niveau de la face postérieure du pubis. En bas on a le sphincter anal avec le sphincter anal interne (lisse) et le sphincter anal externe (strié).

Le sphincter anal interne est un muscle lisse qui assure le tonus de repos et une contraction permanente qui permet de fermer l'anus.
Le sphincter externe est un muscle strié qui permet la contraction volontaire.

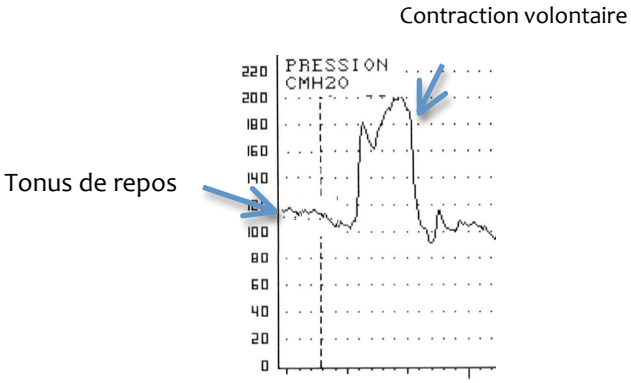

Le rectum est un organe adaptatif, qui a une compliance : capacité de relaxation en réponse à une distension.

On gonfle un ballon il y a une augmentation rapide et forte de la pression et que peu à peu il va y avoir une diminution de la pression qui va s'équilibrer.

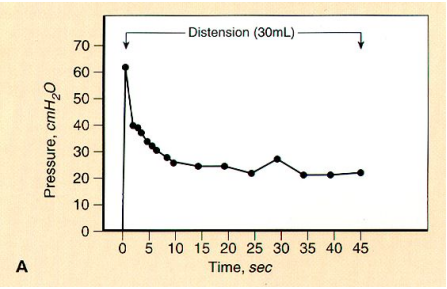

Cet organe est **adaptatif**, on gonfle le ballon de manière progressive, au fur et à mesure que l'on gonfle, la pression ne bouge quasiment pas. Peu à peu on a une augmentation rapide de la pression. Ceci est associé à des sensations, une première sensation vers 20mL, le sujet ressent la distension rectale puis cette sensation disparaît. Dans un 2ème

temps, il y a aura une sensation constante, puis la sensation va augmenter en intensité jusqu'à arriver à la douleur puisqu'on aura atteint le volume maximal tolérable.

Donc le rectum est un organe compliant dont les variations de pression sont associées à des variations de sensation.

Tout cela est possible grâce à une innervation dans tout le tube digestif, il s'agit d'une innervation extrêmement complexe, **multiple.** Au niveau de la moelle lombaire il s'agit des ganglions et nerfs hypogastriques, tandis qu'au niveau de la moelle sacrée, il s'agit des nerfs pelviens et des nerfs honteux.

Il y a des **afférences sensitives** à partir du rectum et de l'anus avec des zones, très courte sur le dernier cm du rectum, ayant un **haut pouvoir discriminant** sur le plan sensitif, qui sont capables de **différencier des sensations** à type solide (la selle), à type de gaz, ou à type de liquide. Il y a des **efférences motrices avec des boucles réflexes locales**, au niveau du rectum et de l'anus mais aussi des synapses avec des neurones médullaires de second ordre (ascendante et descendante).

c- *Le cerveau*

La continence et la défécation sont des **fonctions hautement intégrées**. Il y a une **sensation de besoin** qui arrive au niveau de la **conscience**, la matière arrive dans le rectum, ça distend le rectum et on sent le besoin d'aller à la selle.
Ensuite, il y a la mise en jeu du **processus cognitif**, **reconnaissance du contenu** dans le rectum : gaz ou matière. Mais aussi un processus analytique qui met en relation le besoin avec la **compatibilité de la vie sociale**. (En gros je suis dans le métro, je suis obligé d'attendre. Si je suis chez moi, tranquillement, je vais à la selle.). Il y a également la mise en jeu du **processus volontaire : déclenchement ou inhibition de la défécation**.

La continence fécale :
- Un **organe réservoir : le colon** qui permet le stockage des résidus propulsés de manière intermittente vers
- Un **organe compliant** : le rectum qui est normalement vide. Sa fonction compliante va permettre de ressentir le besoin et de le différer si nécessaire.
- **L'appareil résistant : l'anus** dont le tonus de repos exercé par le sphincter anal interne est une barrière de pression permanente pouvant être renforcée par la contraction volontaire exercée par le sphincter anal externe.
- **L'appareil sensitif recto-anal :** il n'y a pas de continence et de défécation possible en l'absence de sensibilité normale.

La défécation est sous **contrôle cortical**, en fonction de l'environnement social au moment du besoin. S'il est défavorable, il y a une **répression de la mécanique défécatoire**. Il y a des **facteurs psychologiques** très importants.

Au cours d'une défécation il existe aussi des phénomènes mécaniques avec des efforts de poussée qui nécessite un **abaissement du diaphragme** et une **contraction de la paroi abdominale. Ces phénomènes** concourent à une augmentation de la pression intra-

abdominale. Elle associe un abaissement du plancher pelvien, un relâchement du pubo-rectal, une vidange colique vers le rectum ainsi qu'une ouverture du canal anal, tout cela aboutit à l'expulsion de la selle.

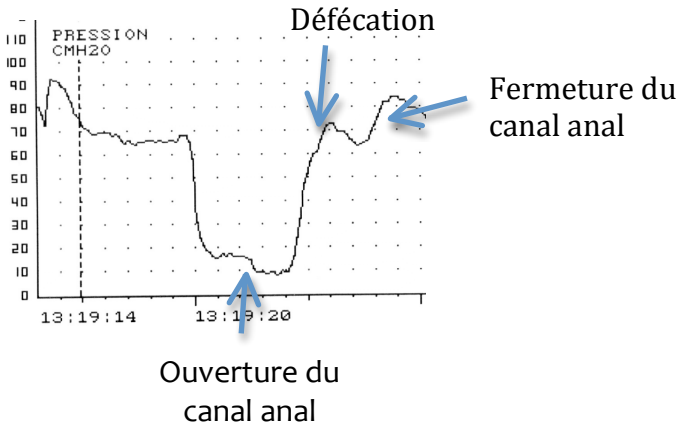

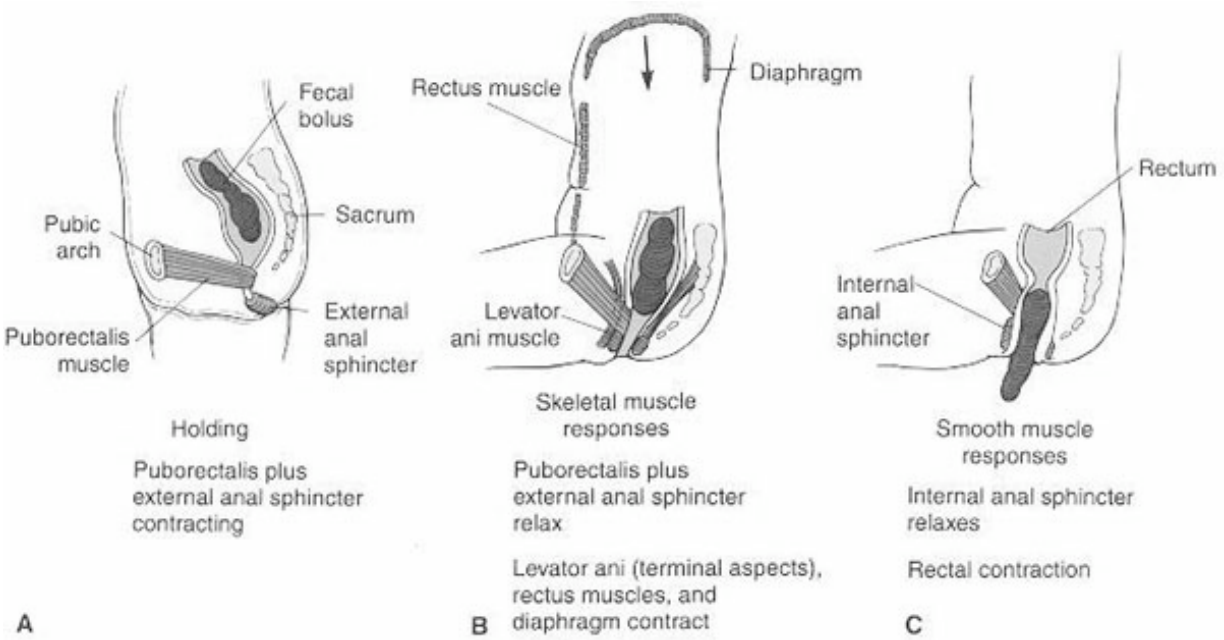

Résumé :

En période standard, on a le pubo-rectal qui est contracté, le sphincter anal qui est fermé. Une onde défécatoire arrive, on a une augmentation de la contraction des abdominaux, le pubo-rectal se relâche avec une ouverture du canal anal donc une progression des résidus. Finalement le canal anal se relâche complètement et il y a défécation.

II- LA CONSTIPATION

A- Objectifs

Il faut connaître et savoir décrire :

- La définition de la constipation
- Le syndrome dyschésique
- Les caractéristiques sémiologiques et de l'examen clinique

B- La selle normale

La fréquence des selles normales est **moins de 3 fois par jour et plus de 3 fois par semaine**. Le poids moyen d'une selle est de **100 à 200g par jour**. La selle contient des **résidus alimentaires non-digestibles**, essentiellement des **fibres végétales**, et des **bactéries** (10^{11} à 10^{12} g/selle), la flore colique. Il y a plus de bactéries dans le colon que de cellules dans l'organisme.
Les selles contiennent de **l'eau fécale**, qui peut être liée aux résidus, liée aux bactéries ou de l'eau libre.

Selle normale	**75 à 80% d'eau**
Selle pâteuse (bouse de vache)	85%
Selle liquide (gastro-entérite aigüe)	90%
Selle dure	70%

La variation d'eau entraine une très forte variation de la consistance des selles. Il est plus difficile d'éliminer une selle dure.

C- Définition

La définition de la constipation comprend :
- Une **fréquence des selles inférieure ou égale a 3 selles par semaine**.
- Un **trouble de l'évacuation rectale**, dyschésie (vue juste après)
- « Est constipée, toute personne qui se dit constipée »

C'est un symptôme très fréquent qui touche près de 15% de la population occidentale.

D- Syndrome Dyschésique

Il s'agit d'un **trouble de l'évacuation rectale** qui va nécessiter des **efforts de poussées** intenses avec des **émissions de selles fractionnées**, qui ressemblent à des crottes de chèvre. Le patient aura des **sensations d'évacuation rectale incomplète**.
Dans l'interrogatoire il faut absolument demander si le patient fait des **manœuvres** lors de la défécation **s'il s'appuie sur le ventre** pour augmenter la pression abdominale, **s'il s'appuie sur les fesses** pour essayer d'écarter le sphincter anal. Il faut demander systématiquement s'il fait des **mécanismes de digitation endovaginale ou endoanale**.
(Permet de repérer immédiatement des troubles de la statique pelvienne)

E- L'interrogatoire (+++)

Il faut essayer de déterminer :
- La **fréquence** des selles
- La **forme** des selles : volumineuse en **bouchon** ou en forme de bille = **scyballes**
- S'il existe des signes de **syndrome dyschésique** (digitations…)
- L'**ancienneté** des symptômes : récent (ALARME) ou depuis toujours
- S'il a pris des **traitements** : laxatifs
- S'il y a des **signes associés** : une douleur abdominale, du sang dans les selles (=COLOCSCOPIE) ou une altération de l'état général.

Pour s'aider on peut utiliser **l'Échelle de Bristol**, qui est faite à l'interrogatoire qui donne 7 types de selles identifiées.

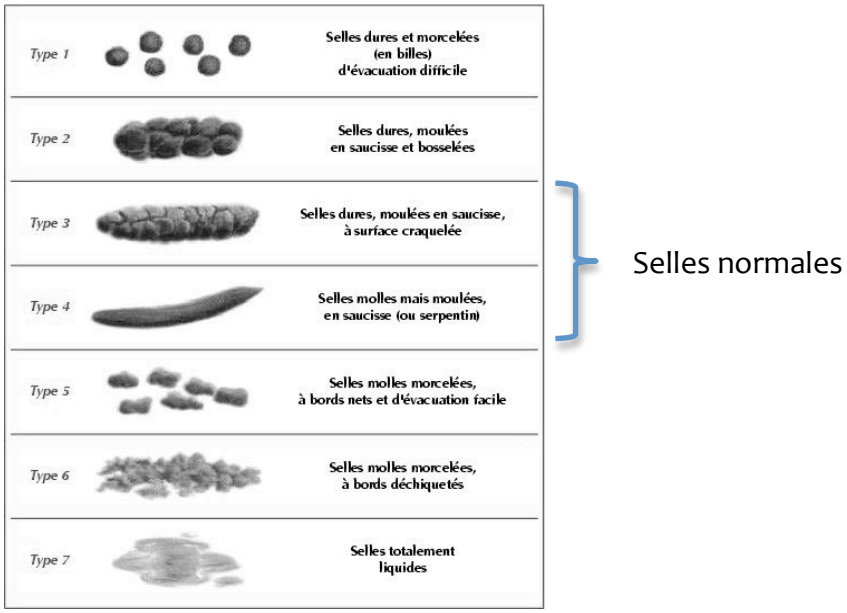

F- <u>L'examen clinique</u>

On effectue un examen clinique **complet**, on commence toujours par le **poids**, s'il y a eu une perte de poids importante récemment, puis sa **taille**. On recherche une **masse abdominale**. Et puis le fameux **toucher rectal** qui permet de vérifier **s'il y a des selles dans l'ampoule rectale, ce qui n'est pas normal et qui signe l'existence d'une constipation**.

La demande d'examens complémentaires varie en fonction du **contexte,** orienté par la clinique.
On peut demander une **NFS** pour vérifier une éventuelle **anémie**, un dosage de la **TSH** car la constipation est une complication de **l'hypothyroïdie**.
On fait une **coloscopie** si on suspecte un obstacle (une tumeur).
En cas de syndrome dyschésique on peut effectuer une **Manométrie Ano Rectale** (MAR).

MAR est une pratique faite chez les patients ayant un syndrome dyschésique dans certains services pour pouvoir apprécier les **fonctions sensitives et motrices de l'anus et du rectum**. On met un petit tuyau par l'anus, au bout de ce tuyau il y a un ballon qu'on va gonfler et on va demander au patient ses seuils de sensation. On essaie de mettre en évidence une **hyposensibilité.** On va également demander au patient de faire des efforts de poussée, on va rechercher un **anisme, c'est un dysfonctionnement des muscles contrôlant les contractions de l'anus.** La défécation implique la relaxation de ces muscles. Le dysfonctionnement est donc provoqué par une difficulté pour détendre ces muscles lors de la défécation, entrainant une constipation.

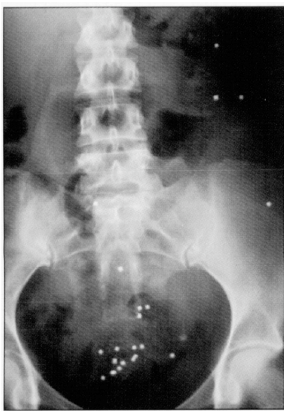

On peut également rechercher un allongement du temps de transit colique, on fait ingérer à des patients des pastilles radio-opaques. On donne 20 pastilles pendant 3 jours et on va faire des clichés à différents temps pour apprécier le transit. Chez 50% des patients se disant constipés, ce transit est normal.

III- SYNDROME RECTAL

A- Objectifs

Il faut connaître et savoir décrire :
- Les signes cliniques du syndrome rectal
- Les données obtenues lors de l'examen clinique

B- Syndrome rectal

Le syndrome rectal est **l'ensemble des symptômes cliniques liés à une atteinte du rectum** : qui peuvent êtres aigus ou chroniques.
Il s'agit d'une **association de douleur** et de **troubles défécatoires**.

Le syndrome rectal est une association d'une triade de symptômes :
- **F**aux besoins : Envies défécatoires aboutissant à l'émission de glaires plus ou moins sanglantes, souvent afécales.
- **É**preinte : c'est une douleur pelvienne de type expulsive souvent accentuée par la défécation
- **Té**nesme : Sensation de tension douloureuse intra-anale profonde ou intra-rectale

Mnémotechnique : FETe

C'est l'inverse de la constipation, le rectum est hypersensible : dès que des matières arrivent dans le rectum il faut les évacuer en catastrophe.

C- Interrogatoire

Il faut renseigner :
- **La date d'apparition (+++++).** Si les symptômes sont apparus il y a 3 semaines ou 6 mois, cela oriente vers des pathologies totalement différentes.
- Le mode évolutif : si c'est continu ou intermittent
- L'intensité : toute douleur doit être cotée sur une Échelle Visuelle Analogique. De 1 à 10. (0 = Pas de symptômes et 10=insupportable)
- L'horaire : diurnes ou nocturnes, s'il y a des selles nocturnes c'est qu'il y a un processus pathologique sous-jacent.
- Les signes associés :
    - Transit : constipation ou diarrhée
    - Pesanteurs pelviennes
    - Exonération fécale : syndrome dyschésique ou impériosité. (= Est ce que les patients peuvent se retenir)
    - Continence ou incontinence
    - Douleurs abdominales : Quelle est son intensité, sa topographie…
    - Les signes associés : Amaigrissement, fièvre, voyages (maladies parasitaires), pratiques sexuelles (rapport anal non protégé), prise d'antibiotiques.

D- Examen clinique

Il faut effectuer un examen clinique complet, ainsi qu'un toucher rectal, qui se pratique en décubitus dorsal, les poings sous les fesses et les jambes fléchies, ne pas oublier de **respecter l'intimité du patient**, on ferme la porte de la chambre, on couvre le périnée par un drap.
On peut compléter par une anuscopie, qui explore l'anus et le dernier cm du rectum et/ou une rectoscopie qui explore le rectum.

E- Étiologies

Fécalomes et corps étrangers

- Fécalome : compaction de matière solide dans le rectum, constipation

Rectite :

- Inflammation rectale : maladies inflammatoires intestinales,
- Infections : bactérienne : chlamydia et méningocoque, virale : herpès

Tumeurs du rectum

Maladies inflammatoires du rectum

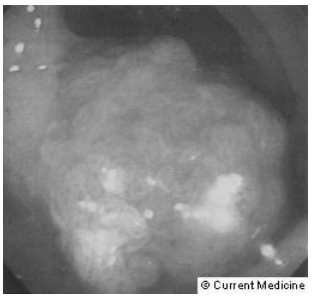

Cancer du rectum

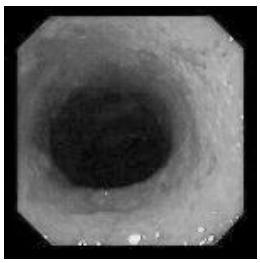

Rectocolite hémorragique

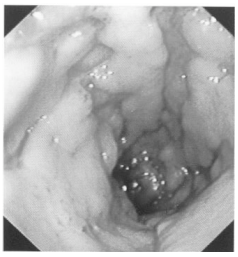

Maladie de Crohn

IV- HÉMORROÏDES ET FISSURE

Tout le monde à des hémorroïdes comme nous avons tous du cholestérol, mais nous n'avons pas tous une maladie hémorroïdaire.

A- Objectifs

IL faut connaître et savoir décrire :

- Le saignement canalaire
- La douleur hémorroïdaire
- La thrombose hémorroïdaire
- Le syndrome fissuraire

B- Hémorroïdes

Les hémorroïdes sont des **petits plexus veineux qui sont physiologiques**, il y a 2 plexus veineux :

- Un plexus veineux **interne** qui est au-dessus de la ligne pectinée, zone de transition entre la muqueuse rectale et la muqueuse malpighienne cutanée de l'anus.
- Un plexus hémorroïdaires **externe** qui est sous cutané dans les plis radiés de l'anus.

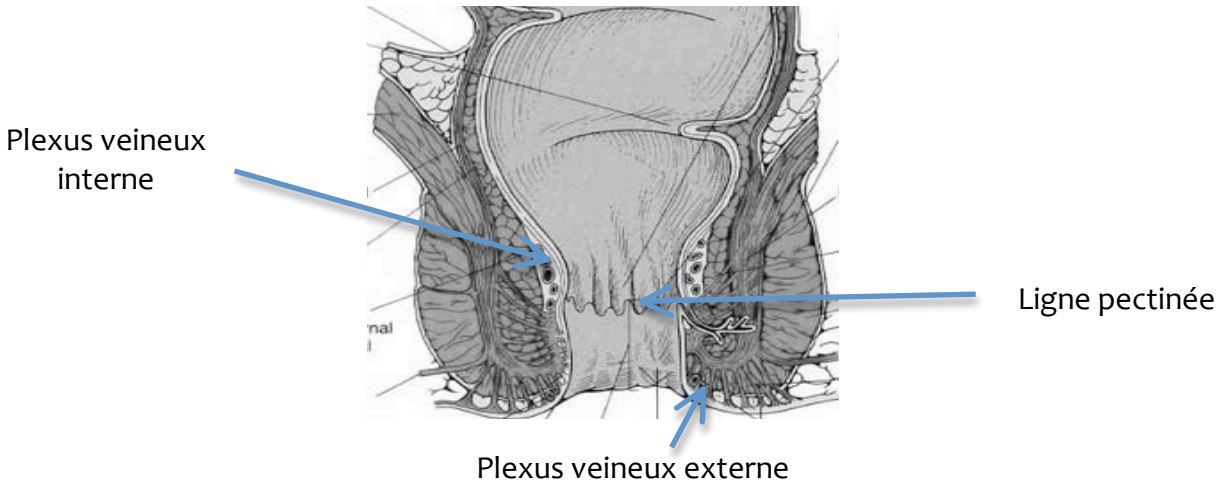

C- Maladie hémorroïdaire

Les hémorroïdes dans le langage commun ce sont des **symptômes qui sont d'origine anale**. Il va falloir préciser les symptômes qui peuvent être :

- Des **douleurs anales**,
- Des **rectorragies** (= du sang dans les selles),
- Un **suintement anal** (matière dans le slip),
- Un **prurit anal** (est-ce qu'il se gratte le cul ?),
- Une perception de **grosseur anale**.

En fonction de tous ces symptômes on va pouvoir faire des hypothèses diagnostiques.

D- Diagnostic d'hémorroïdes

Le toucher rectal ne permet PAS de poser un diagnostic de maladie hémorroïdaire. Même sur notre bras on ne peut pas palper de veines, dès qu'on appuie dessus elle s'écrase.

Il faut faire un examen **proctologique** qui se réalise dans des conditions de bon éclairage, tout en respectant l'intimité. Le patient est en **position génu-jugale** (Cf : le dessin) ou en décubitus latéral. On commence par un **examen cutané**, voir s'il y a des condylomes, verrue génitale, ou des lésions prurit. On va faire un toucher rectal et éventuellement une anuscopie ou une rectoscopie.

Fig. 27.3. Un éclairage suffisant permet une analyse fine des plis radiés du canal anal (aspect normal).

Fig. 27.5. L'anuscope.

Il existe différents stades d'hémorroïdes :
Stade 1 : Un aspect un peu érythémateux, rouge. Hémorroïdes internes congestives/hémorragiques, non prolabées.
Stade 2 : Hémorroïdes interne se prolabant à l'effort de poussée mais réintégrant immédiatement et spontanément après l'effort de poussée.
Stade 3 : Hémorroïdes internes se prolabant aux efforts de poussée et nécessitant une réintégration manuelle.
Stade 4 : Hémorroïdes internes prolabées en permanence, sans réintégration possible.

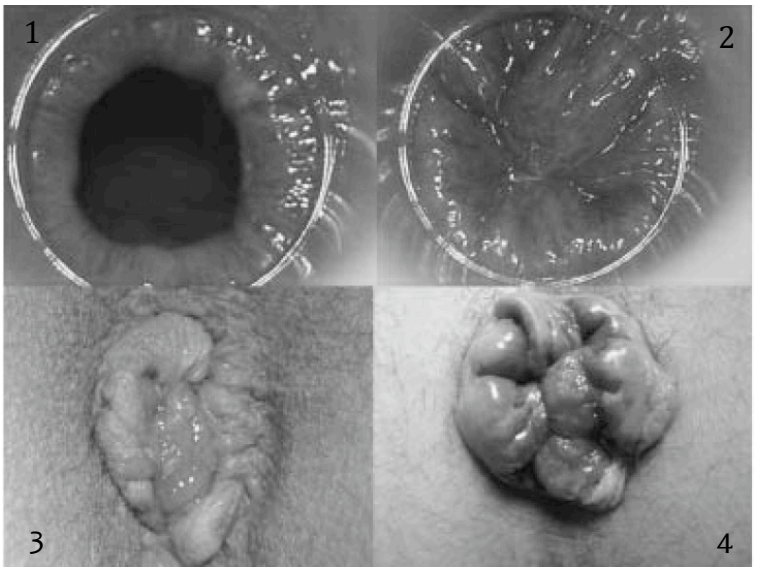

E- Saignement canalaire

Un saignement canalaire est un saignement anal. C'est **l'émission de sang rouge** (rutilant) **lors d'un épisode défécatoire**, habituellement **non mélangé** aux selles. Si le sang est mélangé aux selles il s'agit d'une origine rectale ou colique. Il peut y avoir différentes intensités : soit des traces de sang sur le papier, soit un goutte-à-goutte rouge après la selle et plus rarement on peut voir un syndrome anémique.

Le diagnostic de saignement canalaire doit rester un diagnostic d'exclusion et de fait éliminer une lésion colique sus-jacente : COLOSCOPIE !

F- Douleur Hémorroïdaire

Une douleur hémorroïdaire peut faire très mal, au point de venir aux urgences nous réveiller à 2h du matin.

Il faut différencier ce qu'on appelle la **crise hémorroïdaire**, ensemble de symptômes standard, qui peuvent être secondaire favorisés par un épisode de diarrhée aigue, des plats épicés et des excès alimentaires, mais également une pesanteur périnéale accentuée lors du passage de la selle, de la **thrombose hémorroïdaire**, c'est un caillot qui se forme au niveau du plexus hémorroïdaire, plus souvent sur le plexus externe.

G- Thrombose hémorroïdaire

Il existe un certain nombre de facteurs favorisant la thrombose hémorroïdaire comme l'exercice physique, les contraintes mécaniques (voyages), accouchement.

Ça se manifeste par une **douleur anale extrêmement intense** qui est **augmentée par la position assise et la marche**. C'est très souvent une **survenue brutale**. On peut avoir soit une thrombose **externe** (++), il s'agit d'une petite tuméfaction bleutée avec une réaction oedémateuse. Soit des thromboses **internes** qui sont des tuméfactions accouchées par l'anus, détectable au toucher rectal.
Dès qu'on retire le caillot, le patient nous bénit car il n'a plus mal.

On peut avoir d'autres symptômes : prurit ou prolapsus hémorroïdaire, c'est le passage d'une hémorroïde par l'anus lors d'un effort de défécation ou permanent.

H- Syndrome fissuraire

Une fissure anale est une **ulcération superficielle** sous –pectinéale du canal anal. Il y a un certain nombre de facteur favorisant, comme la constipation ou la grossesse.

Les symptômes sont une douleur à type de brûlure à 3 temps :
- **Provoquée par la défécation**, lors du passage de la selle
- **Se calmant** pendant quelques minutes
- Puis **réapparition avec une intensité accrue et prolongée**.

Il y a aussi un saignement à l'essuyage. **Les maladies de l'anus sont des maladies extrêmement douloureuses ! (+++)**

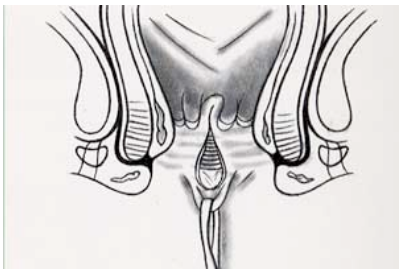

Fissure postérieure