UE 8 Neurologie
Cours 22 du 6/03/13
13h30 – 15h30
Pr. Lavallée
RT : Greux Vincent
RL : Houlé Nicolas

# Syndrome méningé, Hypertension intracrânienne et Hypotension intracrânienne + Sémiologie des nerfs crâniens

## 1ère partie : Syndrome méningé, Hypertension intracrânienne et Hypotension intracrânienne.

1. **Rappel anatomique et physiologique**
    1) **Les méninges**
    2) **Le LCR**

2. **Ponction lombaire**

3. **Syndrome méningé**

4. **Hypertension intracrânienne**

5. **Hypotension intracrânienne**

## 2ème partie : Sémiologie des nerfs crâniens.

1. **Caractérisation des paires crâniennes**

2. **Le nerf olfactif (I)**

3. **le nerf optique (II)**

4. **Les oculomoteurs (III, IV, VI)**
    1) **L'oculomoteur commun (III),**
    2) **Le trochléaire (IV),**
    3) **Le nerf moteur oculo externe (VI) ou nerf abducens**

5. **Le nerf trijumeau (V)**

6. **Le nerf facial (VII)**

7. **Le nerf auditif (VIII)**

8. **Le nerf glosso-pharyngien (IX)**

9. **Le nerf vague (X)**

10. **Le nerf accessoire (XI)**

11. **Le nerf grand hypoglosse (XII).**

# 1ère partie : Syndrome méningé, Hypertension intracrânienne et Hypotension intracrânienne

## 1/ Rappel anatomique et physiologique

### 1) Les méninges

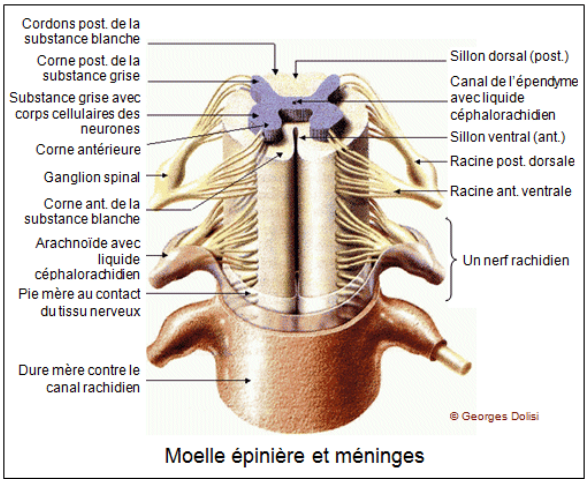

Moelle épinière et méninges

Ce sont des **enveloppes conjonctives qui protègent le névraxe** (le cerveau + moelle épinière)
Elles sont de **2 types** et forment **3 couches** :

- **Pachyméninges** (constituées de Dure-Mère)
- **Leptoméninges** (constituées d'Arachnoïde et de Pie-Mère)

Sur le schéma du scalp, on observe (de haut en bas) :

- **L'os**
- La **dure mère**
- Le **sinus veineux** entre les deux couches de la dure-mère.
- **L'espace sous dural** entre la dure-mère et l'arachnoïde
- **L'arachnoïde**
- **L'espace sous-arachnoïde** qui contient le liquide céphalo-rachidien (LCR)
- La **pie mère**

On observe la même organisation des méninges au niveau de la moelle épinière qui s'arrête au niveau de L2 mais dont les méninges se poursuivent jusqu'au cul de sac lombaire.

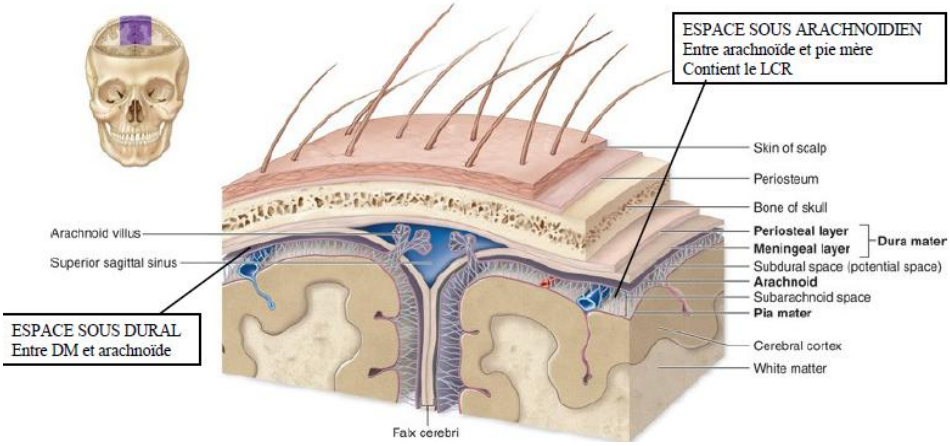


### 2) Le LCR

Plexus choroïdes
C'est là où est **sécrété le LCR** et il est fabriqué en permanence.
Ils sont situés dans la **paroi du 1er, 2ème et 3ème ventricule**.

Villosités arachnoïdiennes
Dans l'espace sous arachnoïdien est présent des **villosités arachnoïdienne** qui **réabsorbent le LCR** dans le **sinus veineux**.

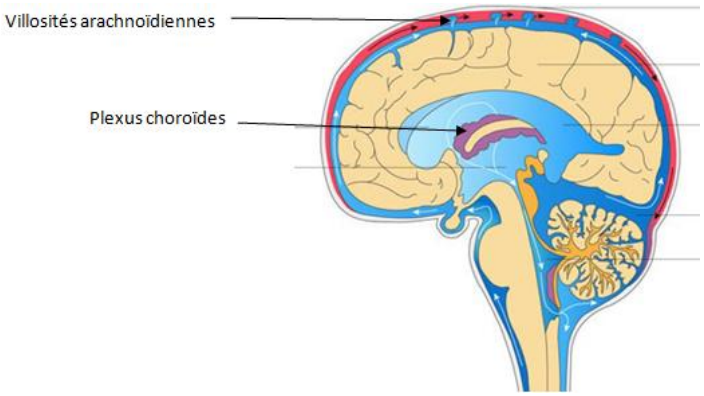


Liquide céphalorachidien (LCR)
Il **circule librement** dans les **ventricules** et les **espaces sous arachnoïdiens**
Rôles principaux :
• **protection mécanique** du système nerveux central **contre les chocs** par amortissement des mouvements
• **protection contre les infections** (contient les médiateurs de l'immunité humorale et cellulaire)
• **transport hormonal**
Caractéristiques :
**Eau de roche** (transparent quand on le prélève normalement)
**Stérile**
Protéine : **protéinorachis <0.4 g/l**
Glucose : **glycorachis < 0.5 g/l** (ou **1/2 de la glycémie**)

## 2/ La ponction lombaire

### 1) Objectif :

- **Analyse du LCR**
- **Mesure de Pression** du LCR
- **Soustraction du LCR** comme acte thérapeutique

### 2) Conditions de réalisation :

- **Patient assis**, jambe pendante, dos rond ou décubitus latéral, jambes parallèles (mesure de la pression du LCR ou risque d'engagement) ou en **position allongée**
- **Asepsie stricte**
- **Repérage de l'apophyse L4** sur la ligne bi-iliaque
- Introduction de **l'aiguille entre 2 apophyses** de façon médiane **au dessous de L2.**

**/ ! \Prendre l'aiguille la plus fine possible** pour prévenir le syndrome post ponction lombaire.
Ce syndrome survient chez les sujets jeunes++ qui ne referment pas le trou suite à leur PL, le LCR s'écoule alors et la pression diminue lorsqu'il est debout ce qui entraine le cerveau vers le bas attaché aux méninges qui sont très innervées et donc douloureuses (le cerveau est indolore à contrario) => céphalées voir syncopes

- **Mesure de la pression** si besoin
- Recueil de **quelques millilitres** dans **au moins 3 tubes**
- **Acheminement rapide** au laboratoire **ou conservation de courte durée à 4°C**

Sur ces tubes sont faites des analyses biochimiques, cytologiques, bactériologiques et anatomopathologiques.

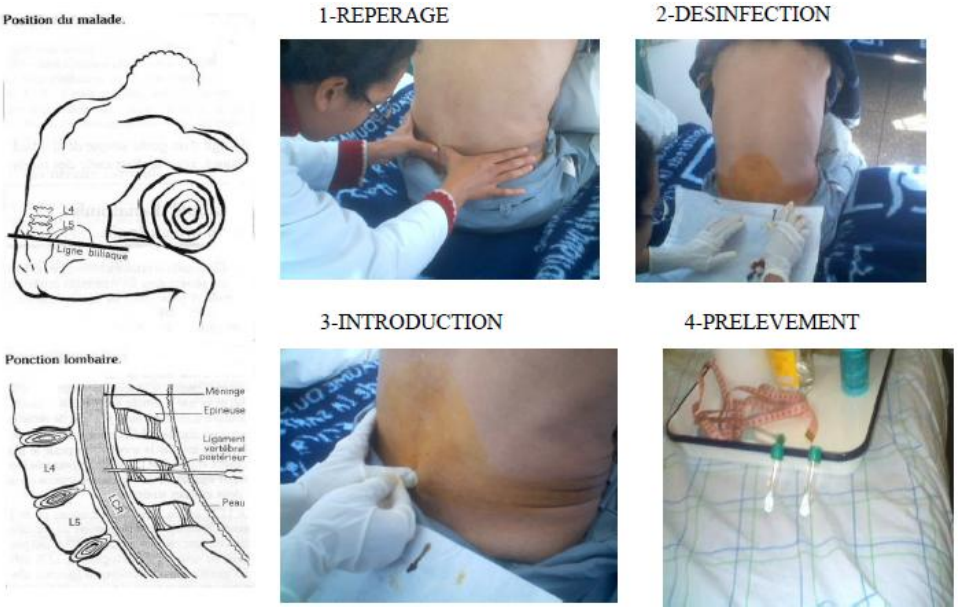


### 3) Mesure de la pression du LCR

**Pression normale < 15 cm**
Au dessus, on parle d'hypertension intracrânienne.

Contre indications :

- **Troubles de l'hémostase** car risque de compression de la queue de cheval par hématome épidural par mauvaise coagulation
- **Suspicion d'hypertension intracrânienne** (HTIC) car si un obstacle (ex : tumeur) au niveau du trou occipital « bloque » l'écoulement de la tête vers la colonne du LCR alors une PL diminuerai encore plus la pression dans la colonne => risque d'engagement. Si on sait que le LCR circule bien le geste est alors thérapeutique. En cas de doute, privilégier la PL en position allongée.
- **Compression médullaire** car risque d'aggravation.
- Suspicion de **spondylodiscite** et **dermatoses infectieuses** de la région lombaire car risque de méningite d'inoculation (en piquant, on injecte le germe dans le LCR).

Prévention du syndrome post PL :

- Prendre des **aiguilles les plus fines possibles +++** (aiguille traditionnelle ou aiguille avec mandrin +++)

## 3/ Le syndrome méningé

### 1) Cause :

**Pathologie des leptoméninges**, le plus souvent une **hémorragie** ou une **infection** du LCR.

### 2) Symptômes et signes:

a. Céphalée

- **Constante** et peut être isolée.
- **Permanente** avec des **paroxysmes provoqués** par la **lumière**, les **mouvements** de la tête, le **bruit**.

-Type :

**Violente**, **diffuse**, souvent **pulsatile**.

Sensations d'éclatement, d'étau, **irradie vers** le **cou** et le **rachis**

-Signes associés:

Parfois accompagnée de **rachialgies**

**Photophobie**, **phonophobie**

**Hyperesthésie diffuse** : les patients se supportent plus qu'on les touche.

b. Vomissements

- Faciles, en jet

c. Contracture méningée

**Raideur de nuque invincible** et **douloureuse** (signe le plus précoce et le plus constant)

- Signe de Kernig:

La flexion des cuisses sur le bassin, jambes étendues est douloureuse et **oblige le patient à fléchir les cuisses et les jambes**.

- Signe de Brudzinski:

**Flexion involontaire des MI** quand on essaie de fléchir la tête sur le tronc.

- **Attitude en chien de fusil**

d. Autres signes inconstants

- **Troubles végétatifs**, surtout dans les formes graves : **troubles du rythme cardiaque** (bradycardie), du **rythme respiratoire** (bradypnée, pauses), élévation tensionnelle. La constipation est classique mais tardive.
- **Troubles de la conscience** (obnubilation, états confusionnels, plus rarement coma), convulsions
- **Abolition ou exagération des ROT**, signe de **Babinski**

-D'autres signes neurologiques peuvent apparaître en fonction de l'étiologie :

- dans les méningites infectieuses virales ou bactériennes : le syndrome méningé est accompagné d'un **syndrome fébrile**.
- dans l'hémorragie méningée : le syndrome méningé est d'**installation brutale**, la **céphalée est violente** et les troubles de la conscience habituels.

### 3) Conduite à tenir:

**Ponction lombaire +++**

**/ ! ** Dans le cas d'une hémorragie méningé : lorsqu'on pique on peut tomber sur un vaisseau et se retrouver avec du sang dans le premier tube or on cherche à déterminer si le sang vient du LCR donc on fait le **test des 3 tubes / pigments**.

L'idée c'est que si le sang vient bien du LCR contaminé en amont par le sang alors les 3 tubes seront avec présence de sang comparativement au deuxième cas où les tubes seront de plus en plus clairs.

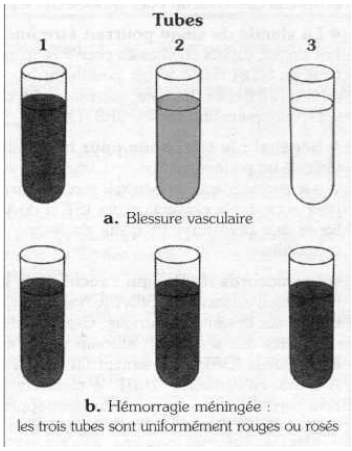

## 4/ Hypertension intracrânienne

### 1) Définition :

Ensemble des signes/symptômes lié à une **augmentation de la pression à l'intérieur de la boîte crânienne**

### 2) Cause : Augmentation :

- Du **LCR** = Hydrocéphalie
- De la **masse cérébrale**, ex : Œdème ou processus expansif intracérébral
- **Processus expansif intracrânien extracérébral**

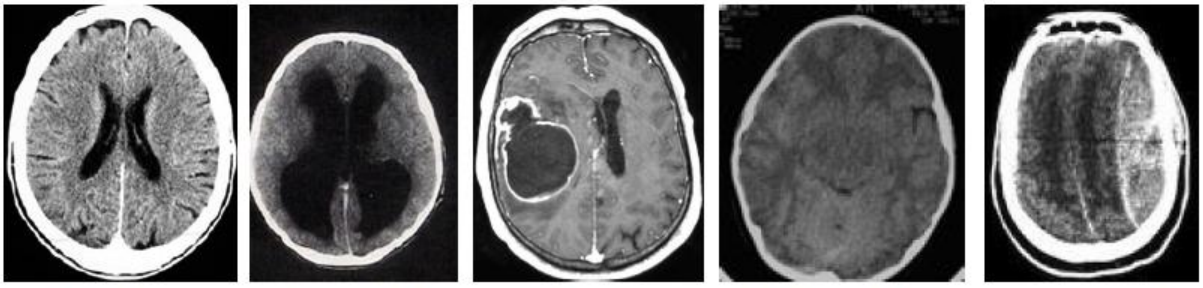

Normal | Hydrocéphalie | Tumeur | Œdème cérébral | Hématome extra dural

*La 2ème image de scanner montre une* ***hydrocéphalie*** *c'est-à-dire une augmentation de volume de LCR. Le liquide s'accumule donc comprime le parenchyme et les ventricules, pouvant mener au décès. On peut se mettre en hydrocéphalie par un blocage de la circulation du LCR.*
*Le 3ème cliché est une IRM cérébral montrant une* ***tumeur cérébrale*** *assez volumineuse, elle prend le contraste, il y a de l'œdème autour, poussant le cerveau → un des ventricules a complètement disparu.*
*La 4ème image montre un* ***œdème cérébral*** *qui fait disparaître les sillons → c'est un signe de gravité d'œdème (ex : arrêt cardiaque)*
*Le 5ème cliché expose un* ***hématome extra dural****, c'est un processus expansif extra cérébral → fait une compression donc déclenche une HTIC.*
*Une hémorragie méningée ne donne pas spontanément d'HTIC.*

### 3) Symptômes

✓ **Céphalée** car méninges très innervées
- Souvent le **seul signe d'appel**
- inhabituelle
- souvent **permanente** à **recrudescence nocturne ou matinale** (passage position allongé => débout)
- **augmentant en intensité**

✓ **Vomissements** : inconstants
✓ **Signes en rapport avec la cause** (hémiplégie, …)
✓ Autres : souvent **plus tardifs**
- **Ralentissement idéatoire** (= ralentissement de la pensée), obnubilation
- **Diplopie** par atteinte du VI (n. abducens ou oculomoteur externe)
- **Eclipses visuelles** : cécités monoculaires transitoires « je ne vois plus, je vois » car pousse sur les nerfs visuels qui passent en dessous du cerveau.

### 4) Signes

- **En rapport avec l'HTIC**
- **Œdème papillaire**, baisse de l'acuité visuelle
- **Paralysie du VI**
- **Ralentissement idéatoire**
- **En rapport avec la cause**

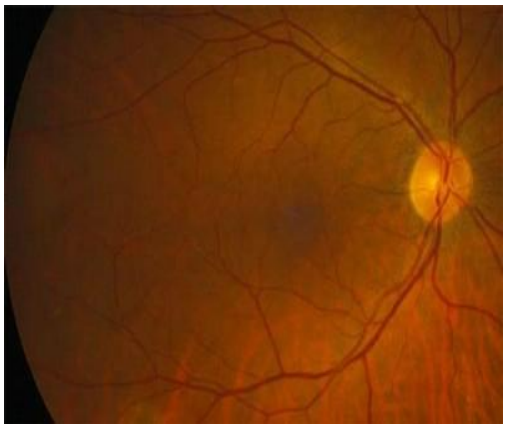

Papille nette

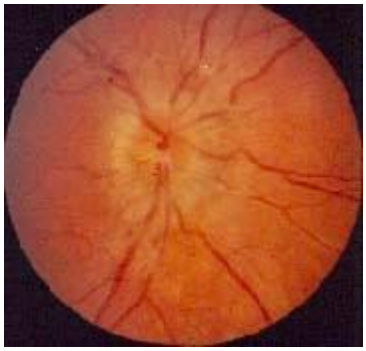

Œdème papillaire avec bords de la papille diffus

5) **Complications :**

• **Engagement** et **décès par compression du tronc cérébral** (contient les centres cardiorespiratoires)
• **Cécité** par compression du nerf optique.

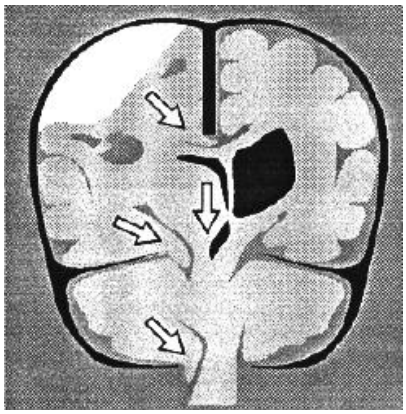

Engagement du cerveau dans le trou occipital et compression du tronc cérébral

6) **CAT:**

- 1ère examen à faire : **Imagerie cérébrale** en **urgence** (TDM, IRM)
- si et seulement si sûr qu'il n'y a pas d'obstacle à l'écoulement du LCR : **PL / ! \Contre-indication si compression du 4ème ventricule +++ Risque d'engagement**

Elle **doit être réalisée allongé**, avec soustraction de peu de liquide.

## 5/ Hypotension intracrânienne

1) **Définition:**

**Diminution de la pression intracrânienne** liée à une **fuite du LCR** par brêche dans la dure-mère (spontanée ou iatrogène ex : PL+++)

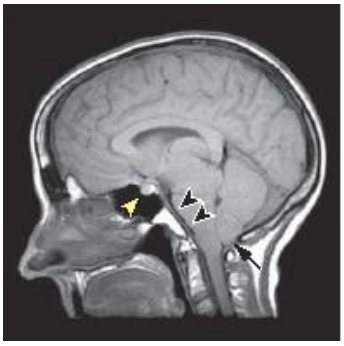

2) **Conséquences**

A l'orthostatisme (mise en position debout) **:**
**Déplacement du cerveau vers le bas**
**Traction sur les méninges**
**Traction sur les nerfs crâniens**

3) **Symptômes**

✓ **Céphalée posturale** :

- Apparaît dans les 15 minutes la mise en position debout (parfois plusieurs heures) et disparaît 15 minutes après mise en décubitus : apparaissent à l'orthostatisme, disparaissent en décubitus
- **Aggravation progressive** en qq minutes **en position debout**, parfois très rapide, parfois en quelques heures
- **Diffuse** ou **localisée** (**frontale**, **temporale**, plus rarement occipitale ou sous occipitale)
- Lancinante ou pas
- Douleurs cervicales postérieures
- **Nausées**, **vomissements**
- Troubles de l'audition : **Distorsion des sons**, **Acouphènes**
- Troubles de l'équilibre
- Diplopie
- Flou visuel

} Atteinte des nerfs crâniens

4) **CAT**

**Blood patch** : au bloc, en milieu stérile.
**Injection de sang autologue dans l'espace péridural lombaire** où se situe la brèche durale : effet colmatage de la brèche quasi instantanément.

Bonus : Question Annale septembre 2006, « Enumérez les principaux signes et les 2 principales complications du syndrome d'hypertension intracrânienne »

# 2ème partie : Sémiologie des nerfs crâniens

## 1/ Caractérisation des paires crâniennes

Il existe 12 paires de nerfs crâniens :
- **Le nerf olfactif (I),** formé de **multiples petits filets nerveux** issus de la muqueuse olfactive et qui gagne le bulbe olfactif à travers la lame criblée de l'ethmoïde.
- **le nerf optique (II)** n'est pas un nerf périphérique mais un **prolongement du diencéphale**.

Les 10 autres nerfs crâniens :
- **le moteur oculaire commun (III)** ou **oculomoteur** dans sa nouvelle nomenclature
- **le pathétique (IV)** ou **trochléaire**
- **le trijumeau (V)**
- **le nerf moteur oculo externe (VI)** ou **nerf abducens**
- **le nerf facial (VII)**
- **le nerf acoustique (VIII)** ou **auditif**
- **le nerf glosso-pharyngien (IX)**
- **le nerf pneumogastrique(X)** ou **vague**
- **le nerf spinal (XI)** ou **accessoire**
- **le nerf (grand) hypoglosse (XII).**

Ce sont des nerfs périphériques dont l'émergence apparente du système nerveux central se situe au niveau du tronc cérébral.

Rappel : Olivia (I) opta (II) pour se faire enculer (III) et tripoter (IV) par trois jumeaux (V). L'absinthe (VI) fait (VII) vomir (VIII), glousser comme un chien (IX) et voir (X) accessoirement (XI) Hippocrate (XII).

On distingue 3 types de nerfs crâniens : sensoriels, moteurs et mixtes.

1. Les nerfs sensoriels sont le nerf **olfactif**, le nerf **optique** et le nerf **auditif**, constitué du nerf cochléaire et du nerf vestibulaire.
2. Les nerfs moteurs comprennent le **III** qui possède un contingent de fibres végétatives, le **IV**, le **VI**, le **XI** et le **XII**.
3. Les nerfs mixtes, à la fois sensoriels et moteurs, sont le **V**, le **VII**, **IX** et le **X**.
   **VII**, **IX** et **X** ont également un contingent de fibres végétatives.

---

Concernant cette partie du cours :
J'ai appris en même temps que l'ensemble de l'amphi qu'un cours sur la sémiologie des paires crâniennes avait été ajouté au programme sur ce créneau mais le Pr. Lavallée s'est rendue compte le matin même qu'elle avait oublié son diaporama et qu'on aurait donc un cours « tronqué ». Forte heureusement (hum hum) elle a pu faire un semblant de cours en mixant un powerpoint et un pdf ensemble que vous allez découvrir juste après.

Dans ces propres mots « C'est lourd, ça va mettre du temps à rentrer mais la sémiologie des nerfs crâniens est fondamentale » et ce n'est pas un euphémisme : la suite du cours est une suite de liste, de signes, de symptomes que j'ai essayé de rendre clair en expliquant chaque terme ou test barbare. L'ensemble des diapos est présent, elle a pratiquement tout lu +/- en diagonal, rajoutant pas grand-chose donc ce qui a été dit : en gras (important) et normal, ce qui a été zappé : en italique (mais je mets quand même, sait on jamais).

Je lui ai demandé comment le cours pouvait tomber : QR et QCM.
Je lui ai demandé si ça pouvait tomber sur les rappels d'anat « ah non, c'est un cours de sémio, pas d'anat ! c'est seulement là pour vous aider à comprendre la sémio » m'enfin bon, si ça reprend des trucs à savoir dans d'autres cours alors ça fera des révisions.
Et mes externes de stages D2 m'ont dit que « Le nerf facial, ça tombe 1an sur 2. » (j'ai pas vu ça dans les quelques annales que j'ai mais elles s'arrêtent en 2007 aussi…) vous voila prévenus. Bon courage ☺

## 2/ Le nerf olfactif

### 1) Rappel anatomique

C'est le nerf de **l'odorat** et il permet la **perception des odeurs des corps volatiles** : l'olfaction.

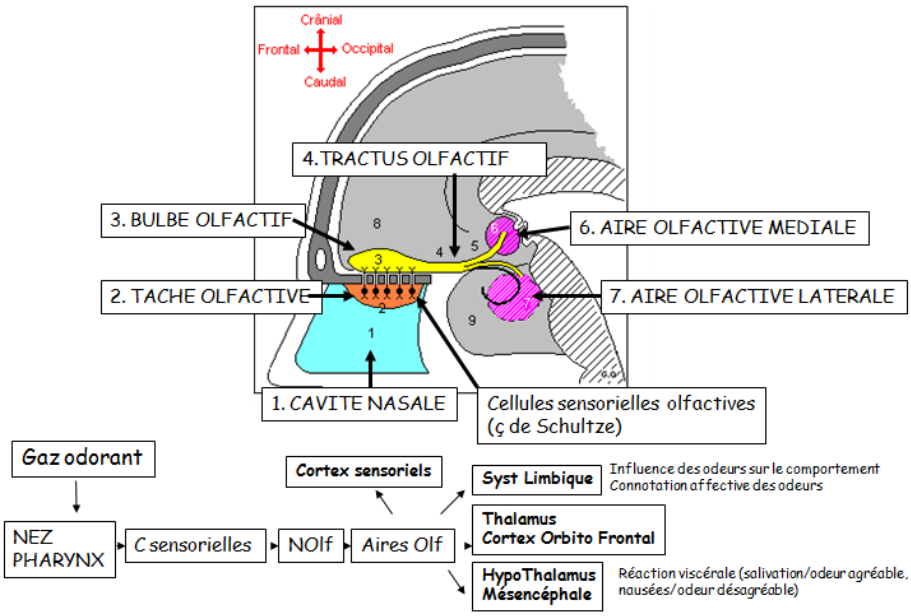


Les odeurs arrivent dans la **cavité nasale** et vont se fixer au niveau des cellules olfactives de la **tache olfactives** qui transmettent les informations au **bulbe olfactif** pour finalement se projeter au niveau des **aires olfactives** du cerveau. Elles se projettent sur :
_ Le système limbique => donne une **tonalité émotionnel** aux odeurs (l'odeur qui vous rappel votre mère ou la maison de votre enfance).
_ L'hypothalamus et le mésencéphale => donnent les **réactions viscérales** associées aux odeurs (salivation à une odeur)
_ Le thalamus et le C.O.F (cf. schéma)

### 2) Les symptômes

#### a. Les troubles quantitatifs

**Anosmie** : Absence de la perception d'odeur
**Hyposmie**: Diminution de la perception d'odeur (« moins bien sentir »)
**Hyperosmie** : Augmentation de la perception d'odeur (« exagération des odeurs »)

#### b. Les troubles qualitatifs

**Dysosmie** : Distorsion de la perception des odeurs
Ex : - Cacosmie (perception d'odeurs désagréables)
- Troubles de la discrimination olfactive (difficultés d'identification des odeurs)

### 3) Exploration de l'olfaction

Elle nécessite un examen **bilatéral et comparatif**

#### a. Etude qualitative

Les yeux fermés :
- **Tester alternativement chaque narine** (l'autre bouchée par compression digitale)
- **Identification de substances odorantes** (kits) et pas irritantes (ex : javel : ce n'est pas le nerf I qui est testé mais, dû à la douleur provoquée, ce sera la sensibilité du V qui sera testée)

#### b. Etude quantitative

Rarement faite en pratique quotidienne [*par cœur hein* !]

## 3/ Le nerf optique

### 1) Rappel anatomique

*Au niveau de la rétine,* on retrouve :
_ le plan des **cellules sensorielles** avec les cônes et les bâtonnets
_ les **cellules bipolaires** qui les suivent
_ les **cellules multipolaires** par-dessus dont les longs axones vont se rejoindre puis se projeter sur le lobe occipitale.
*Au niveau de la papille* : il n'y a pas de cellules sensorielles, on ne voit rien : c'est la **tache aveugle**.

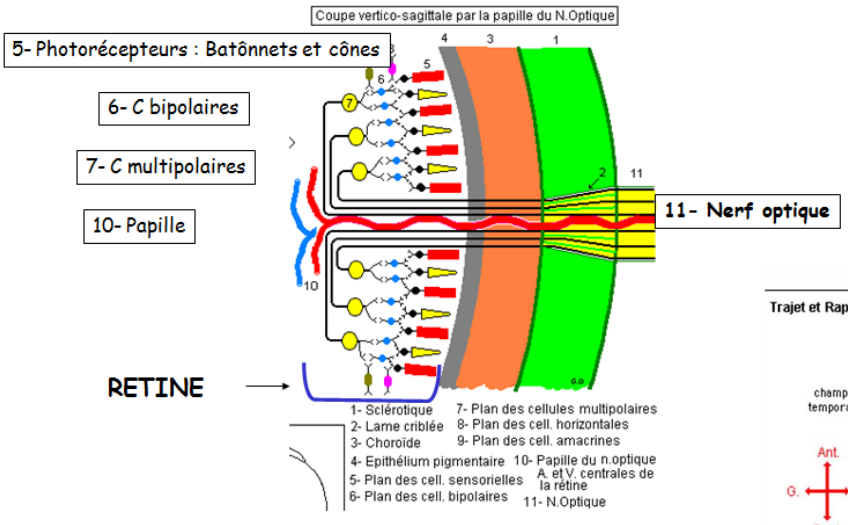


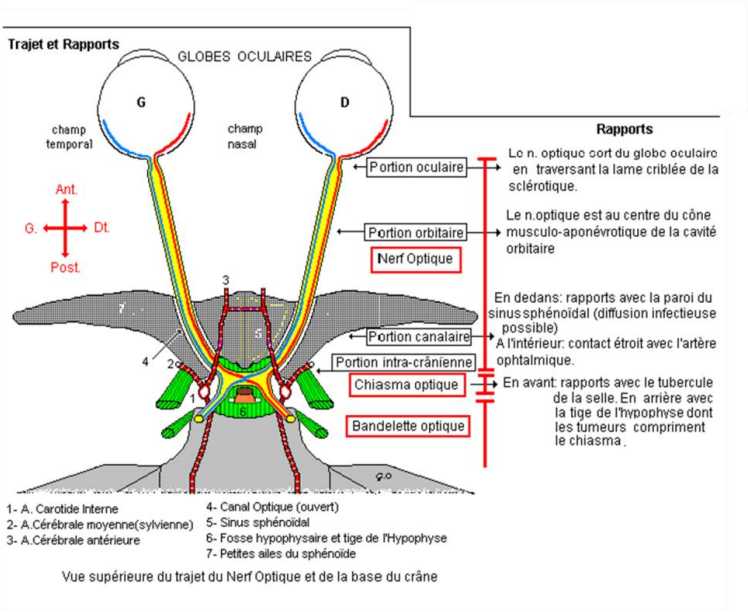


**La rétine est divisée en 2** :
_ Le **champs temporale** qui permet de voir ce qu'il y a du coté nasal.
_ Le **champ nasal** qui permet de voir ce qu'il y a du coté temporale.

Les axones issus du champ temporale G et du champ nasal G vont cheminer ensembles jusqu'au chiasma optique où se produit le **phénomène de décussation** : les cellules du champ nasal G vont passer à D et inversement.
En retro-chiasmique, les cellules issues du champ temporale de l'œil G vont cheminer avec les cellules du champ nasal de l'œil D.

Donc si on a une atteinte en avant du chiasma c'est l'œil correspondant qui ne voit pas, si on a une atteinte en rétro-chiasmatique c'est le champ visuel du coté opposé qui est touché.

### 2) Les symptômes

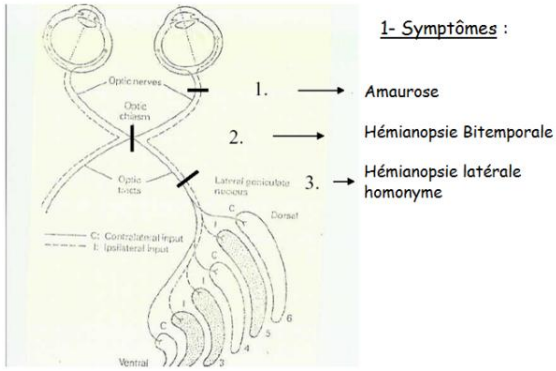


**L'amaurose** : Perte complète, transitoire ou définitive, de la vision, due à une atteinte neurosensorielle de la rétine et des voies optiques.
*(Définition internet : la prof a oublié d'en parler)*
**L'hémianopsie bitemporale** : c'est une atteinte du **chiasma** : on ne voit pas ce qui se passe sur les coté.
**L'hémianopsie latérale homonyme** : c'est une atteinte **retro-chiasmatique** de la bandelette optique : on ne voit plus ce qui se passe sur un même coté.
Ex : s'il s'agit de la branche D rétro-chiasmatique, alors ce sont les champs temporal D et nasal G qui sont touchés donc le malade n'a plus son champ visuel du coté G au niveau des 2 yeux

### 3) Exploration des voies visuelles

4 volets à explorer : acuité visuelle, vision des couleurs, champs visuel et motricité pupillaire.

#### a. Acuité visuelle

De près, au lit du malade, avec lunettes si besoin.
Test des pancartes avec les lettres de plus en plus petites, comme chez l'ophtalmologiste.

#### b. Vision des couleurs

**Plaques isochromatiques d'Ishihara** avec des chiffres de couleurs différentes à la plaque.
Une atteinte du nerf optique peut entrainer une altération de la vision des couleurs.



#### c. Champs visuel

| Périphérique | Central |
|---|---|
| **Binoculaire** puis **monoculaire** | **Monoculaire** (= avec un œil caché) |
| **Yeux dans les yeux à 1 mètre** de l'examinateur | Recherche d'un **élargissement de la tâche aveugle** |
| Présentation des doigts **dans chaque quadrant (4)** | |
| Peut être complété par un **champ visuel de Goldmann**[1] | |

[1] : *Les patients regardent un point central fixe et doivent appuyer sur un bouton lorsqu'ils voient une lumière périphérique et fugace. On obtient un schéma qui montre l'étendu du champ visuel.*

#### d. Motricité pupillaire

On teste 2 réflexes : le photomoteur et l'accommodation-convergence.

- *Réflexe photomoteur* :

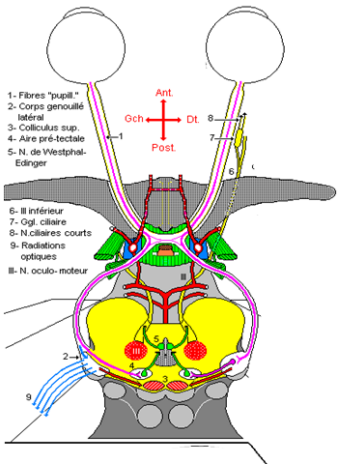


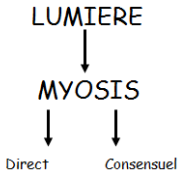


C'est l'**accommodation à la lumière** par contraction des pupilles.
Il passe par :

- Fibre afférentes (fibres pupillaires): elles partent de la rétine et longent le nerf optique jusqu'à l'aire prétectale au niveau du mésencéphale puis…

- Relai dans le noyau parasympathique de Westphal-Edinger puis…

- Fibre efférentes : voyagent avec le III et atteignent le ganglion ciliaire dans l'orbite. Les fibres post ganglionnaire (n. ciliaire court) innervent l'iris et permettent la contraction.

La technique pour le test :

Regard du malade fixé au loin et luminosité réduite.
Eclairage d'un œil par un faisceau lumineux => **myosis bilatéral** (*reflexe consensuel*)

- *Réflexe accommodation-convergence* (la prof n'en a pas parler mais pour les curieux) : *Activité physiologique réflexe et synergique des deux yeux d'une personne lorsqu'elle fixe un point quelconque situé dans son champ visuel binoculaire, et qui consiste à faire converger les deux lignes de fixation sur le point de fixation examiné et à provoquer l'accommodation de chaque œil sur ce point*

## 4/ Les nerfs oculomoteurs

Ils sont au nombre de 3 : le **III**, le **IV** et le **VI**.
Les noyaux du **III** et le **IV** sont au niveau du **mésencéphale**.
Les noyaux du **VI** sont au niveau du **rhombencéphale**.

Ils **cheminent ensemble** et passent au niveau du **sinus caverneux** qui est un lassis veineux[2] où est présent la carotide ainsi que le V et **sortent par la fente sphénoïdale** pour innerver leurs muscles.
[2] : en cas de thrombose, ils y aura atteinte des nerfs crâniens !

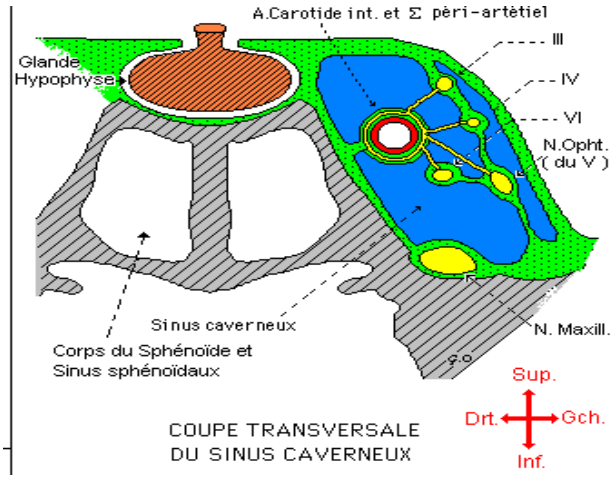


Le champ d'action d'un muscle oculomoteur = la **position où l'action du muscle est maximale** et où l'étude clinique est la plus caractéristique.
Schématiquement, les champs d'action sont pour chacun des muscles oculo-moteur :

- le droit interne (médial) : en **dedans**
- le droit externe (latéral) : en **dehors**
- le droit supérieur : en **haut** et en **dehors**
- le droit inférieur : en **bas** et en **dehors**
- l'oblique supérieur (grd oblique): en **bas** et en **dedans**
- l'oblique inférieur (petit oblique): en **haut** et en **dedans**

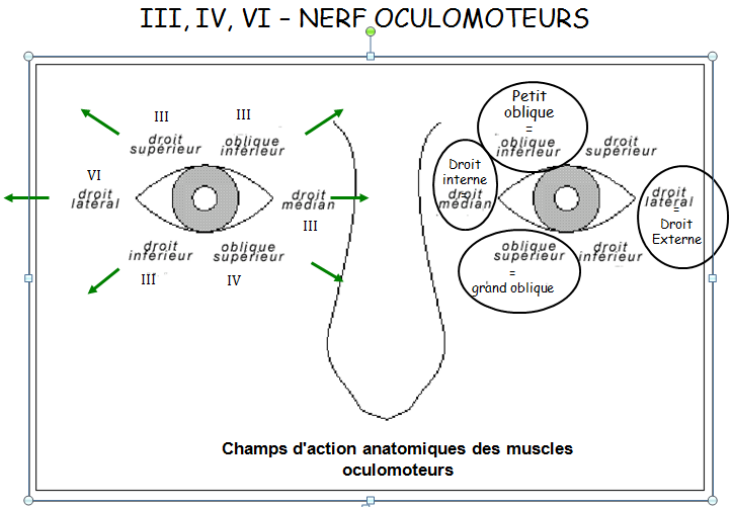


Vision binoculaire = le **mode de vision dans lequel les 2 yeux sont utilisés simultanément**. Il dépend de :

Lois de Hering et de Sherrington
La **vision binoculaire** est assurée grâce à la **synergie d'action entre muscles oculo-moteurs** :
chaque muscle possède ainsi un **antagoniste homolatéral** et un **synergiste (agoniste) controlatéral**
Ex: le droit externe droit a comme antagoniste le droit interne droit et comme agoniste le droit interne gauche.
Cette synergie est réglée par les lois de Hering et de Sherrington :

- loi de Hering : lors de mouvements binoculaires, l'influx nerveux est envoyé en quantité égale aux muscles agonistes des deux yeux
- loi de Sherrington : quand les muscles synergistes se contractent, les muscles antagonistes se relâchent

Correspondance sensorielle
Un objet se projette sur les deux yeux sur des points rétiniens dits « **points rétiniens correspondants** », permettant une **localisation identique par les deux yeux**.
**/ ! **Si le parallélisme des deux yeux disparaît, un objet fixé par la macula d'un oeil sera fixé par une autre zone, extra-maculaire, de l'autre oeil ; c'est la « **correspondance rétinienne anormale** » : le même objet est alors **localisé de façon différente par les deux yeux**, phénomène responsable d'une **vision double = diplopie**.

## 1. Le nerf oculomoteur (commun ou III)

### 1) Rappel anatomique

Le III innerve :

- le **releveur de la paupière supérieure** (motilité oculaire **extrinsèque**)
- les **muscles oculomoteurs** sauf le droit externe (nerf abducens) et le grand oblique (nerf trochléaire) (motilité oculaire **extrinsèque**)
- par ses fibres parasympathiques, le **constricteur de l'iris** et la **partie annulaire du muscle ciliaire** (motilité oculaire **intrinsèque-accommodation**).

Les composants du III:

- **Noyaux dans la calotte pédonculaire** pour les fibres allant vers les muscles oculomoteurs
- **Noyaux d'Edinger-Westphal**: innervation de la motilité oculaire intrinsèque
- **Noyau de Perlia** considéré comme le centre de la convergence.

Le **III** émerge dans le **sillon interpédonculaire** gagne **l'étage postérieur de la base du crâne**, pénètre dans la **paroi externe du sinus caverneux** puis dans la **fente sphénoïdale** pour gagner la **cavité orbitaire**.

### 2) Sémiologie

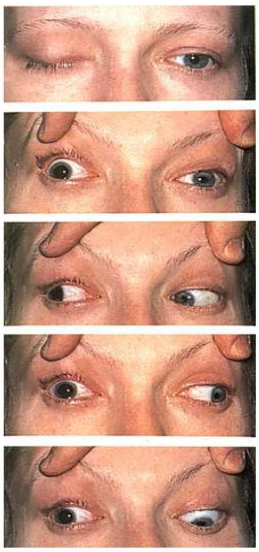

✓ Un **ptôsis** ou chute de la paupière supérieure homolatérale (car il ne peut plus la relever). Fermeture palpébrale possible par contraction de l'orbiculaire des paupières (nerf facial).

✓ Une **paralysie oculomotrice** :

- **strabisme externe**, le globe est dévié en dehors en raison de l'action prévalente du droit externe (nerf abducens).
- **diplopie horizontale croisée**. Les images sont décalées horizontalement mais il existe aussi souvent un très léger décalage vertical des deux images, décalage qui s'accentue lorsque le patient va regarder vers le haut ou le bas.

✓ Une **paralysie de la motilité oculaire intrinsèque** :

- **mydriase régulière** et ne se contracte pas sous l'action de la lumière, ni aux efforts de convergence : les **réflexes photomoteurs et d'accommodation-convergence sont abolis**.

**/ ! ** Le reflexe photomoteur de myosis bilatéral par le reflexe consensuel est conservé. (L'œil malade restera en mydriase mais l'autre œil passera en myosis)

- La paralysie de l'accommodation entraîne une **gêne à la vision de près** alors que la vision de loin n'est guère troublée.

## 2. Le nerf trochléaire (IV ou pathétique)

### 1) Rappel anatomique

Le nerf trochléaire est responsable de **l'innervation du muscle grand oblique**.
Son **noyau** est situé dans les **pédoncules cérébraux**.
Le nerf émerge à la **face dorsale du névraxe**, se situe à **l'étage postérieur de la base du crâne** -> **contourne les pédoncules cérébraux** -> **paroi externe du sinus caverneux**, rapports étroits avec la branche ophtalmique du nerf trijumeau -> la **fente sphénoïdale** -> la **cavité orbitaire** où il innerve le grand oblique.

### 2) Sémiologie

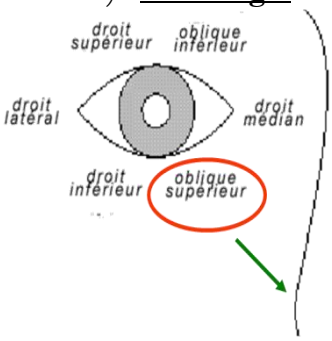


✓ **Diplopie verticale** qui s'accentue lorsque le sujet regarde vers le bas et vers le côté sain. On observe fréquemment une **attitude vicieuse de la tête** qui lutte contre la diplopie, la tête est fléchie vers l'épaule saine (d'où le nom qui caractérise cette attitude « pathétique »)

✓ La **paralysie** affecte l'abaissement du globe oculaire surtout lorsque ce globe oculaire est en **adduction**.

✓ Le **globe oculaire** apparaît **dévié en haut** et **en dedans** au repos (action prédominante du petit oblique)

## 3. Le nerf abducens (VI ou oculomoteur externe)

### 1) **Rappel anatomique**

**Innervation du muscle droit externe**.
Le **noyau** se situe dans la **protubérance**.
Il pénètre dans le **sinus caverneux** puis dans la **fente sphénoïdale** pour gagner la **cavité orbitaire**.

### 2) **Sémiologie**

✓ La **paralysie unilatérale** des fibres du VI se traduit par :
- Un **strabisme interne** donc une adduction de l'œil atteint (action prédominante du droit interne par le III)
- Une **diplopie horizontale homonyme** qui s'accentue lorsque le sujet regarde du côté atteint.
- **Paralysie de l'abduction oculaire**

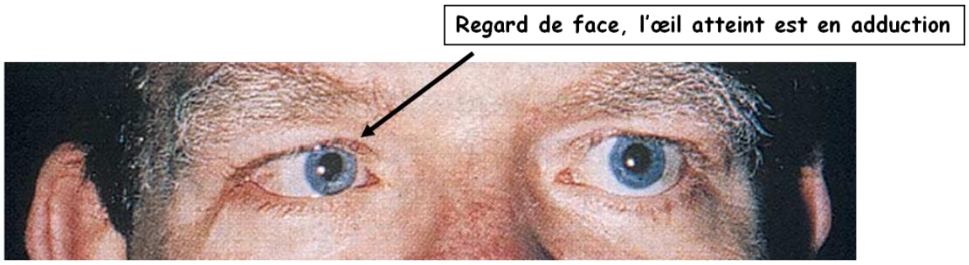

## 5/ Le trijumeau (V)

### 1) Anatomie:

C'est un **nerf mixte** dont le **rôle essentiel** est d'assurer la **sensibilité de la face** et le secondaire la mastication.
- le **contingent moteur** : origine dans le noyau masticateur (protubérance).
Les fibres radiculaires quittent la protubérance et se rapprochent de la racine sensitive.
- le **contingent sensitif :**

Territoire sensitif du V

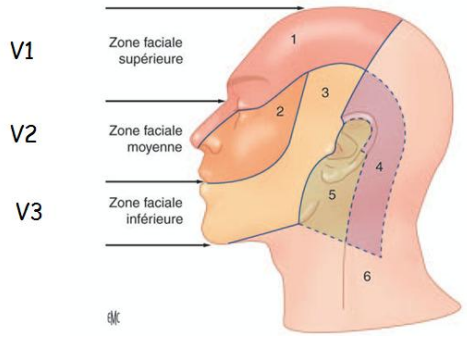


Les fibres sensitives issues de trois branches vont former le ganglion de Gasser situé bien en avant de la protubérance :

- la branche ophtalmique de Willis (V1) a un territoire important : partie antérieure de la région temporale, le **front**, la **paupière supérieure**, le **dos du nez** et sur le plan muqueux les sinus frontaux, ethmoïdaux et la fosse nasale. Au niveau de l'oeil le territoire sensitif comprend surtout la **cornée** mais aussi la conjonctive bulbaire et palpébrale.
- le nerf maxillaire supérieur (V2) : la partie moyenne de la région temporale, la paupière inférieure, la **pommette**, la **lèvre supérieure**, l'aile du nez et une partie de la fosse nasale. Sur le plan muqueux le territoire comprend la voûte palatine, le **voile du palais**, la partie supérieure de l'amygdale, le sinus maxillaire, les **gencives** et **les dents du maxillaire supérieur.**
- le nerf maxillaire inférieur (V3) est le seul qui est mixte : le territoire sensitif comprend la **région temporale postérieure**, la partie antérieure du pavillon de l'oreille, les parties antérieures et supérieures du conduit auditif externe, les **lèvres inférieures**, le **menton** et la **partie basse de la joue**. Sur le plan muqueux les 2/3 antérieur de la langue, la face interne de la joue, le plancher de la bouche, les **gencives et les dents du maxillaire inférieur**. Ce nerf maxillaire inférieur est donc aussi moteur en innervant les muscles élévateurs (masséters et temporaux et diducteurs du maxillaire inférieur).

**/ ! ** En 5 sur le schéma, on voit l'encoche massétérine qui est innervée par C3 (diagnostic différentiel)

### 2) Sémiologie:

✓ Sémiologie sensitive:

- **Névralgies du trijumeau dites essentielles** :
  - surviennent **par accès** en général
  - favorisées souvent par **l'effleurement ou le contact**
  - type de **douleur aiguë en éclair** ou en arc électrique
  - déclenchées par le contact d'un point ou d'une zone précise appelée **zone gâchette** dans l'une ou dans les trois branches.
  - Ces accès sont **très répétitifs** avec parfois une **douleur intolérable**.
  - Après un accès douloureux, les patients rapportent parfois une **période réfractaire sans douleur**.
- **Névralgies non essentielles** : les douleurs sont au contraire **plus continues**, **plus sourdes**, parfois associées à une sensation appelée **causalgie** avec impression continue de chaleur ou de brûlures.

A ces douleurs peut s'associer, une **zone d'hypo-anesthésie** avec un respect de l'encoche masséterine qui dépend de la troisième racine cervicale.
- L'anesthésie concerne notamment la cornée avec éventuellement **perte du réflexe cornéen**.

✓ Signes moteurs:

Dans les atteintes unilatérales sont :
- volontiers discrets.
- la mastication restant possible mais on **n'observe pas de contractions des muscles** temporaux et massétérins du côté atteint. On peut observer une atrophie de la fosse temporale et masséterine.
- lors de l'ouverture maximum de la bouche on observe une déviation du menton vers le côté paralysé. De même les mouvements de diduction[3] sont uniquement possibles vers le côté sain.

*[3]Mouvement de latéralité de la mandibule se déplaçant à gauche ou à droite.*

## 6/ Le nerf facial (VII)

### 1) Rappel anatomique:

Deux racines accolées sur un long trajet intracrânien :
-l'une **motrice**, le **VII proprement dit**, fait de fibres efférentes **innervant les muscles faciaux**
-l'autre **mixte**, **l'intermédiaire de Wrisberg** composé de fibres sécrétoires, gustatives et d'un petit contingent de fibres sensitives.
Trajet : son **noyau** étant situé dans la **protubérance** -> **angle pontocérébelleux** -> **conduit auditif interne** (avec le VIII, le VIIbis et l'artère auditive).
Il **sort du crâne par le trou stylo-mastodïen** où il donne ses collatérales : le nerf auriculaire postérieur, les fibres pour les muscles stylo-hyoïdien, le ventre postérieur du digastrique et l'anse de Haller qui s'anastomose avec le nerf glosso-pharyngien. Il pénètre dans la parotide et se divise en ses deux branches terminales : cervico-faciale (partie inférieure du visage) et temporo-faciale (partie supérieure du visage).

### 2) Sémiologie:

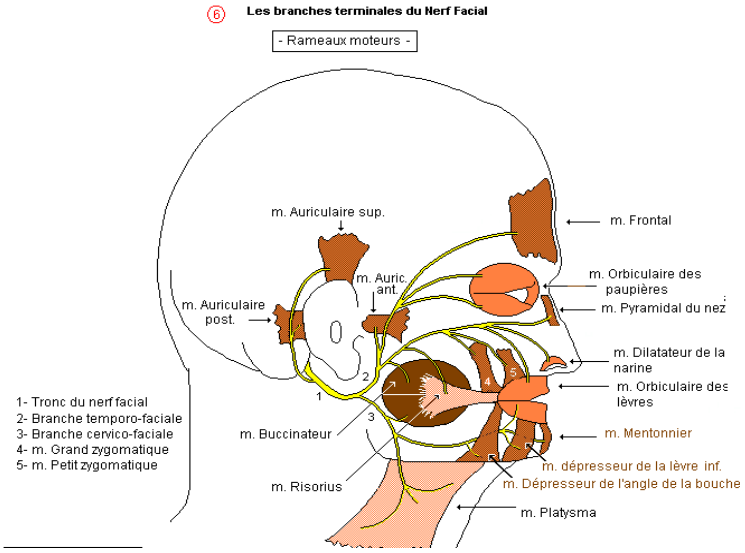


#### a. Signes moteurs

- **Atteinte de tous les muscles de la face**
- **Absence de dissociation automatico-volontaire**

Dans le territoire supérieur :
- la **face est asymétrique** tant au repos que lors des essais de mouvements volontaires.
- les **rides du front sont effacées** du coté atteint
- la **fente palpébrale est élargie**
- **signe de Charles Bell** (= la fermeture des yeux est impossible et le globe oculaire se dirige en haut et vers l'extérieur)
- Dans les formes frustes: **signe des cils de Souques** (= les cils apparaissent plus longs du côté paralysé)

Dans le territoire inférieur :
- **effacement du pli nasogénien**
- une **chute de la commissure labiale**
- **déviation de la bouche du côté sain**. La bouche durant le sourire prend un aspect ovalaire ou de virgule, la grosse extrémité est dirigée vers le côté sain.
- la **langue n'est pas paralysée** mais elle semble déviée du côté sain du fait de la déformation de la fente labiale.
- Le malade ne peut ni gonfler la joue du côté paralysé, ni siffler, ni prononcer les lettres labiales.
- La mastication et la déglutition sont gênées.
- **Signe du paucier du cou de Babinski** (le peaucier du cou ne se contracte pas à l'ouverture contrariée de la bouche).



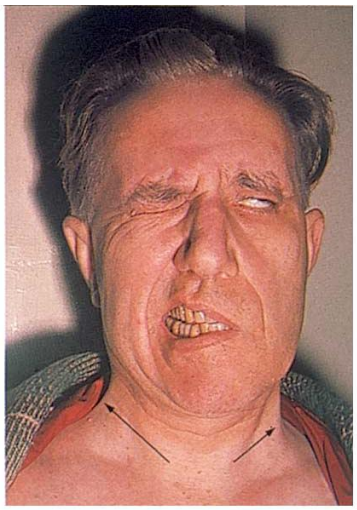

#### b. Troubles sensoriels

- **L'hyperacousie douloureuse** parfois signalée et signe une lésion proximale à la naissance du filet nerveux du muscle de l'étrier (portion verticale de l'aqueduc de Fallope).
- **L'agueusie des 2/3 antérieurs de la langue** (= perte du gout)

#### c. Signes sensitifs

**L'hypoesthésie dans la zone de Ramsay-Hunt**: exceptionnelle (**zona du ganglion géniculé**).

#### d. Troubles des réflexes (« on s'en fiche »)

- L'occlusion palpébrale réflexe est abolie du côté atteint. Par exemple à la recherche du réflexe cornéen, le globe se porte néanmoins en haut lors de la recherche des réflexes naso-palpébral, cochléo-palpébral ou à la menace.

e. Signes sécrétoires (« on s'en fiche aussi »)

- La diminution de la salivation (rare, cathétérisme du canal de Wharton).
- Le larmoiement est parfois présent voire exacerbé par éversement et irritation de la paupière inférieure.
- Le tarissement des larmes est rare (réflexe naso-lacrymal), secondaire à une lésion proximale au ganglion géniculé. Le test de Shirmer[4] permet une analyse comparative.

*[4] : Examen destiné à mesurer la quantité de larmes sécrétée par les glandes lacrymales.*

## 7/Le nerf auditif (VIII ou acoustique)

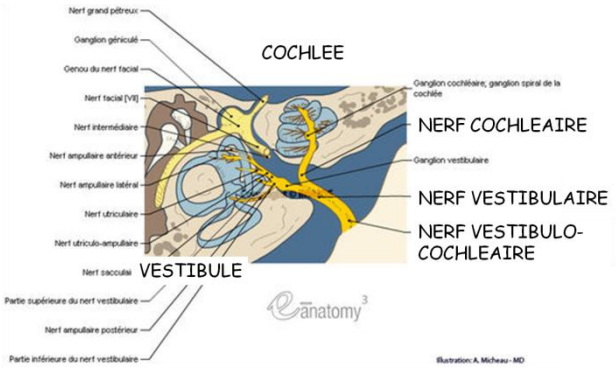


### 1) Rappel anatomique

✓ Nerf cochléaire : **Audition**

Nait de la cochlée : Influx auditifs transmis par oreille externe, tympan et chaîne des osselets.
De la cochlée, le **nerf gagne le tronc cérébral** en passant par le **conduit auditif externe**, pénètre la **protubérance** et se rend aux **noyaux cochléaires**.

✓ Nerf vestibulaire **:** Contrôle de l'**équilibre**

Appareil vestibulaire : **Récepteurs vestibulaires dans le labyrinthe,** sensibles à la pesanteur et aux mouvements.
Nerf vestibulaire chemine dans **l'angle ponto cérébelleux** et gagne la **protubérance**
Rejoint les **noyaux vestibulaires** sous le **plancher du 4ème ventricule**.

### 2) Explorations

- Voix chuchotée, **frottement du pouce contre l'index**
- **Audiogramme**
- **Vibrations émises par un diapason**.

- Test de Weber : Diapason 125 ou 250 Hz placé **sur le front** :
Normal : perception bilatérale ou dans la tête.
Pathos : perception du **côté sourd** => surdité de **transmission** (atteinte **mécanique** périphérique)
Pathos : perception du **côté sain** => surdité de **perception** (atteinte **neuro-sensorielle** du nerf vestibulaire)
- Test de Rinne**:** Diapason 125 ou 250 Hz placé **devant l'oreille** (Conduction Aérienne) **puis sur la mastoïde** (Conduction Osseuse)
CA > CO : Audition **normale** ou surdité de **perception**
CO > CA: Surdité de **transmission**

### 3) Sémiologie :

Nerf cochléaire

- **Surdité** ou une **hypoacousie** dites **de perception** par opposition aux surdités de transmission dues à une atteinte de l'oreille moyenne.
- **Acouphènes** (bruits surajoutés)

Nerf vestibulaire

- Symptômes :

- **Vertige** : sensation de déplacement des objets autour du patient.
- +/- **Acouphènes**, **Nausées**, **Vomissements**

- Signes :

- **Le nystagmus** (= oscillation rythmique et conjuguée des globes oculaires)
**2 secousses** : l'une rapide, l'autre lente (ex : les yeux des gens dans le métro)
Dans les atteintes périphériques du nerf, le nystagmus est **horizonto-rotatoire**.
- **La marche**
Typiquement avec **déviation unilatérale**, elle se fait « en étoile » aux changements de position.
Elle peut être **pseudo-ébrieuse**. Au maximum elle est impossible.
- **Signe de Romberg labyrinthique**
Le patient étant debout, yeux fermés, talons joints, on observe de façon retardée une déviation latéralisée du corps. Cette manœuvre peut être sensibilisée si le patient, les membres inférieurs tendus, place ses index en face de ceux de l'examinateur : à la fermeture des yeux on observe une déviation lente, retardée et latéralisée des index.

### 4) Syndromes

On distingue le syndrome vestibulaire périphérique, lié à une lésion des récepteurs ou du nerf et le syndrome vestibulaire central par atteinte des noyaux vestibulaires.

Syndrome vestibulaire périphérique

Il est dit **harmonieux** et associe :

- **Vertiges rotatoires intenses**, accentués par les mouvements de la tête et s'accompagnant de nausées et de **vomissements**
- un **nystagmus horizontal** ou horizonto-rotatoire dont la **secousse lente est dirigée du côté atteint**, une déviation des index vers le côté atteint
- un **signe de Romberg latéralisé du côté atteint**, voire une **ataxie**[6]
- une **atteinte cochléaire fréquente** avec **acouphènes**, **baisse de l'audition**.

[6] : pathologie neuromusculaire qui consiste en un manque de coordination fine des mouvements volontaires.

Syndrome vestibulaire central

Il est **disharmonieux** en ce sens que :

- les **vertiges sont flous** : sensations vertigineuses
- le **nystagmus** est multiple, **rotatoire ou vertical**
- **l'ataxie est multidirectionnelle**, comme la déviation des index.

## 6/ Le nerf glossopharyngien (IX)

### 1) Rappel anatomique

**Nerf mixte**: fonctions **motrices**, **sensitivo-sensorielles** et **végétatives**.

Le nerf naît d'**au moins trois noyaux différents** à l'**étage bulbaire**. *Les fibres motrices prennent naissance dans le noyau ambigu. Les fibres sensitivo-sensorielles font faire relais dans le noyau dorsal, les fibres végétatives prennent leur origine dans le noyau salivaire inférieur.*

Le nerf constitué par la **réunion de ses trois racines** quitte le tronc cérébral par le **sillon collatéral postérieur du bulbe**. Il sort du crâne par le trou déchiré postérieur (avec le **X**, le **XI**, **l'artère méningée postérieur** et le golfe de la jugulaire interne). Il chemine ensuite dans **l'espace sousparotidien postérieur** puis dans **l'aire amygdalienne** puis à hauteur des muscles pharyngés, **va donner ses branches terminales** et des **anastomoses** notamment avec le **nerf facial**, le **nerf maxillaire inférieur** (branche du Trijumeau) et le **X**

### 2) Fonctions

Le IX a une triple fonction :

- motrice car il innerve le **muscle stylo-pharyngien**, les **muscles des piliers** postérieurs et antérieurs du voile. Grâce à son anastomose avec certains rameaux de X, il innerve le **constricteur supérieur du pharynx** (phase essentielle de la déglutition).
- sensitive : **sensibilité générale** du **1/3 postérieur** du **pharynx** et de la **langue**.
- sensorielle : sensibilité **gustative** du **1/3 postérieur** de la **langue**.
- végétative : innerve la **parotide** (nerf de Jacobson).

Il a une **action vasomotrice et circulatoire** via le nerf de Hering

### 3) Sémiologie

- **dysphagie non douloureuse**: notamment des solides.
- les **troubles de déglutition** sont fréquents, responsables de **quinte de toux**.
- si l'atteinte est bilatérale, ces **troubles sont plus importants** et peuvent entraîner le **reflux de liquide nasal.**
- **légère modification de la voix**, une **disparition du timbre** de la voix.

A l'examen : le **voile du palais est abaissé du côté de la paralysie** en raison de l'atteinte des deux piliers.

Le signe le plus important est le **signe du rideau** dû à la paralysie du constricteur supérieur du pharynx. Quand on demande au malade de prononcer les lettres a ou é, la **paroi postérieure du pharynx se déplace en masse vers le côté sain** comme un rideau qui se ferme.

- le **réflexe nauséeux est parfois aboli** du côté paralysé.
- Une **névralgie** du nerf glosso-pharyngien (rare): base de la langue, de l'angle de la mâchoire irradiant volontiers vers l'amygdale ou l'oreille. Souvent provoquée par la déglutition sous la **forme d'un éclair** ou **tics** douloureux.
- **hypoesthésie** ou une **anesthésie unilatérale** du 1/3 postérieure de la langue, des faces latérales et postérieures du pharynx
- **l'agueusie unilatérale** du 1/3 postérieur de la langue est rarement rapportée par les patients.

## 7/ Le nerf vague (X ou pneumogastrique)

### 1) Rappel anatomique

C'est un **nerf mixte** : **moteur**, **sensitif** et **surtout végétatif**.
Ces différents **noyaux** sont situés **dans le bulbe**, *à la partie basse le noyau ambigu, le noyau dorsal du vague, le noyau du faisceau solitaire, le noyau rond, le noyau sensitif dorsal.*
Le **tronc nerveux** qui réunit toutes les racines émanant de ces noyaux **sort du bulbe par le sillon controlatéral postérieur**, **sort du crâne par le trou déchiré postérieur**.
Il **chemine** dans le **cou**, le **thorax** puis **l'abdomen** où il donne de **multiples collatérales viscérales** et des anastomoses notamment avec la branche interne du nerf spinal pour donner le nerf vago-spinal.

### 2) Fonctions:

- Motrices notamment : le **voile du palais**, une partie des **muscles de la déglutition**, l'innervation motrice du **larynx**.
- Sensitives : sensibilité du **larynx**, d'une partie du **pharynx**, de **l'épiglotte**, et d'une partie de **l'oreille externe**.
- Végétatives : **hypotenseur** et **cardio-modérateur**. Il intervient dans les **muscles de l'appareil digestif** de la régulation de certaines **glandes digestives** et **endocriniennes** notamment la thyroïde, le pancréas, les glandes surrénales.

### 3) Sémiologie:

✓ Une paralysie vélo-palatine (= voile du palais)

- Dans les atteintes unilatérales :

**Troubles modérés** de la **déglutition**, les **liquides** ayant **tendance à refluer** par le nez, la **voix est nasonnée**.
A l'examen par contre les signes sont nets : la **luette est attirée du côté sain**, **l'hémi-voile paralysé** est **surélevé et élargi**.
Le **réflexe vélo-palatin**[5] **est aboli** du côté paralysé.

[5] *: c'est la contraction du voile du palais au touché.*

- Dans les atteintes bilatérales :

**L'atteinte est sévère**, de la déglutition, les **liquides refluent par le nez**. La **voie est sourde**, nasonnée, la malade a des **difficultés à prononcer les lettres labiales**.

✓ une paralysie laryngée : **dysphonie** avec voix bitonale, **aphonie** quand l'atteinte est bilatérale.
✓ signes sensitifs : **hypoesthésie ou anesthésie** du voile du palais, d'une partie la plus basse du pharynx et du larynx

**/ ! ** Cette anesthésie peut notamment provoquer la perte du réflexe tussigène au niveau du carrefour aéro-digestif avec donc risque majeur de fausses routes et de pneumopathies d'inhalation.

✓ signes végétatifs : **pouls rapide mais surtout instable** notamment au changement de position. En cas d'irritation du nerf pneumogastrique on peut au contraire observer une **bradycardie**, une **hypotension**, des **spasmes bronchiques** responsables d'une **dyspnée**, une irritation gastrique et œsophagienne responsable de **nausées** et de **vomissements** et des **troubles du transit intestinal**.

## 7/ Nerf accessoire (XI ou spinal)

### 1) Rappel anatomique:

Le nerf spinal est **purement moteur** constitué de deux racines.
Son origine est double : **médullaire et bulbaire**.
- la **racine médullaire de C1 à C6** au niveau de la corne antérieure de la moelle, quitte la moelle et remonte à travers le trou occipital.
- la **racine bulbaire** du nerf spinal à la partie inférieur du noyau ambigu et dans le noyau dorsal du vague.

**Les racines se rejoignent et forment le XI**.
Il passe à travers le trou déchiré postérieur et se divise en 2 branches :

- Branche spinal externe : fibres pour le **sternocléido- mastoïdien** et le **trapèze**
- Branche spinal interne : indissociable du nerf pneumogastrique pour former le nerf vago-spinal.

### 2) Sémiologie

✓ Atteinte du nerf spinal externe : **Atteinte du sterno-cléido-mastoïdien et du trapèze**
- L'atteinte unilatérale du SCM: **aucune plainte du patient** car compensée par les autres muscles rotateurs de la tête notamment le splénius.
Par contre **l'atrophie du SCM est rapide et bien visible** surtout si on demande au patient de tourner la tête avec un muscle qui paraît hypotonique.
- La paralysie unilatérale du trapèze : **chute de l'épaule** du côté paralysé avec **concavité du bord supérieur** du trapèze.
Le **moignon de l'épaule se porte en avant**, la clavicule à tendance à faire saillie.
De dos, le bord spinal de **l'omoplate est dévié en dehors** avec des difficultés à lever l'épaule.

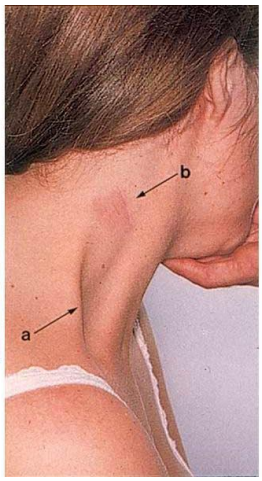


✓ *Atteinte de la branche interne : sémiologie est identique à l'atteinte du pneumogastrique dans son contingent vago-spinal avec atteinte vélopalatine et laryngée.*

*Les causes sont comparables avec l'atteinte du pneumogastrique au niveau du bulbe, de la base du crâne, du trou déchiré postérieur ou du carrefour condylo déchiré postérieur.*

## 8/ Le nerf (grand) hypoglosse (XII)

### 1) Rappel anatomique

Ce nerf est responsable de **l'innervation motrice de la langue.**
*Son noyau d'origine s'étend sur presque toute la hauteur du bulbe, sort à la face postérieure, traverse le crâne par le canal condylien antérieur.*
*En extra-crânien, il a des rapports étroits ave les carotides externes et internes, la région maxillaire et sublinguale.*
Ses fibres collatérales et terminales sont destinées à la langue et de ce fait a des **fonctions** dans la **mastication**, la **déglutition** et la **phonation**.
Quand on tire la langue, chaque hémilangue s'appuie l'une contre l'autre et elles avancent ensemble.
Quand on rentre la langue, chaque hémilangue tire vers elle.

### 2) Sémiologie:

✓ La paralysie unilatérale : **pas de gêne importante** mais on note une **hémilangue homolatérale paralysée** qui se traduit par une **déviation du raphé médian** dont le sens varie selon que la langue est au repos ou projetée en avant.

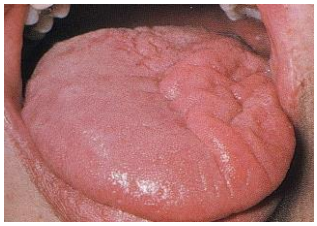

- au repos : la langue repose sur le plancher de la bouche et la **déviation se fait vers le côté sain** (langue rentrée donc coté sain tire +++ vers lui)
- à la protraction : on observe une **déviation de la langue vers le côté paralysé** (coté sain pousse +++)
- **atrophie de l'hémilangue paralysée** avec rapidement un **aspect ridé** et **flétri**, **plus mince**, siège de **nombreuses fasciculations**.

✓ La paralysie bilatérale : une **gêne +++** avec **motilité abolie**, **mastication** et **déglutition perturbées +++**, **phonation gênée +++**. La langue est **complètement atrophiée** et **plissée**.