UE 3 : Appareil digestif
Mme Lavergne-Slove
Le 04/10/12 de 9h30 à 10h30
Ronéotyeuse : Cindy Joffroy
Ronélolectrice : Aurore Chardon

COURS N°10 : PATHOLOGIE INTESTINALE

Sommaire

I.Introduction

A. Quels prélèvements anatomopathologiques dans l'intestin?

B. Pathologie présentées dans ce cours

C. Généralités sur l'intestin grêle, le colon et le rectum

1. Intestin grêle
2. Colon et rectum

II. Intestin grêle :

A. Rappels macroscopiques

B. Rappels histologiques

C. Prélèvements biopsiques

III. rappels histologiques sur le côlon et le rectum

IV. Principales pathologies rencontrées

A. Pathologies infectieuses

1. Colite pseudo membraneuse
2. Tuberculose
3. Maladie de Whipple
4. Parasitoses
5. Virus : cytomégalovirus

B. Pathologies ischémiques

1. Volvulus du grêle
2. Colite ischémique

C. Pathologies inflammatoires

1. Maladie de Crohn
2. Recto-colite-ulcéro-hémorragique
3. Maladie cœliaque

Remarque : j'espère que les lames passeront bien à la repro. Sinon le cours est en couleur sur weebly. Toutes les lames sauf une ou deux sont présentes dans le cours. Bon courage.

Préambule : Dans ce cours seront abordées les pathologies du l'intestin grêle et du côlon en excluant les pathologies tumorales qui seront traitées dans un autre cours.

I. Introduction :

A. Quels prélèvements anatomopathologiques dans l'intestin?

On a affaire à des biopsies ainsi qu'à des pièces opératoires.
Les biopsies sont très fréquemment réalisées.

Au cours **des endoscopies hautes** on réalise des **biopsies duodénales et jéjunales.**
Au cours des **endoscopies basses** on réalise des **biopsies rectales, coliques et iléales.**

Les entéroscopies hautes permettent d'étudier la partie haute du duodénum et les entéroscopies basses la partie iléale sur plus d'un mètre de longueur alors que les endoscopies habituelles ne permettent d'observer qu'un très court segment de l'intestin grêle haut et un très court segment iléal (environ 10 cm pour chaque).
Donc les entéroscopies hautes et basses permettent d'explorer presque tout l'intestin grêle.

Il existe cependant, toute une partie médiane de l'intestin grêle que l'on ne peut pas biopsier car les techniques endoscopiques ne permettent pas l'accès aux anses intestinales centrales. On utilise donc une technique d'exploration par **capsule**. Le patient avale une capsule munie d'une caméra qui **visualise les lésions à travers l'ensemble de l'intestin grêle ; elle ne permet cependant pas les prélèvements** donc aucune étude anatomopathologique n'est possible via cette technique.

En anatomopathologie, les prélèvements sont essentiellement réalisés par fibroscopie, coloscopie et entéroscopie haute ou basse.

Les pièces opératoires prélevées chirurgicalement pour l'anatomopathologie peuvent être des segments d'intestin grêle, des résections iléo-caecale, des colectomies (segmentaire ou totale), des colo-proctectomies...

B. Pathologie présentées dans ce cours

En anatomie pathologique on peut être amené à examiner :

- Des pathologies de l'intestin grêle et du colon dont des atrophies villositaires ou encore la maladie coeliaque (maladie inflammatoire dysimmunitaire non infectieuse)
- Des pathologies infectieuses (parasites, bactéries, dont BK et Whipple, virus dont CMV) ;
- Des lésions d'origine vasculaire (nécrose de l'infarctus, chronique..),
- Et des MICI qui sont des maladies inflammatoires idiopathiques.

C. Généralités sur l'intestin grêle, le colon et le rectum

1. L'Intestin grêle

Il mesure 3 m de long in vivo donc on ne peut pas explorer la partie médiane d'un point de vue anatomopathologique. Il est composé du duodénum, du jéjunum et de l'iléon.
Les biopsies de l'intestin grêle sont réalisées par **endoscopiques** (haute ou basse)

On observe très fréquemment des **pathologies « inflammatoires » +++** (le plus souvent non infectieuses) soit **diffuses à l'ensemble du grêle** soit possédant une **localisation prédominante** : comme la **maladie coeliaque** qui est essentiellement duodéno-jéjunales (partie proximale de l'intestin grêle) ou la **maladie de Crohn** qui est essentiellement iléale (mais qui peut être diffuse à l'ensemble de l'intestin grêle).

La pathologie tumorale de l'intestin grêle est rare.

2. Le colon et le rectum

Ils mesurent 1m50 de long. Les biopsies sont réalisées au cours d'une coloscopie.

On trouve essentiellement des pathologies tumorales +++(les cancers du côlon et du rectum font partie des cancers les plus fréquents) mais aussi inflammatoires (maladie de Crohn ou la recto-colite ulcéro hémorragique qui est une autre maladie inflammatoire idiopathique atteignant uniquement le côlon et le rectum) ou ischémiques.

II. Intestin grêle :

A. Rappels macroscopiques

Plis muqueux régulièrement espacés, de calibre régulier (2 à 3 cm de diamètre), muqueuse « lisse », sauf dans l'iléon où on voit les plaques de Peyer (notées sur la photo)

Intestin arrivant du bloc opératoire. On peut voir que les anses intestinales reliées entre elles d'où la difficulté d'explorer la partie médiane en endoscopie.

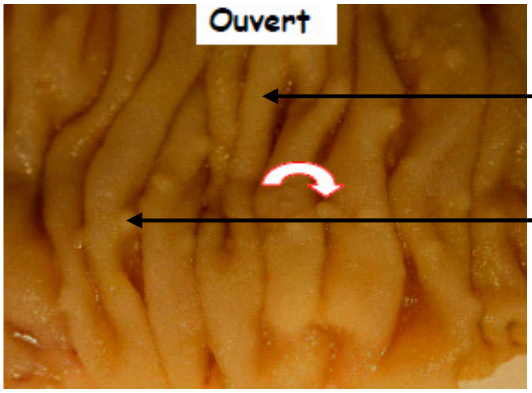

Plis muqueux

Ilot lymphoïde

Les ilots lymphoïdes sont fréquents, non pathologiques et correspondent à des élevures à la surface. Les ilots lymphoïdes correspondent au tissu lymphoïde normal de l'intestin (l'intestin grêle est une des plus grandes réserves de tissu lymphoïde de l'orgnisme).

B. Rappels histologiques

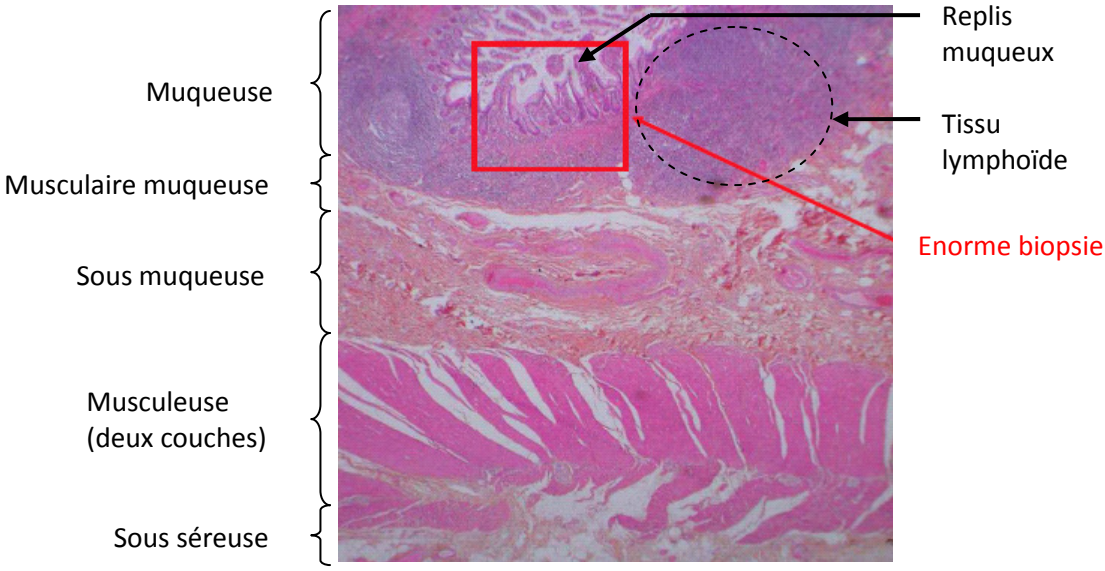

Dans l'intestin grêle il est très important que la **muqueuse fasse des replis** à l'intérieur de la lumière : c'est ce qu'on nomme le **relief villositaire**. Les replis muqueux disparaissent dans la maladie coeliaque et dans d'autre maladies.

Le tissu lymphoïde, correspondant à une zone basophile, est sous forme de **follicule lymphoïde**. On rencontre ce tissu lymphoïde dans l'instestin grêle et plus particulièrement dans sa **partie terminale qui est l'iléon terminal**. Quand ces follicules sont confluents il prennent le nom de **plaques de Peyer.** Ce tissu lymphoïde contient des lymphocytes B et T diffus dans l'ensemble de l'épithélium qui sont à l'origine de pathologies particulières : les lymphomes.

La biopsie n'intéresse que la muqueuse, un peu de musculaire muqueuse, de tissu lymphoïde ou de sous muqueuse. La biopsie n'explorera jamais la musculeuse ou la sous-séreuse.

C. les prélèvements biopsiques

On fait de **nombreux prélèvements** biopsiques car les biopsies sont petites.
Les prélèvements sont effectués **sur les lésions** mais aussi sur **des zones endoscopiquement normales** car le microscope permet une analyse bien plus fine que l'œil.

On fait des biopsies sur des zones normales dans un certains nombres de cas où des points d'appel cliniques sont présents :

- diarrhée chronique : recherche d 'une colite microscopique (biopsies coliques), d 'une lambliase (biopsies duodénales). Il s'agit d'une faute quand on ne fait pas de biopsie colique même quand la muqueuse est normale.
- maladie de Crohn : recherche de lésions a minima

Certaines pathologies sont purement visibles à l'échelle microscopique.

On fait également des biopsies dans des zones apparaissant comme normales parce que les lésions endoscopiques ne sont pas toujours reproductibles c'est-à-dire qu'il n'y a pas forcément de concordance entre la réalité d'une lésion et l'endoscopie de cette lésion. On se méfie donc de « l'œil de l'endoscopiste » et on prélève pour confirmer ou infirmer la normalité par des biopsies.

Ex : concordance entre la réalité d'une atrophie et l'endoscopie de cette atrophie.

Exemples de biopsies :

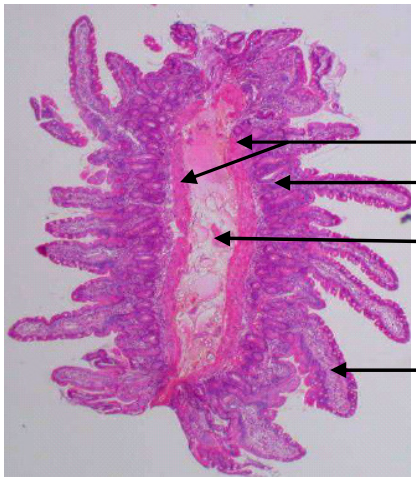

On analyse tous les éléments visibles de la biopsie pour déterminer s'ils sont ou non pathologiques.

Biopsie jéjunale normale

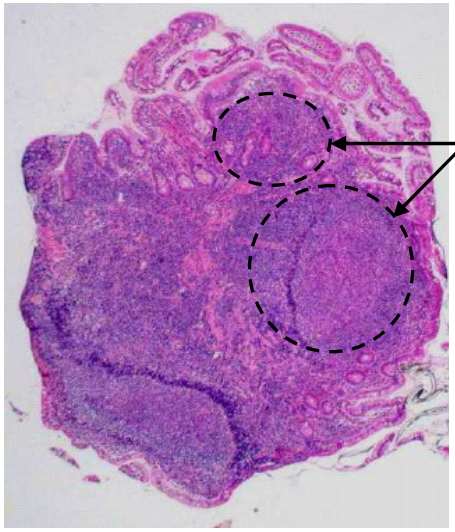

Biopsie iléale normale

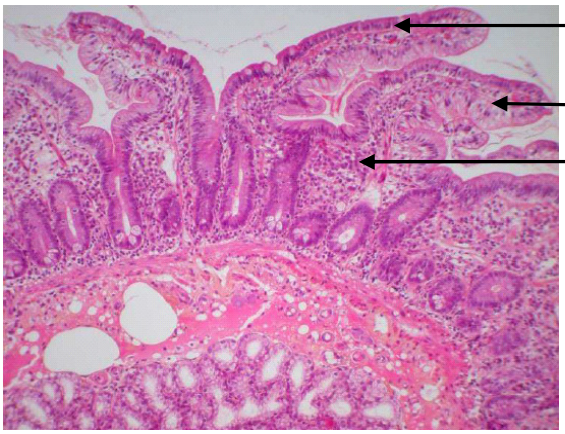

Dans le tissu conjonctif on va trouver des vaisseaux sanguins et lymphatiques, des cellules lymphoïdes (plasmocytes, lymphocytes)

Biopsie duodénale normale

Entérocytes, absorbantes avec un plateau strié.

Microvillosité

NB :
On trouve aussi des cellules caliciformes dans l'épithélium mais elles n'ont pas été montrées par la prof.

Lymphocytes

Zoom sur l'épithélium des villosités

A l'état normal, on trouve toujours des lymphocytes dans l'épithélium , normalement **moins de 20 lymphocytes pour 100 cellules épithéliales**. Les lymphocytes sont impliqués dans une des lésions de la maladie coeliaque que l'on reverra plus loin dans ce cours.

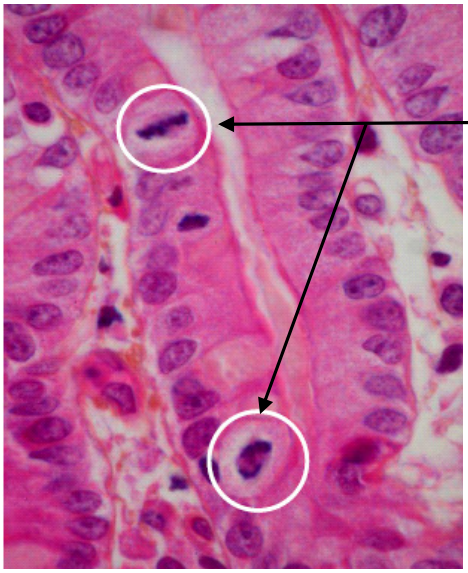

Mitoses

Il existe de nombreuses mitoses dans l'intestin grêle car son épithélium est renouvelé en quelques jours

Zoom sur la zone profonde de la muqueuse : les cryptes

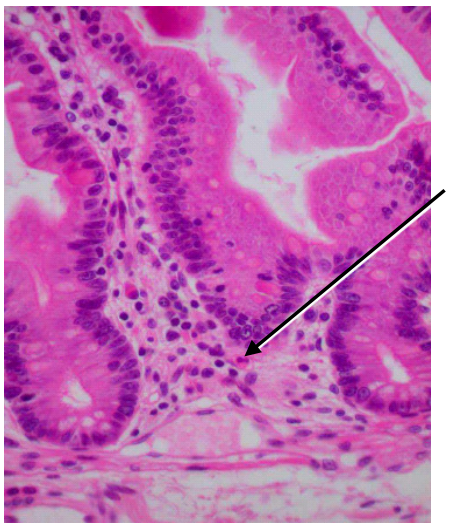

Lamina propia = chorion

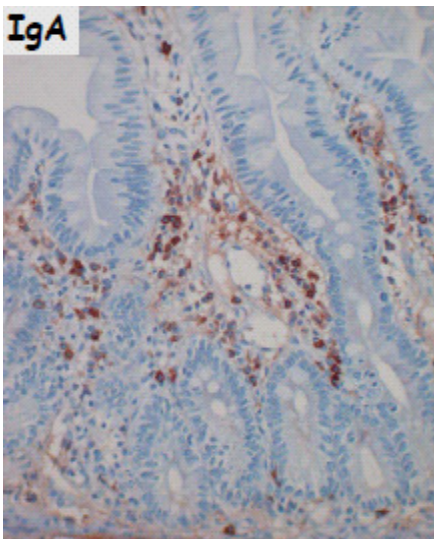

Lamina propia

Dans le chorion (= lamina propria), à l'état normal on trouve des plasmocytes, Des PNE, des mastocytes, des lymphocytes et des macrophages.

Rappel Immuno-histo-chimie (IHC) :
On applique un Anticrops sur la coupe de tissu pour révéler la présence d'une stucture antigénique. Donc la révélataion Antigène-Anticorps parmet de préciser si l'antigène est présent dans la biopsie.

Exemples:

- On peut révéler **les plasmocytes** qui synthétise une chaine lourde IgA en utilisant un **Anticorps anti IgA** (lame de droite). Il existe des cas précis où on va rechercher des anomalies de cette population plasmocytaires

- On peut aussi mettre en évidence par IHC les **cellules endocrines** qui sont réparties dans les cryptes tout au long de l'intestin grêle et un peu dans les épithéliums des villosités. Pour ce fiare on utilise un **anticorps anti-chromogranine A.** Les cellules endocrines sont à l'origine de pathologies tumorales car l'intestin grêle est une localisation privilégiée des tumeurs endocrines. (lames ci-dessous)

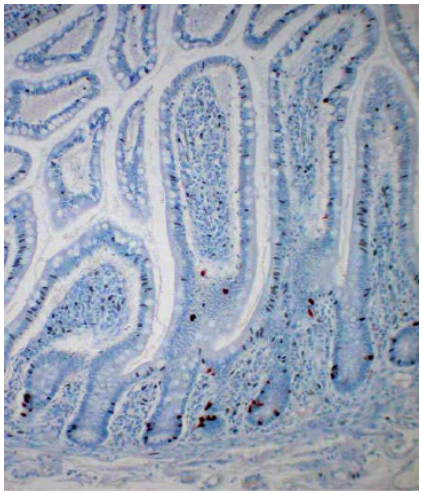

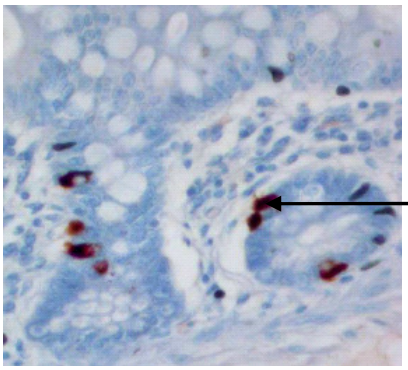

Cellule endocrine

III. rappels hitologiques sur le côlon et le rectum

La muqueuse du colon est la même que celle du rectum. Il s'agit d'une **muqueuse sans villosités**, plate et qui est « simple » parce que **l'épithélium est le même** partout en surface, **le long de la lumière et dans les cryptes** (parallèles entre elles) qui constitue la muqueuse. Il est fait de **colonocytes et de cellules muco-sécrantes** en alternance.

On trouve le chorion = lamina propia = tissus conjonctif entre les cryptes qui contient (comme vu précédemment) des plasmocytes, des PNE, des vaisseaux sanguins et lymphatiques qui assurent l'irrigation et le drainage.

La membrane basale épithéliale superficielle, sur laquelle repose l'épithélium, est le siège de pathologies propres. Normalement, la membrane basale fait **0,2-0,3 µm**.

IV. Principales pathologies rencontrées

Il peut s'agit de **pathologies non tumorales**

-Infectieuse

- Inflammatoire non infectieuse et /ou dysimmunitaire

- Particulières à l'intestin grêle : **Maladie coeliaque**
- Particulières au colon : **Rectocolite hémorragique**
- De l'intestin grêle et /ou du colon :**Maladie de Crohn**

- **Ischémique**

Il peut également s'agit de pathologies tumorales bénignes et malignes

A. Pathologies infectieuses

Les exemples choisis ne sont pas les pathologies infectieuses les plus fréquentes, mais illustrent le rôle diagnostique de l 'anatomie pathologique. En effet, les maladies infectieuses les plus fréquentes ne nécessitent pas l'aide de l'anatomopathologie pour leur diagnostique. Elles sont diagnostiquées via des études bactériologiques ou par l'évolution spontanément résolutive de la plupart des maladies infectieuses (virales ou bactérienne).

Exemple : on ne fait pas de biopsie si un patient se présente avec une diarrhée aigue avec fièvre. Mais si cette diarrhée persiste (on la nomme diarrhée prolongée au-delà d'une quinzaine de

jours) on peut être amener à faire des prélèvements. Si elle devient chronique (au-delà de 6 semaines) on fera alors une exploration.

Pathologies infectieuses présentées dans ce cours :

- -Clostridium difficile : colite pseudo membraneuse-
- BK : tuberculose
- Tropheryma Whipplei : maladie de Whipple
- Giardia : lambliase
- Virus : CMV, herpès..

1. Colite pseudo membraneuse

Ce n'est pas une pathologie très fréquente mais on la rencontre à l'occasion de **diarrhées** qui se prolongent dans le temps, quisont glaireuses et qui surviennent après **une antibiothérapie surtout après une antibiothérapie multiple (où se développe une infection à Clostridium difficile)**. **C'est la prolifération du Clostridium difficile qui est à l'origine de la colite pseudo mambraneuse.**

Aspect chirurgicale de la colite pseudo membraneuse

C'est une pathologie surtout rencontrée **chez l'adulte** et qui peut devenir extrêmement grave puisqu'en l'absence de reconnaissance du diagnostic et en l'absence de traitement elle peut aboutir à des **colectasies et à des perforations coliques**.

On pratique une coloscopie où l'on voit l'aspect caracactérique de **fausse membrane** qui est une stucture blanchâtre qui adhère au tube digestif et qui peuvent se trouver sur une **muqueuse congestive** ou à une stade plus évolué on trouvera de vraies **ulcérations**.

Le traitement est antibiotique à la base : cette antibiothérapie est adapté au Clostridium difficile. Il ne devient chirurgicale que dans les forme très graves avec risques de colectasie.

Clostridium difficile (Cd)

Il existe des porteurs sains c'est une pathologie essentiellement de l'adulte. Chez les nourisson de moins de 6 mois le clostridium difficile est présent à 80% mais n'a pas de rôle pathogène sans doute parce qu'il n'y a pas de récepteur entérocytaire pour la toxine A (hypothèse). Il est présent chez les adultes à une fréquence de 4 à 15% (antibiothérapie augmente la fréquence).

Le clostridium difficile se transmet de manière nosocomiale ++ (spores très résistants)

Les souches toxinogènes qui sécrètent la toxine peuvent être à l'origine de la colite pseudo membraneuse.

- toxine A++, entérotoxine, action sécrétoire
- toxine B, cytotoxine (perturbation de la signalisation intra cellulaire)

Le diagnostic est évoqué sur la clinique : l'histoire de la maladie, sur l'aspect endoscopique et est confirmé par l'étude histologique (biopsies) et par les prélèvement bactériologiques avec mise en évidence du clostridium difficile et de ses toxines.

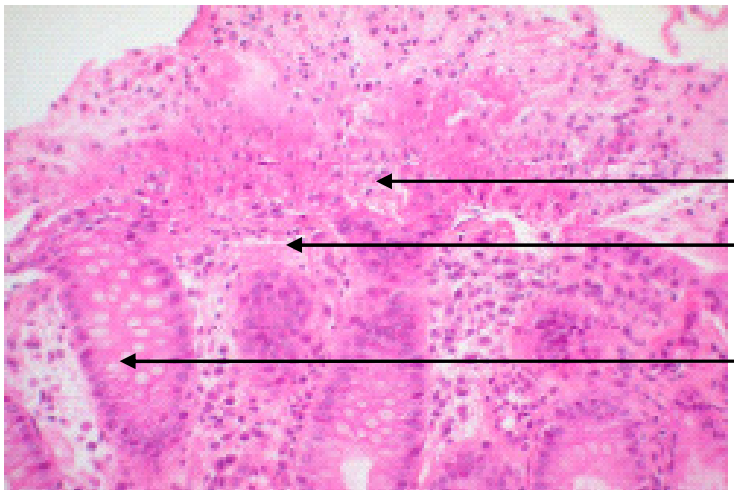

Aspect d'une pseudo membrane

Tous les éléments sus cités sont déversés dans la lumière et adhèrent à la muqueuse.

Colite pseudo membraneuse

2. Tuberculose

C'est une pathologie **rare mais il faut y penser++**
C'est une pathologie **infectieuse liée au BK** dont une des portes d'entrée est l'intestin grêle (une autre porte d'entrée est le domaine respiratoire). En général, **les lésions sont iléales, iléo-caecales** avec une possiblité d'extension à distance par la suite.

La tuberculose est un des **diagnostics différentiel de la maladie de Crohn qui est très fréquente** (qui donnent des lésions tuberculoïdes avec des follicules tuberculoïdes que l'on voit aussi dans la tuberculose).

Face à des lésion iléo-caecales et de follicules tuberculoïdes il va falloir rechercher les **arguments cliniques** en faveur de la tuberculose. Une tuberculose est plus volontiers recherchée chez un patient qui a été récemment transplanté, qui n'a pas été vacciné lorsqu'il était jeune, qui vit dans des conditions sanitaires défavorables.

Macroscopiquement on observe : sténose, ulcérations

Sur le prélèvement histologie on recherche : de la nécrose caséeuse, des follicules épithélioïdes, BK++ (grâce à la coloration de Zielh)

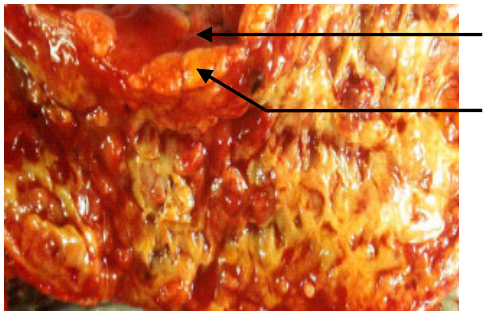

ulcération

sclérose

inflammation

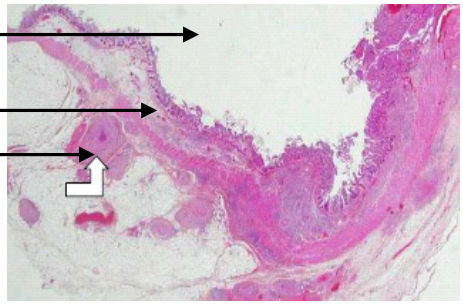

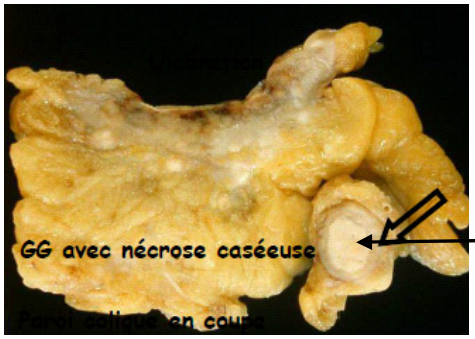

Follicule epithéloïde et gigantocellulaire

Nécrose caséeuse

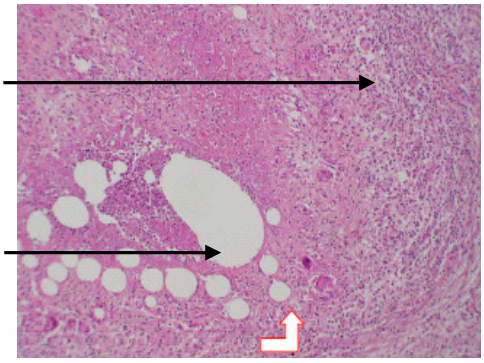

NB :
Les traitements de la maladie de Crohn et de la tuberculose sont opposés. Si on traite une tuberculose comme une maladie de Crohn la tuberculose va se développer encore plus. La maladie de Crohn est traitée par antibiotique tandis que la tuberculose est traitée par immuno-régulateurs et corticoïdes.

3. Maladie de Whipple

Maladie rare d'origine bactérienne due au **Tropherima Whippelii**
On est amené à la suspectée dans des situations cliniques très variées avec des points d'appels rhumatologiques : **arthralgies et digestifs** : diarrhée. L'association des 2 est très évocateur de la maladie de Whipple.

C'est une maladie des sujets jeunes qui se traduit par : **diarrhée, malabsorption (dans les formes évoluées), amaigrissement, fièvre, arthralgies…**

Elle est caractérisée par une **réaction inadaptée** de l'organisme de certains patients à la présence de Tropherinma Whippelii. Les macrophages **de ces patients sont incompétents pour lutter contre une infection à Tropherima Whippelii.** Ces patients vont développer la maladie avec accumulation du germe Tropherima Whippelii dans les macrophages.

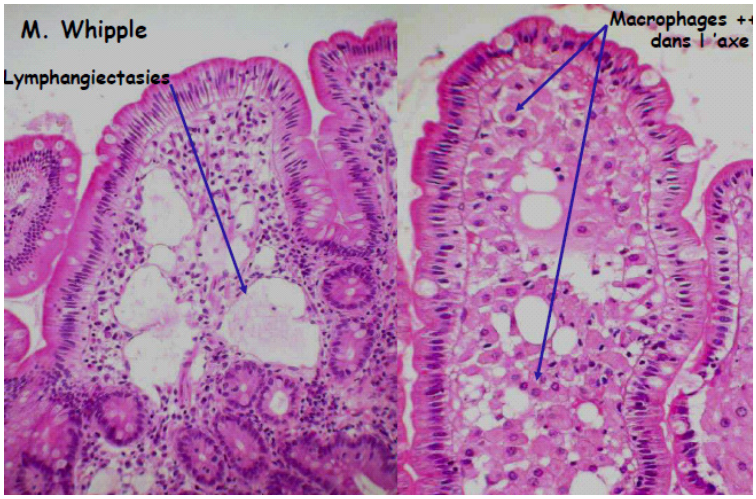

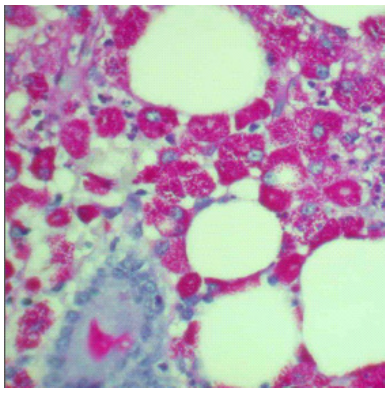

Macrophages PAS +

La biopsie duodénale avec étude anatomopathologique fait le diagnostic

On retrouve des **villosités élargit** dont la hauteur peut être diminuée et qui dans son chorion contient de **nombreux macrophages** qui sont : dans l'axe des villosités, grands, clairs, éosinophiles, dont le cytoplasme est surchargé de bactéries entières ou dégradées.

Cette accumulation de macrophages s'accompagne de **lymphangiectasies** ou de **dépôts lipidiques** liés à la dégradation des macrophages.

Dans la maladie de Whipple on voit : éventuellement une atrophie villositaire, un élargissement des villosités, une accumulation de macrophages.

On réalise **une coloration PAS** et on fait le diagnostic parce que les **macrophages** sont remplis de structures **PAS+** qui correspondent aux bactéries accumulées dans les lysosomes ou aux produits de dégradation de ces bactéries ou phagolysosomes dans les macrophages.

4. Parasitose

Lambliase duodénale :

Dans un contexte de diarrhée persistante pouvant devenir chronique, d'amaigrissement, d'anémie chez un sujet jeune.

On pratique une endoscopie qui est normale. On pratique des biopsies et on voit à la surface des villosités de l'épithélium entérocytaire intestinal de petites structure appelées des lamblia, gerbiase. On traite la gerbiase et le patient est guéri.

Bilharziose colo rectale :
Diarrhée chronique chez un patient d'origine africaine par exemple (parce que cette pathologie est plus fréquente en Afrique).

Aspect endoscopique très variable : normal, avec quelques ulcérations ou aspect de colite inflammatoire avec de vastes ulcérations. On peut penser à une recto-colite hémorragique.

On fait des biopsies sur des zones normales et on trouve des œufs de bilharzie qui peut s'accompagner ou non d'une réaction inflammatoire et/ou d'une réaction tuberculoïde.

La bilharziose est une pathologie extrêmement fréquente surtout en Afrique.

5. Virus : Cytomégalovirus (CMV)

Chez certains patients qui sont traités par **corticoïdes** au long cours ou qui ont des **immunossupresseurs**, qui ont une **diarrhée** qui se modifie sous traitement ou se résiste au traitement habituel, qui s'aggrave on recherche des complications et on recherche une **infection par cytomégalovirus.**

On recherche cette infection cytomégalique par **prélèvements sanguins** (sérologie) et on recherche la **présence des tests pathogènes pour le cytomégalovirus** dans les cellules endothéliales ou péricytaires car le **CMV a un tropisme vasculaire** très important.

Le CMV se mannifeste dans le tube digestif par effets cytopathogènes au niveau des cellules épithéliales et des lésions hémorragiques ischémiques et inflammatoires.

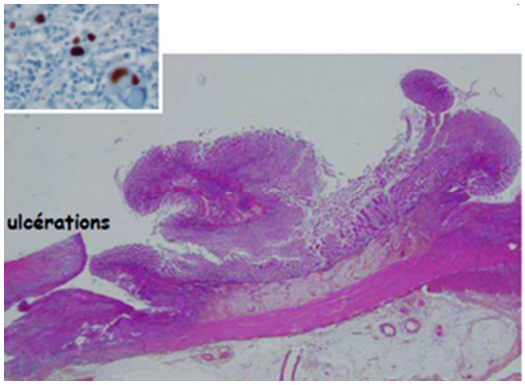

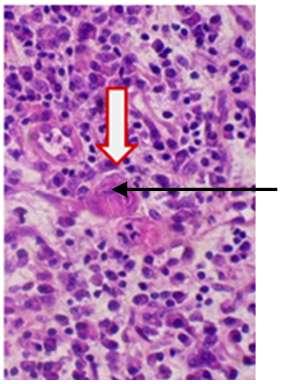

Grosse cellule avec inclusions en œil de hiboux

B. Pathologies ischémiques

Elles se traduisent par **une nécrose ischémique qui est une nécrose de coagulation** où la nécrose correspondant à une **momification du tissu** avec des structures fantomatiques : c'est-à-dire que **l'architecture est conservée** mais nécrose qui fait que le noyau des cellules et les organites ne sont plus visibles.

On trouve par exemple :

- **le volvulus du grêle**, exemple de nécrose par obstacle d'abord veineux. Il aboutira à une nécrose et dissociation hémorragique d'un segment de grêle (sur bride suite à une opération par exemple)
- **la colite ischémique**, exemple de nécrose par oblitération artérielle tronculaire

1. le volvulus du grêle

Il associe infarcissement et nécrose hémorragique

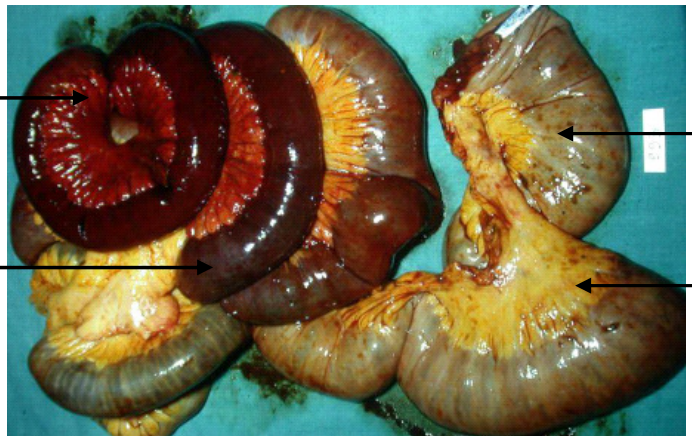

On a tout d'abord une stase sur les voies veineuses car les pressions sont moindres puis cela se complique d'un obstacle sur les voies artérielles et on aura à la fois une nécrose ischémique et une dissociation hémorragique.

2. Colite ischémique

Le diagnostic se fait sur **scanner ou angio-IRM** mais on peut être amené, dans les cas difficiles, à faire une exploration **endoscopique et des biopsies**.

Ischémie aiguë :

Il y a présence d'une **oblitération artérielle**, souvent par complication de lésions d'athérosclérose (thrombose..) ce qui conduit à la formation d'une **nécrose de coagulation** de la paroi pouvant se compliquer d'un **risque de perforation**

Ischémie chronique :

On ne voit pas de plage de nécrose de coagulation.

Elle est causée par une **insuffisance d'apport en oxygène par rapport aux besoins**. Il n'y a pas d'oblitération complète par contre on peut avoir un débit sanguin qui est moindre et donc dans certaines circonstances (après un repas par exemple) on peut avoir augmentation des besoins et insuffisance des apports.

On verra alors des lésions de fibroses, d'atrophie et non des lésions de nécrose.

Exemples :

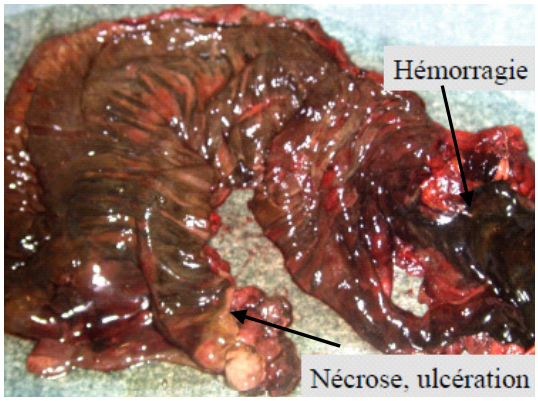

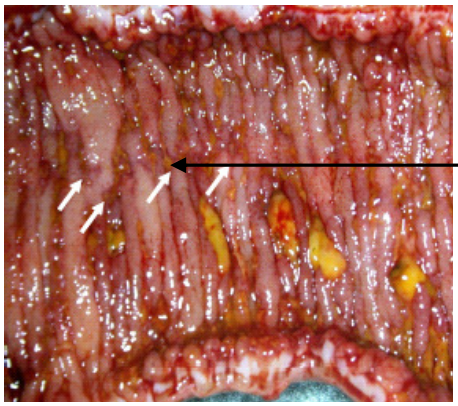

Colite ischémique aigue

NB :
C'est l'élimination de la nécrose qui cause l'ulcération. Une réaction inflammatoire se met en place pour essayer de réparer la perte de substance.

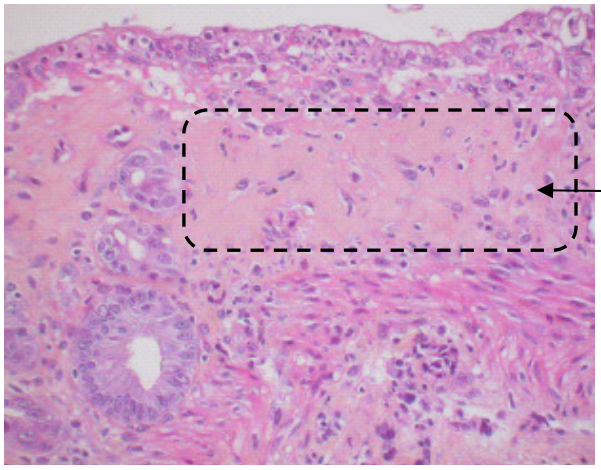

Colite ischémique chronique

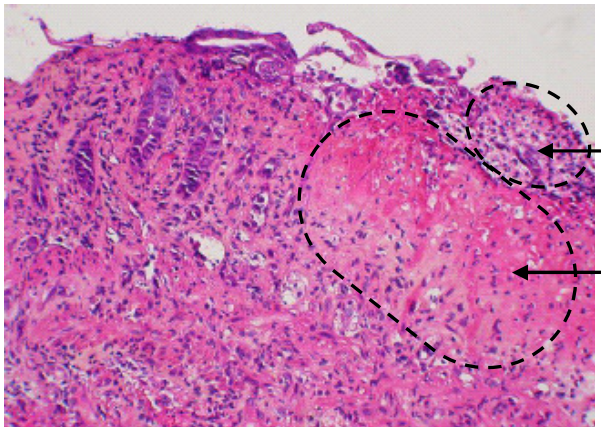

Colite inflammatoire aigue

C. Pathologies inflammatoires (non infectieuses, non ischémiques)

Elle peuvent être :

- Des maladies inflammatoires chroniques de l'intestin :
  - Maladie de Crohn
  - Recto-colite ulcéro-hémorragique

- Des maladies « immunitaires » (dysimmunitaire)
  - Maladie coeliaque

1. Maladie de Crohn

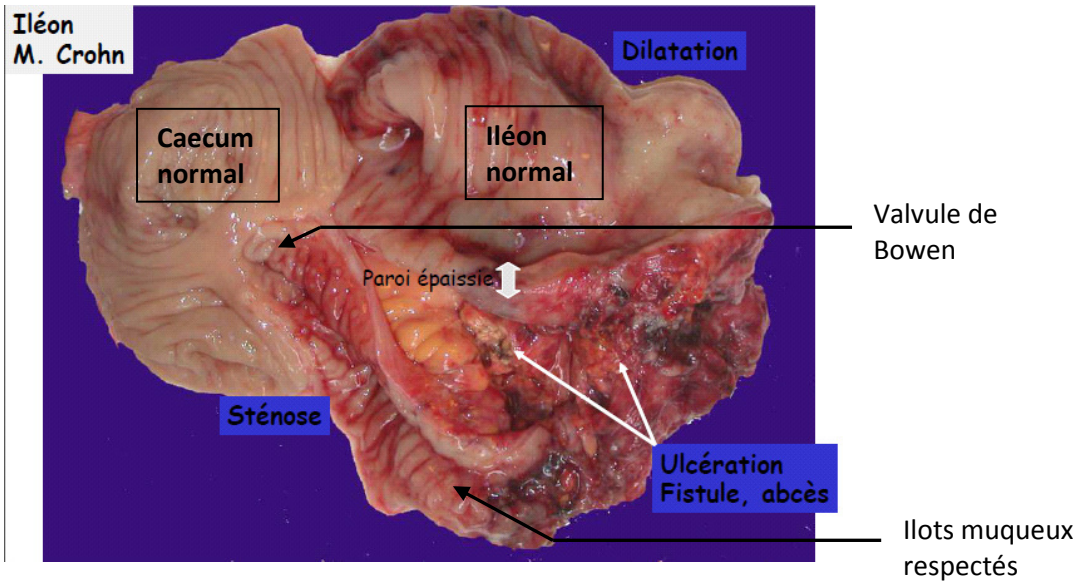

Résection iléo caecale ouverte

NB :
La paroi fait normalement 2 mm sur la résection sus jacente elle fait au moins 1 cm d'où l'épaississement pariétal majeur

Toutes les altérations annotées sur la résection font la description de la maladie de Crohn lorsqu'elle est évoluée et possède toutes les lésions macroscopiques.

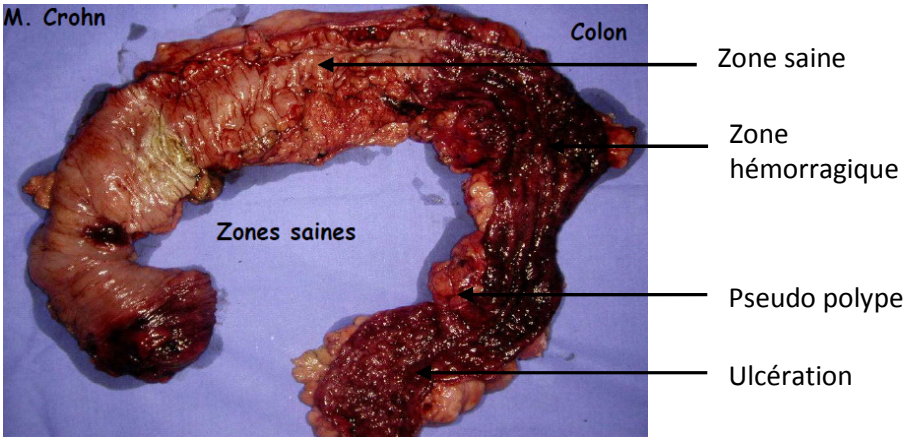

La **maladie de Crohn** est une maladie inflammatoire dont **l'origine est inconnue** dont un certains nombre de facteurs favorisant peuvent être l'origine.

Elle débute au niveau de **l'iléon terminal** +++, mais peut atteindre **tout segment du tube digestif** (de la bouche à l'anus), en particulier colon et rectum.

Elle est caractérisée par des **lésions discontinues** avec des intervalles de parois saines.

Diagnostic anatomopathologique
- sur **biopsies**, multiples dans les zones pathologiques et saines
- sur **les pièces opératoires** (iléo-caecale, colique….)

Elle est caractérisée par des **sténoses, des ulcérations, éventuellement par des fistules** et par une **Inflammation transpariétale** (atteinte de la muqueuse, sous muqueuse, musculeuse et de la séreuse). Histologiquement on peut voir des ulcérations, de la fibrose, des **follicules tuberculoïdes** (dans **50%** des cas).

2. Recto-colite-ulcéro-hémorragique (MICI)

Elle n'atteint **que** le **colon et le rectum**, de bas en haut (débute au niveau du rectum) et est de cause inconnue.

Les lésions sont continues sans intervalles de parois saines. Les atteintes sont plutôt **en surface** de la muqueuse plutôt que transpariétale (fibrose et ulcération).

• Diagnostic anatomopathologique

- sur b**iopsies**, multiples dans les zones pathologiques et saines pour faire le diagnostic et chercher les complications (dysplasie)
- sur les **pièces opératoires** (colon, rectum….)

Elle s'accompagne **d'ulcérations, de sténoses, de pseudo-polypes** (découlant des ulcérations = ce qu'il reste entre les ulcérations), **d'hémorragies** mais est caractérisée par une absence de fistules, de zones saines et de lésions tuberculoïdes.

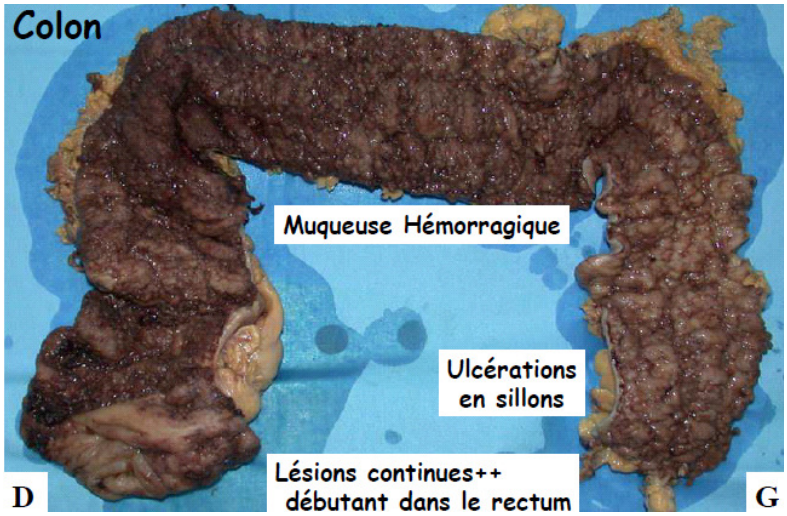

Recto-colite-ulcéro-hémorragique

3. Maladie coeliaque

C'est une pathologie **fréquente** qui passe très souvent inaperçue.
Les aspects cliniques sont **variables**, parfois frustres et ça peut être une pathologie à **révélation tardive**.

Elle peut survenir à **tout âge** mais principalement chez l'**enfant** (+++) dans la forme classique. Elle est causée par une **intolérance au gluten**.
Elle est caractérisée par une malabsorption à l'origine de toute la symptomatologie clinique (diarrhée, anémie…)

Elle est **prédominante dans le duodénum et le jéjunum** mais peut atteindre le reste de l'intestin grêle. Il est donc **impossible d'avoir une maladie coeliaque sans atteinte duodéno-jéjunale.**

Diagnostic :

- sérologie, recherche d'anticorps (traduisant l'intolérance au gluten). Permet d'approcher le diagnostic.
- **biopsie duodénale +++car on ne fait pas de diagnostic de maladie coeliaque sans analyse histologique.**

Le diagnostic repose sur l'évocation diagnostique devant une diarrhée inexpliquée, sur la présence d'une **atrophie villositaire totale** dans les formes typiques (c'est-à-dire que les villosités ne sont plus visibles et que la muqueuse devient plate) qui s'accompagne d'une **dystrophie entérocytaire** et d'une **inflammation lymphocytaire** entre les entérocytes (on peut avoir plus de lymphocytes que d'entérocytes).

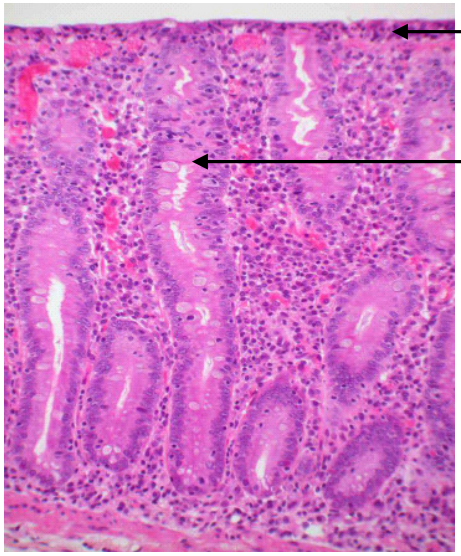

Absence de villosités

Augmentation de la hauteur des cryptes

<u>Forme typique de la maladie cœliaque :</u>

- Atrophie villositaire totale
- Entérocytes dystrophiques-
- Lymphocytes augmentés (> 30 pour 100 cellules épithéliales)
- Hypertrophie cryptique
- Mitoses nombreuses
- inflammation à plamocytes

<u>Maladie cœliaque</u>

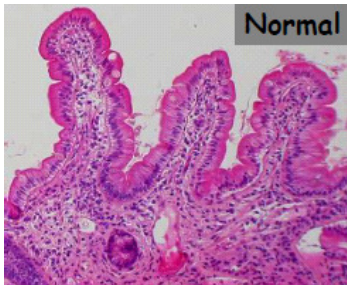

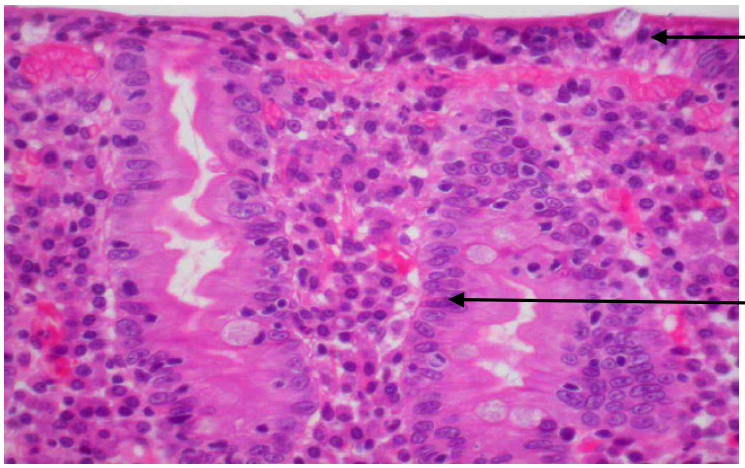

Lymphocytes

Inflammation à plasmocytes (sécrétant les Ac dans le chorion)

<u>Maladie cœliaque</u>

Toutes les formes de maladie coeliaque ne sont pas aussi caractéristiques et on peut avoir une maladie coeliaque avec peu ou pas d'atrophie villositaire.

Par contre, **l'augmentation du nombre de lymphocytes traduisant l'intolérance au gluten est une constante.**

Le **traitement** de la maladie coeliaque est de **supprimer le gluten** de l'alimentation.

La maladie coeliaque peut se compliquer de pathologies tumorales notamment des lymphomes. Si la maladie coeliaque est éliminée on supprime le risque de lymphome.