

UE8 : système neurosensoriel

Le 5/01/2013 à 13h30

Pr VITTE

Paul PECHMAJOU

Arthur PADOIN

UE8 – COURS n°9

TRONC CEREBRAL ET CERVELET :

Rappel de morphologie, noyaux des nerfs crâniens, systématisation

PLAN

I. LA TENDE DU CERVELET

II. MORPHOLOGIE DU TRONC CEREBRAL

III. LES NERFS CRANIENS

IV. LE CERVELET

V. EMBRYOLOGIE DU TRONC CEREBRAL

VI. LE TOIT DU 4^E VENTRICULE

VII. LA VASCULARISATION

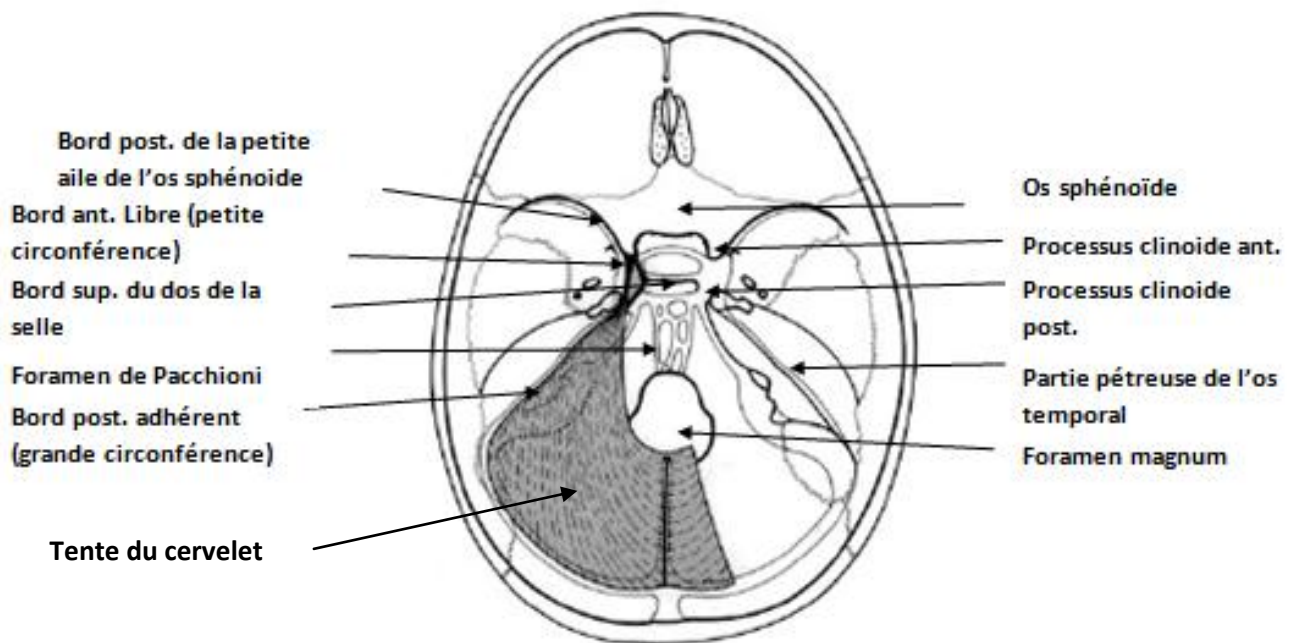
I. LA TENTE DU CERVELET

Le tronc cérébral et le cervelet sont contenus dans la partie postérieure du crâne qui s'appelle la fosse crânienne postérieure. Cette fosse crânienne postérieure va être cloisonnée et en partie fermée par les méninges. Il y a 3 types de méninges : la dure mère, l'arachnoïde et la pie mère. La dure mère va former un sac dans le système nerveux central et envoyer des expansions: une expansion sagittale appelée la faux du cerveau et une autre appelée la tente du cervelet. Cette tente du cervelet va laisser le passage à un foramen, le foramen du mésencéphale ou de Pacchioni dans lequel passe le mésencéphale. Donc le tronc cérébral et le cervelet sont contenus dans cette fosse crânienne postérieure qui est ouverte vers le cou par le foramen magnum, qui va être traversé par la moelle allongée.

Cette tente du cervelet va s'insérer sur le pourtour des limites de la fosse crânienne postérieure. On a d'abord une insertion sur le bord supérieur de la partie pétreuse de l'os temporal. En arrière on a l'os occipital, qui est divisé en deux par le sillon du sinus transverse, on a alors une 2^e insertion de la tente sur ce sillon. Cette tente du cervelet a un bord libre, appelé la petite circonférence, qui va avoir seulement une insertion antérieure, cette insertion antérieure va être sur les processus clinoides antérieurs du sphénoïde. Elle possède également un bord adhérent, appelé la grande circonférence qui va aller s'insérer sur le processus clinoides postérieurs, sur le bord supérieur du rocher. On a un petit décrochement entre le dos de la selle et le bord supérieur du rocher qui va délimiter l'orifice de sortie du sinus caverneux dans lequel passe l'artère carotide interne, et les nerfs oculomoteurs et trijumeaux. Si on a un anévrysme de l'artère carotide interne qui se rompt dans le sinus caverneux on a une exophtalmie pulsatile, l'œil du patient sort à chaque systole. La tente du cervelet a comme rôle de protéger et de séparer le tronc cérébral et le cervelet de l'étage sustentoriel.

Au niveau des dédoublements de la dure mère dans la tente du cervelet on va avoir formation de sinus veineux qui sont des grosses veines de drainage de l'encéphale. En arrière sur l'os occipital on a le sinus transverse et au niveau des insertions de la tente du cervelet on va avoir des sinus pétreux. En avant on va retrouver des sinus caverneux. Le but étant de drainer les veines du cerveau dans les sinus, qui servent aussi à la résorption du liquide céphalo spinal, et tout cela va finir dans la veine jugulaire interne.

Schéma de la Tente du Cervelet



II. MORPHOLOGIE DU TRONC CEREBRAL

Le tronc cérébral a 3 étages : une moelle allongée, qui va se poursuivre par la moelle spinale, le pont (=protubérance), et le mésencéphale. Le tronc cérébral est attaché au cervelet par 3 pédoncules cérébelleux : 1 supérieur pour le mésencéphale, 1 moyen pour le pont, et 1 inférieur pour la moelle allongée. On a un trou entre les pédoncules

cérébelleux latéralement, le tronc cérébral en avant et le cervelet en arrière où va se situer le 4^e ventricule.

C'est au niveau du 4^e ventricule que l'on va avoir les nerfs crâniens. Ils sont organisés en colonnes cellulaires avec les noyaux moteurs qui vont être médians et les sensitifs qui vont être latéraux. En pathologie: en cas d'accident vasculaire dans le tronc cérébral par exemple, en fonction du nerf crânien lésé on va pouvoir savoir qu'elle est le niveau exacte de l'accident vasculaire, si on sait où est le noyau du nerf et où est sa sortie. Ex : en cas de paralysie occulo motrice si le patient ne peut pas regarder en dehors c'est le nerf 6 qui est lésé, et on sait que le 6 est dans le pont donc pas la peine d'aller chercher ailleurs on sait où se situe le problème. Si c'est un accident cerebro vasculaire du TC ça ne va pas léser qu'un nerf crânien ça va aussi léser toutes les structures qui montent et qui descendent dans le TC. Du côté de la lésion on va avoir le noyau du nerf crânien ce qui va donner la hauteur de l'accident vasculaire et du côté opposé on va avoir soit une atteinte sensitive soit une atteinte moteur c'est ce que l'on appelle un Syndrome Alterne. C'est-à-dire un nerf crânien d'un côté, une voie longue de l'autre côté.

On a au niveau du plan médian de la moelle allongée ce que l'on appelle la décussation pyramidal. C'est en fait le croisement du faisceau cortico spinal (faisceau de la motricité) ce qui explique que si on a une lésion gauche on va avoir une hémiplégie droite. Le bord inférieur de la décussation pyramidal marque la limite entre la moelle allongée avec la moelle spinale.

Le mésencéphale va se former de pédoncules cérébraux constitué de fibres obliques. Il va être limité morphologiquement par les voies optiques.

Les colliculi sont des structures mésencéphaliques, ce sont en fait les ex tubercules quadrijumeaux. 2 supérieurs coordonnent les mouvements des yeux et de la tête et 2 inférieurs qui font partie de la voie auditive.

L'aqueduc de Sylvius est un canal qui permet la communication entre le 3^e et le 4^e ventricule.

Schéma de la face ventrale du Tronc Cérébral

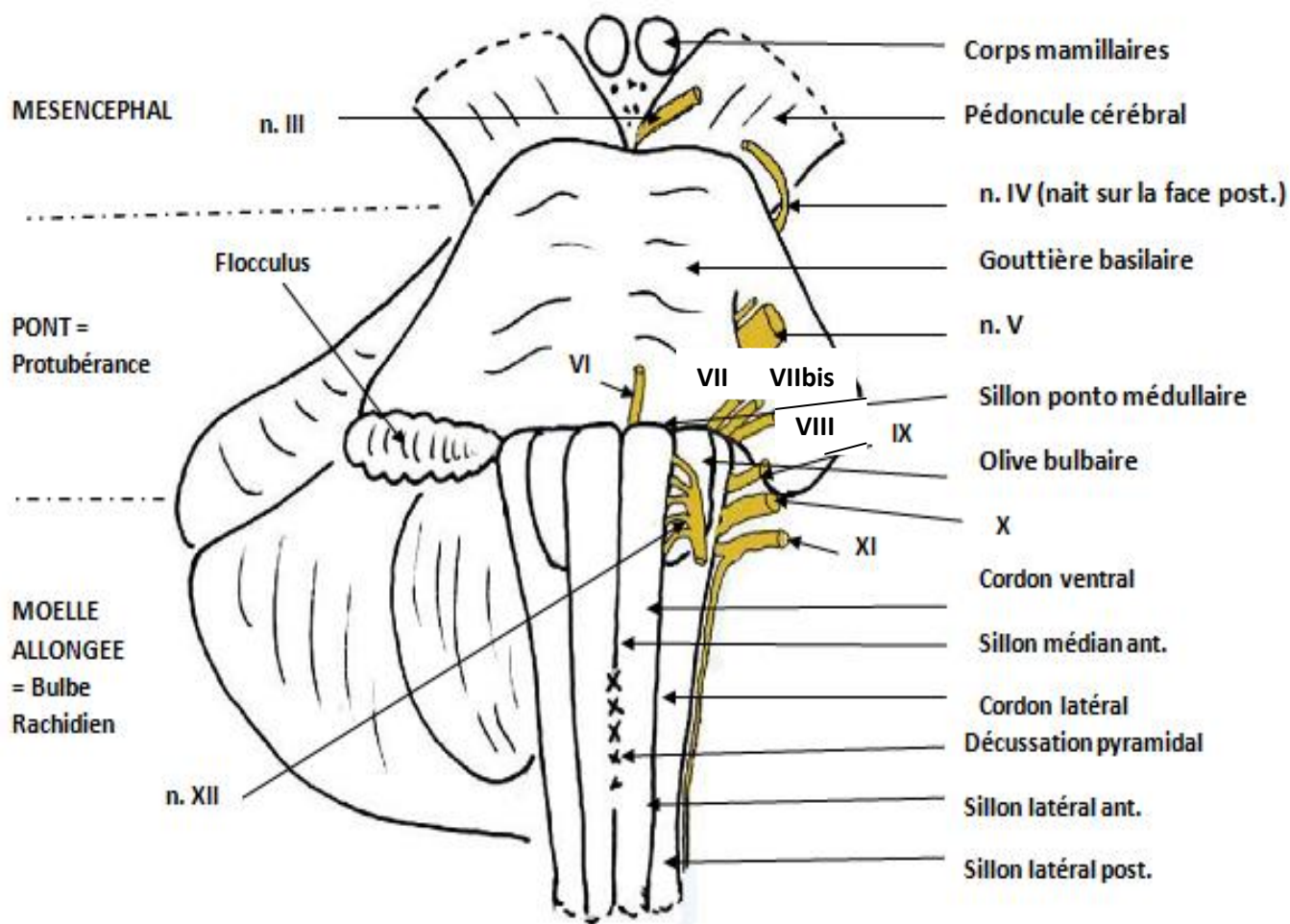
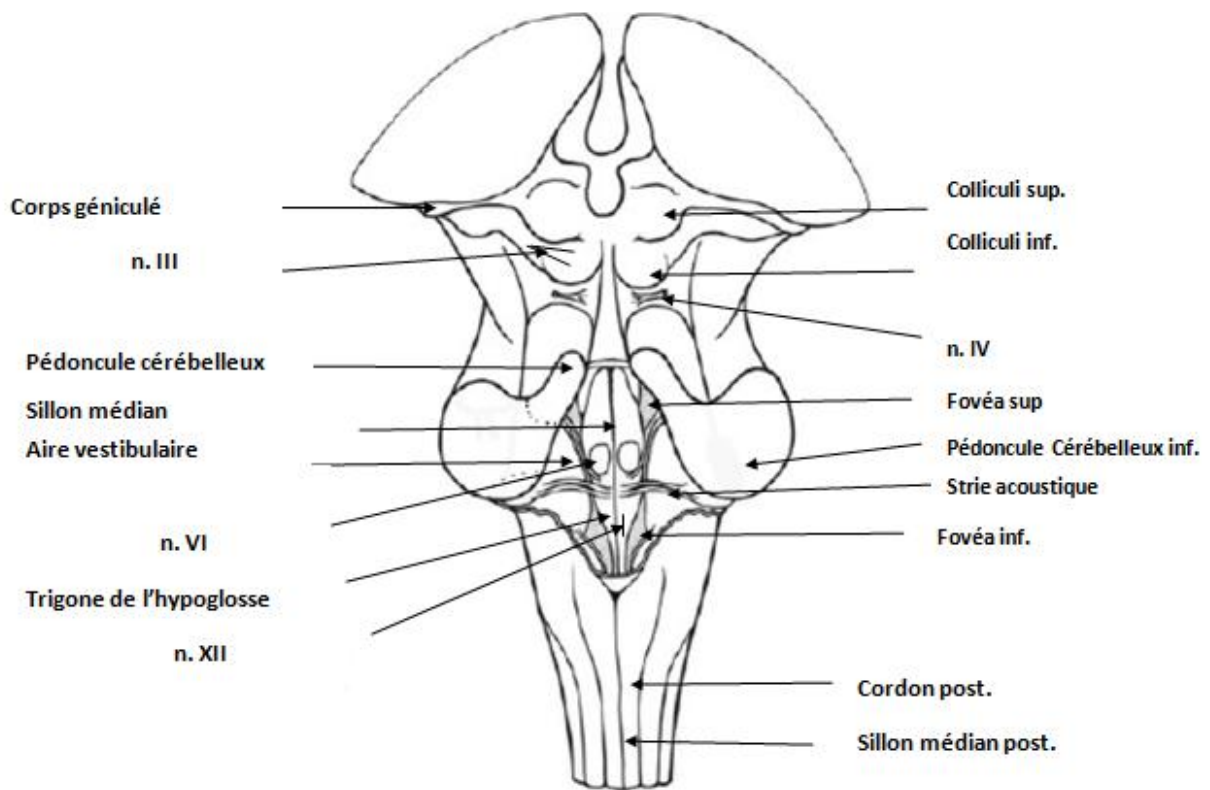


Schéma vue postérieure du Tronc Cérébral



III. LES NERFS CRANIENS

Le tronc cérébral est le lieu d'origine des nerfs crâniens.

Origines apparentes des nerfs crâniens :

- Le cerveau : n.I olfactif, n.II optique
- Le mésencéphale : n.III oculomoteur, n.IV trochléaire
- Le pont : n.V trijumeau

- Sillon ponto médullaire : n.VI abducens, n.VII facial, nVII bis intermédiaire, n.VIII vestibulo-cochléaire
- Moelle allongée : n.IX glosso-pharyngien, n.X vague, n.XI accessoire, n.XII hypoglosse.

I	N. Olfactif	Olfaction
II	N. Optique	Vision
III	N. Oculomoteur (noyau mésencéphale)	Muscles droits: >, < et med; muscle oblique < et muscle releveur de la paupière>; muscle sphincter de la pupille (myosis)
IV	N. Trochléaire (noyau mésencéphale)	Muscle oblique >
V	N. Trijumeau (Noyau mésencéphalique Noyau pontique (principal) Noyau spinal Noyau masticateur)	Sensibilité de la face et des 2/3 ant de la langue Sensibilité proprioceptive Tact fin Sensibilité thermo-algique Motricité des muscles masticateurs et du muscle tenseur du tympan
VII	N. Facial (Noyau pontique)	Muscles de la mimique et muscle stapédien

VIIbis	N. Intermédiaire (Noyau salivaire> Noyau solitaire : p > Noyau solitaire : p < Noyau lacrymal)	Glandes submandibulaire et sublinguale Goût des 2/3 de la langue Sensibilité de la conque de l'auricule Muqueuse du nez et des sinus+glande lacrymale
VIII	N. Vestibulo-cochléaire	Equilibre+Audition
IX	N. Glosso-pharyngien (Noyau ambigu Noyau salivaire < Noyau solitaire: p > Noyau solitaire: p <)	Muscle constricteur > du pharynx Glande parotide Goût du 1/3 post de la langue Sensibilité du 1/3 post de la langue et du pharynx

X	N. Vague (Noyau ambigu Noyau dorsal du X Noyau solitaire: p< Noyau solitaire: p>	Muscles contracteurs moy et < du pharynx et muscles du larynx Viscères du thorax et de l'abdomen jusqu'aux 2/3 droits du côlon transverse Viscères du thorax et de l'abdomen jusqu'aux 2/3 droits du côlon transverse Sensibilité du pharynx et du larynx Goût de la vallécule et de la face linguale de l'épiglotte
XI	N. Accessoire (Noyau ambigu Noyau spinal)	Muscles du larynx Muscles sterno-cléido-mastoïdien et trapèze
XII	N. Hypoglosse (Noyau dans le trigone de l'hypoglosse)	Muscles de la langue

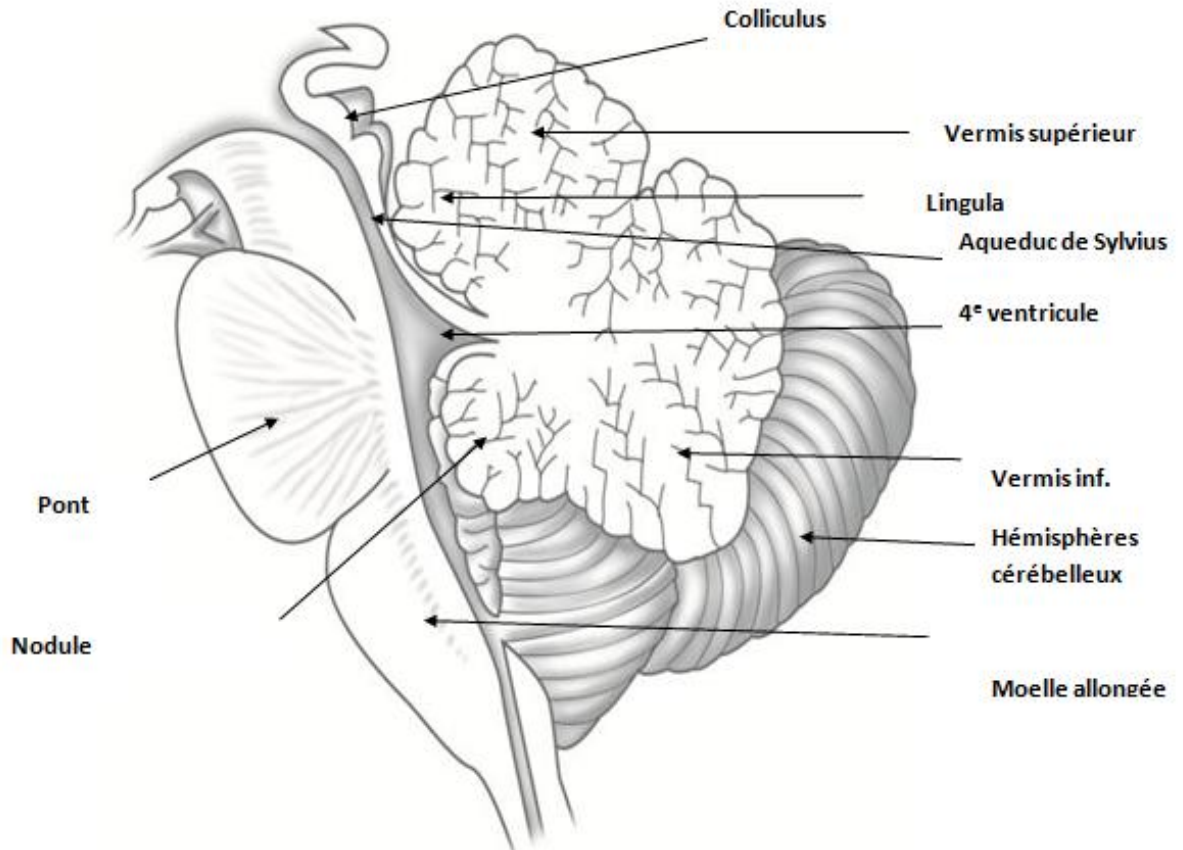
Je vous conseille d'aller voir ses diapos sur l'origine réelle des nerfs crâniens pour comprendre le tableau.

IV. LE CERVELET

Le cervelet est décrit en 3 faces : une face ventrale avec une fissure appelé la fissure horizontale, une face supérieur et une face inférieur. Il possède 2 régions, une région médiale appelé vermis et les hémisphères latéralement. Les 2 hémisphères cérébelleux sont rattaché au vermis et sont appelé le néocerevet, c'est lui qui va permettre la maîtrise et la précision des mouvements. Le vermis est composé d'une partie supérieur et une partie inférieur. La partie antérieure du vermis supérieur, qui va former une partie du toit du 4e ventricule, s'appelle la lingula. La partie antérieure du vermis inférieur s'appelle le nodule. Une autre structure notable dans le tronc cérébral est le flocculus qui est une structure appartenant à l'équilibre. L'ensemble nodule + flocculus représente le cervelet vestibulaire (= lobe flocculonodulaire) qui sert principalement au tonus de posture.

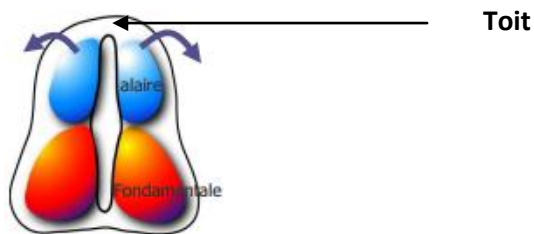
En cas de syndrome cérébelleux on a une dysmétrie des mouvements. Il y a une structure importante de l'hémisphère cérébelleuse qu'il faut toujours regarder lors d'une IRM sagittal, c'est la tonsille cérébelleuse. Celle-ci doit être dans la boîte crânienne et surtout pas dans le foramen magnum sinon c'est qu'on a une malformation de la jonction entre le crâne et le cou et qui peut être à l'origine de troubles neurologique.

Schéma vue sagittale du tronc cérébral



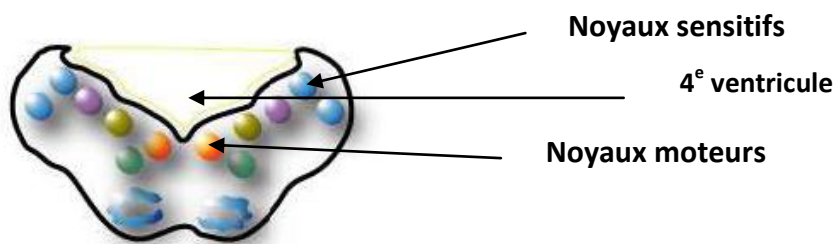
V. EMBRYOLOGIE DU TRONC CEREBRAL

Au départ on a le tube neural formé d'un toit et comprenant à l'intérieur des lames basales qui vont être à l'origine des noyaux moteurs, les lames alaires qui vont être à l'origine des noyaux sensitifs et entre les deux le sillon ou sulcus limitant à l'origine des noyaux végétatifs. On va retrouver cette organisation dans tout le système nerveux central.

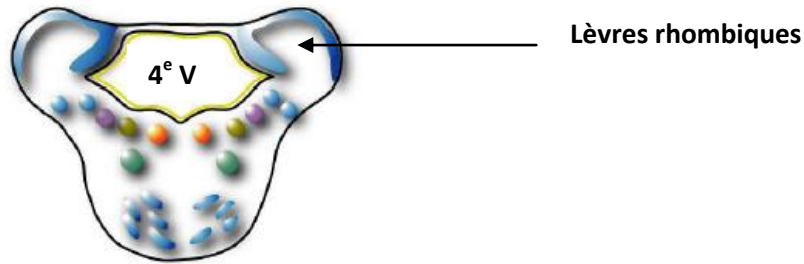


En fonction des différents étages du tronc cérébral on va avoir un développement différent de ce tube neural.

Au niveau du myélocéphale (formation de la moelle allongée) on va avoir une rupture du toit, et donc la formation du 4^e ventricule et sur son plancher on va avoir les différents noyaux. Ainsi sur tout le tronc cérébral on aura les noyaux moteurs médians et les noyaux sensitifs latéraux.



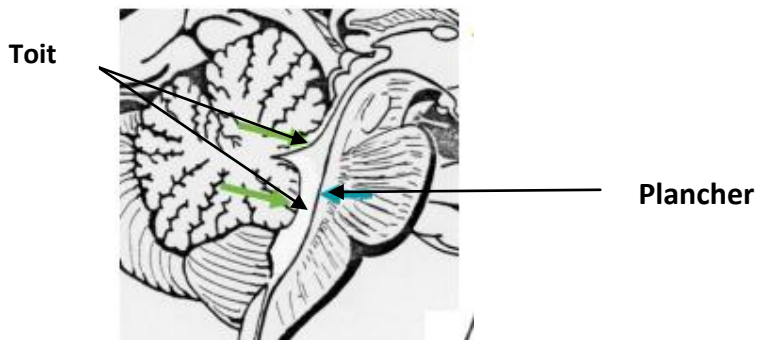
Au niveau du métencéphale (à l'origine du cervelet et du pont) par contre on n'aura pas de rupture du toit et latéralement il va y avoir formation de 2 protubérances (issues des lames alaires) appelé les lèvres rhombiques qui formeront le futur cervelet. Ces lèvres vont se rejoindre médialement et redescendre sur le myélocéphale.



C'est cette formation spéciale du cervelet qui descend sur la moelle allongé qui va être à l'origine de la formation des plexus choroïdes. Car on a la pie mère qui entoure le cervelet en suivant les lèvres rhombiques et donc va s'invaginer pour recouvrir le toit de la partie inférieure du 4^e ventricule. On se retrouve donc avec 2 feuillets de pie mère collés l'un contre l'autre qui vont former les plexus choroïdes.

VI. LE TOIT DU 4^e VENTRICULE

Dans le SNC et autour il y a le liquide cébrospinal (LCS), ce liquide a un rôle trophique pour le cerveau et un rôle de protection. Ce liquide est sécrété par des structures qui sont les plexus choroïdes. Si le liquide cébrospinal est sécrété en trop grosse quantité on a ce que l'on appelle une hydrocéphalie, qui va être à l'origine de problèmes importants, chez l'enfant on va avoir des retards mentaux. Ce liquide doit ensuite être résorbé, cela se fait au niveau de sinus veineux par les villosités arachnoïdiennes. Le plexus choroïde du 4^e ventricule va se situer uniquement dans la partie inférieure du toit. Il a une importance majeure puisque c'est lui qui va permettre de sécréter du LCS. Ce liquide va ensuite être évacué dans une ouverture au niveau de la partie inférieure du toit du 4^e ventricule et va pouvoir circuler tout autour de l'encéphale.



On a entre les pédoncules cérébelleux supérieurs une lame de substance blanche, qui s'appelle le voile médullaire supérieur. Ce voile va fusionner avec la partie antérieure du vermis supérieur qui est la lingula. On a un autre voile appelé le voile médullaire inférieur qui lui va unir le nodule au 2 flocculus. En dessous on va retrouver la région de la moelle allongée avec la toile choroïdienne et les plexus choroïdes. Au niveau de la toile choroïdienne on a un trou qui est l'ouverture inférieur de la toile choroïdienne appelé trou de Magendie. Ce trou de Magendie va faire communiquer le 4^e ventricule avec les espaces subarachnoïdiens autour de l'encéphale et de la moelle spinale. C'est la seule communication entre les deux.

VII. LA VASCULARISATION

La vascularisation du TC est assuré par un système appelé le système vertébro basilaire. On a 2 artères vertébrales, qui naissent des a. subclavières, et qui vont passer dans les foramens transversaires des vertèbres cervical pour ensuite passer dans le foramen magnum. Elles se réunissent ensuite a la face ventrale du TC pour former l'a. basilaire. Cette artère va cheminer dans la gouttière basilaire du pont. Elle va se diviser a la jonction entre le pont et les pédoncules cérébraux en 2 artères cérébrales post. Ce système va être réunit au système carotidien interne par les artères communicantes post. Ce système a la base du crane s'appelle le cercle artériel de la base, très important dans les accidents vasculaires. On a ensuite 3 artères capitale qui sont les artères cérébelleuses. L'artère cérébelleuse postéro inférieure nait de l'a. vertebral et va vascularisé la face inférieure de l'hémisphère

cérébelleux. L'artère cérébelleuse antéro inférieure naît de l'a basilaire qui va passer au niveau du flocculus et qui va vasculariser la face antérieure du cervelet. Elle va donner l'a labyrinthique qui vascularise l'oreille.

Schéma de la vascularisation

