Mardi 2 novembre 2010
9h30-10h30
Cours d'Hépato-Gastro-Entérologie

Mandel Franck/Mickaël Tordjman

SYNDROME OCCLUSIF

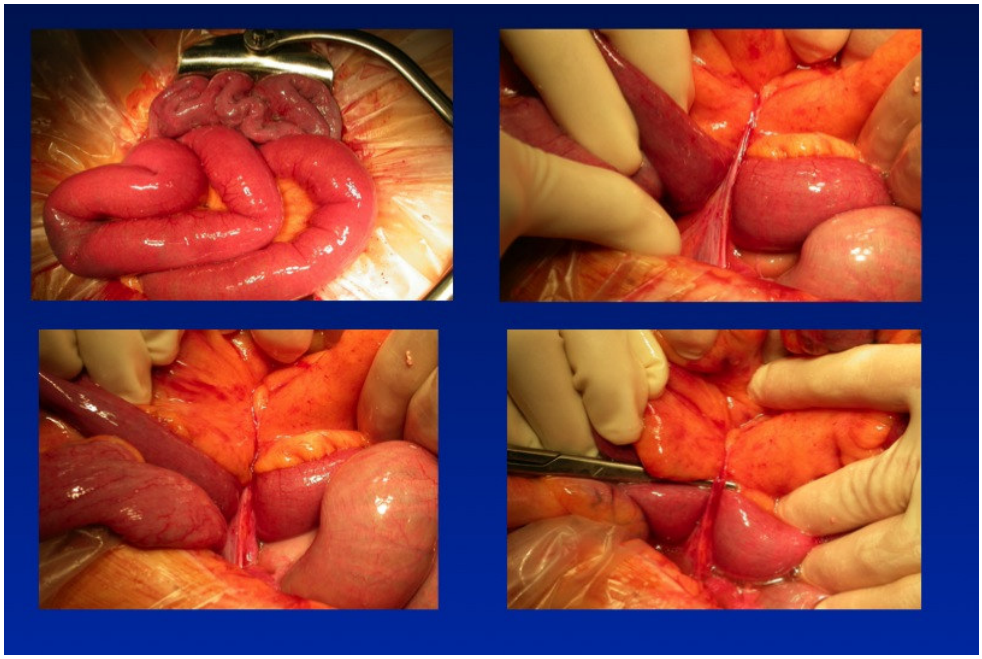

Syndrome occlusif :

C'est un diagnostic clinique :

→ **arrêt des gaz**

→ +/- selles +/- vomissement : **pas d'arrêt des matières**

C'est l'arrêt des gaz et non celui des matières qui définit le syndrome occlusif.
Isolé, un arrêt des matières ne signe jamais un syndrome occlusif.

Toujours deux éléments à rechercher et à définir impérativement en cas de syndrome occlusif :

- **la localisation** : grêle/colon.
- **le mécanisme** : obstruction/ strangulation

- L'**obstruction** est un mécanisme **progressif**, c'est un « bouchon » qui se forme progressivement : la douleur est donc d'apparition progressive et évolue par crises si bien que typiquement, le patient ne sait plus quand est-ce qu'elles ont commencé. Ce mécanisme d'occlusion est celui des étiologies plutôt chroniques type **cancer colo-rectale** ; il s'accompagne de **vomissements retardés.**

- La **strangulation** est un mécanisme **aigu**, elle constitue littéralement un « étranglement » du viscère (par **hernie**, volvulus, **bride**) à l'origine d'une douleur vive et constante dont le patient est capable de donner l'horaire exact de début. La douleur s'accompagne de **vomissements précoces** car le mécanisme étant aigu, les structures en amont de l'occlusion n'ont pas le temps de se dilater.

Cas clinique 1:

- femme de 30 ans, douleurs **périombilicales** depuis 3 jours
- selles ce matin
- nausées + vomissements.

Interrogatoire de l'urgentiste :

- pas de selles depuis ce matin ; **pas de gaz depuis 24h**
- douleur d'apparition **brutale** avec des nausées et des vomissements **précoces** depuis 24h
- douleur à type de spasme
- antécédent d'appendicectomie

Est-ce bien un syndrome occlusif ? Oui car :

- pas de gaz depuis 24h
- selles ce matin : donc pas d'arrêt des matières.
- Douleur périombilicale d'apparition brutale (à type de spasme): donc mécanisme aigu de syndrome occlusif (orientation vers un diagnostic d'occlusion par strangulation)
- Antécédent de chirurgie abdominale.

A l'examen clinique :

- pas de fièvre
- sensibilité abdominale mais pas de défense
- météorisme abdominal ombilical = ventre gonflé, tendu (localement)
- silence auscultatoire au stéthoscope

→ On sait que l'on est bien devant un syndrome occlusif car il y a arrêt des gaz depuis 24h.
→ On sait également que la douleur étant d'apparition brutale, le mécanisme d'occlusion est aiguë, ce qui nous oriente tout de suite vers un diagnostic de syndrome occlusif par strangulation (l'obstruction étant un mécanisme chronique d'occlusion)

Reste donc à déterminer, le lieu de cette occlusion à savoir le grêle ou le colon.
→ 2 choses peuvent nous orienter sur la localisation de l'occlusion :

- nausées, vomissement **précoces** : donc occlusion haute, au niveau du grêle.
- Sensibilité abdominale **péri ombilicale, siège de l'intestin grêle.**

Donc rien qu'avec l'examen clinique réalisé :

- **on sait que l'on est face à un syndrome occlusif**
- **probablement du grêle**
- **probablement par strangulation**

Les principales étiologies d'un syndrome occlusif du grêle par strangulation sont :

- **les hernies étranglées**
- **les occlusions su brides**

Dans les hernies étranglées, il faut inclure les « éventrations étranglées » qui sont des hernies par faiblesse de la paroi abdominale dues à une intervention chirurgicale ; ces éventrations étranglées seront ainsi localisées sous une cicatrice abdominale.

Quelles données manquent alors à l'examen clinique pour cette observation ?

- **cicatrices abdominales** : à la recherche d'une éventration étranglée (si la cicatrice est conséquente) ; peut également orienter le clinicien vers une occlusion sur bride.
- **orifices herniaires** : inspection capitale à la recherche d'une hernie étranglée
- **toucher pelvien :** à la recherche du « cri du Douglas » présent lors des épanchements péritonéaux sceptiques.

Donc, trois éléments extrêmement importants à vérifier dans ce contexte clinique : cicatrices abdominales, orifices herniaire, toucher pelvien.
Cela prend une seconde et peut épargner au clinicien des heures d'errements diagnostics.

Après la clinique qui, bien réalisée, nous oriente vers une piste digne de confiance, on va réaliser des examens complémentaires afin de confirmer le diagnostic et de préciser encore plus certains point à savoir : le lieu de l'occlusion et son mécanisme.

Rappel: *Les deux choses importantes à déterminer lors d'un syndrome occlusif sont le lieux (colon/grêle) et le mécanisme (obstruction/ strangulation).*
Examen complémentaire: ASP (abdomen sans préparation) debout et couché

- Observation de niveaux hydro-aériques que l'on ne verra que sur un ASP **debout** (le niveau hydro-aérique est alors perpendiculaire aux rayons ; il apparaîtra donc sur le cliché).
- L' ASP couché, lui, permet de mieux observer les structures occluses : on voit nettement les structures distendues en amont de l'occlusion.

ASP debout ➔ confirme le diagnostic de syndrome occlusif
ASP couché ➔ définit la localisation exacte de l'occlusion.

L' ASP en plus de confirmer le diagnostic et de préciser la localisation de l'occlusion, permet également d'en préciser le mécanisme : en effet, la distension dans un mécanisme chronique est beaucoup plus importante et évoluée que celle observée dans un mécanisme aigu.

Classiquement, en cas de syndrome occlusif du grêle on observe sur l'ASP :

→ **debout** : - des **niveaux hydro-aériques centraux**
- **plus larges que hauts** *(grêle = organe fin replié sur lui même ne pouvant se distendre en hauteur)*

→**couché** : - une **distension centrale** laissant apparaître
- les **valvules conniventes** propres à l'intestin grêle *(=structures fines avec des traits blancs qui vont de bord à bord*

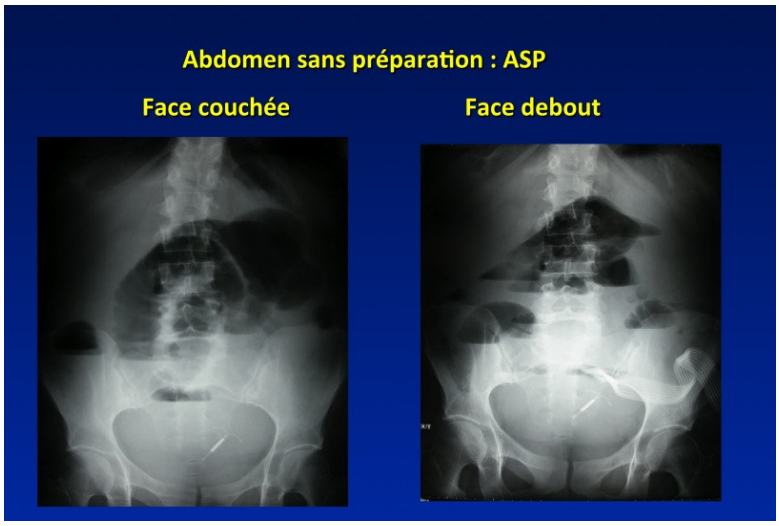

Ici, la patiente présente les signes cliniques d'un syndrome occlusif aigu donc par strangulation (douleur abdominale brutale, arrêt brutal des gaz). L' ASP permet donc confirmer le diagnostic et de préciser le lieu de l'occlusion, à savoir l'intestin grêle (comme le suggéraient les douleurs péri-ombilicales et les vomissements précoces).

Les orifices herniaires sont libres : donc pas d'occlusion sur une hernie étranglée.
Compte tenu de ses antécédents de chirurgie abdominale (appendicite), la patiente a donc fait une occlusion sur bride de l'intestin grêle.

Important…

- Risque de **nécrose ischémique** en cas d'occlusion aiguë du grêle donc « aucun examen complémentaire ne doit retarder le traitement ». Mais en pratique, si l'on a un accès rapide, on peut réaliser un **scanner abdomino-pelvien** (le plus souvent non injecté et sans opacification) afin retrouver l'étiologie exacte de l'occlusion et son mécanisme.

- On ne retrouvera jamais une bride sur un scanner mais ce qui nous intéresse c'est la **jonction grêle plat/grêle dilaté**, lieu de l'occlusion, qui nous permettra d'identifier le segment responsable (iléon, jéjunum). On recherchera également des signes de gravités c'est à dire des signes d'ischémies aigues du grêle (**pas de rehaussement de la paroi** car il n'y a plus de sang qui arrive, **aéroportie**=air dans système porte, **pneumopéritoine**).

…Mais pour l'internat, retenir qu'en cas d'occlusion aiguë du grêle, « aucun examen complémentaire ne doit retarder le traitement ».

En résumé, si occlusion aiguë :
- on recherche le lieu (grêle, colon)
- on recherche le mécanisme (strangulation, obstruction)
- on fait un ASP debout (pour confirmer le diagnostic) et couché (pour préciser la localisation)
- si c'est du grêle aigue (strangulation), « aucun examen complémentaire ne doit retarder le traitement » : prise en charge chirurgicale.

Etiologies du syndrome occlusif du grêle :

Occlusions mécaniques : par **obstruction** (cas extrêmement rares)
- **causes pariétales** : tumeurs du grêle ; GIST (tumeur du tissu de soutien) ; hématome de la paroi ; **maladie de Crohn → sténose inflammatoire** (occlusion du grêle par obstruction la plus fréquente) ;
- **causes endoluminales :** calcul biliaire (iléus biliaire) – corps étrangers
- **causes extraluminales** : **carcinose péritonéale –** lymphome

Remarques :

- *Une des principales causes de chirurgie abdominale sont les cancers : ainsi, un patient opéré d'un cancer abdominal peut tout aussi bien faire une occlusion sur bride qu'une occlusion par carcinose péritonéale. Donc en pratique, le diagnostic est difficile entre occlusion sur bride et carcinose péritonéale : grande utilité du scanner dans ce cas précis.*

- *L'obstruction du grêle par un calcul biliaire ne se voit que dans une étiologie précise : l'iléus biliaire. Lors d'une cholécystite importante, un gros calcul se forme, il y a donc une importante réaction inflammatoire des tissus environnant, dont le duodénum. Il se créer alors une fistule entre la vésicule biliaire et un segment du duodénum : le calcul (dont le diamètre peut alors avoisiner celui de la vésicule biliaire) se déverse dans le duodénum qui peut alors aisément se retrouver obstrué.*

Occlusions mécaniques : par **strangulation** (99,9% des occlusions du grêle)

- **brides** et adhérences post chirurgie : ATCD de chirurgie abdominales +++ *(environ 10% des patients opérés en chirurgie viscérale font une occlusion sur bride, c'est énorme)*
- **hernies étranglées** : inguinale – crurale (femme+++) – ombilicale
- invagination intestinale aiguë : se voit surtout chez l'enfant de 2 mois à 2ans (cause idiopathique – adénovirus) ; très rare chez l'adulte (cause organique)

Occlusion fonctionnelles : **iléus**

3 situations à retenir (même si on ne connaît pas trop les mécanismes et que la prise en charge reste incertaine) car on y retrouve effectivement un arrêt du transit et un météorisme abdominal :

- **iléus réflexe post opératoire**: c'est constant ; après agression chirurgicale, le grêle se met en « grève » pendant 3 à 8 jours (et donc il gonfle)
- iléus fonctionnel : agression abdominale (abcès, appendicite, sigmoïdite, cholécystite, pancréatite, hémopéritoine)
- iléus médicale : hyperparathyroïdie, hypothyroïdie (extrêmement rares)

Traitement :

- **médical :** aspirer le contenu digestif via sonde nasogastrique ++

Cela soulage le malade et arrête les vomissements;
Règle souvent le problème surtout si occlusion du grêle sur bride car lorsque l'on vide l'anse bloquée, le plus souvent, le grêle se débloque tout seul.

- **chirurgie en urgence en cas de hernie étranglée (ou si signes de gravité)**

Pour l'internat, retenir qu'en cas d'occlusion par strangulation du grêle (donc par hernie étranglée comme par bride) il faut envoyer le patient au bloc.

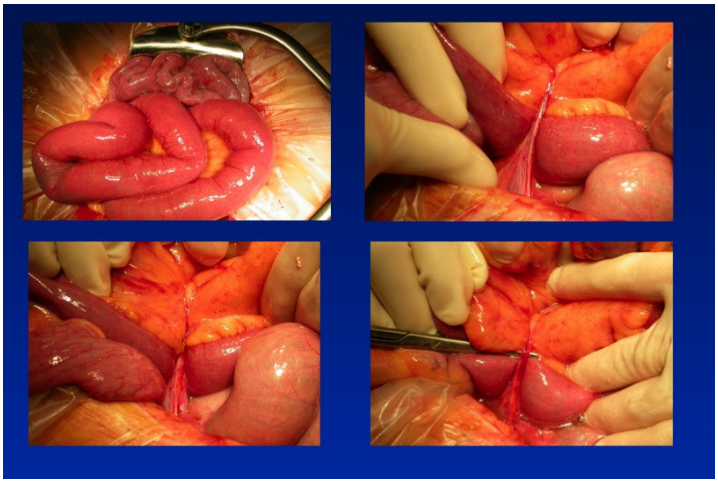

Occlusion du grêle sur bride

Cas clinique 2:

- Femme de 60 ans, consulte en urgence pour des douleurs abdominales de début progressif à type de coliques.
- Présente depuis 2 mois une difficulté pour aller à la selle; signale un épisode de rectorragies il y a 15 jours
- L'état général est conservé
- Pas de selles depuis 48h ; nausées mais pas de vomissements
- PAS DE GAZ depuis 24h

A l'examen clinique :
- Météorisme abdominal (non localisé)
- sensibilité abdominale mais pas de défense
- Orifices herniaires libres
- Au toucher rectale : selles molles ; pas de sang.

Bilan biologique :
- Hb : 8,8 g/dl
- Na+ : 135mmol/L K+ :3,5 mmol/L

A noter : l'Hb à 8,8g/dl associée à la rectorragie dans ce contexte de syndrome occlusif, nous oriente tout de suite vers un cancer colorectale mais ne brûlons pas les étapes et commençons par analyser la clinique car le syndrome occlusif est un diagnostic CLINIQUE.

Syndrome occlusif car :
- Nausées ; arrêt des gaz +++ (et des selles)
- météorisme abdominal
- sensibilité abdominale

Mécanisme : par obstruction car
- douleurs abdominales de début progressif
- difficulté à aller à la selle depuis 2 mois

Localisation : on ne peut pas savoir juste avec l'examen clinique ; mais la rectorragie peut nous orienter vers un syndrome occlusif du colon.
Nécessité de réaliser un ASP pour confirmer.

Sur l'ASP debout :
- niveaux hydro-aériques **périphériques**
- **plus hauts que larges** ce qui nous oriente déjà vers du colon

Sur l'ASP couché :
- **haustrations coliques** (replis muqueux propres au colon) = traits blancs qui ne se rejoignent pas de bord à bord
- distention énorme en amont de l'occlusion (aspect de « gros boudin noir »)

→Donc l'occlusion observée est bien colique.

L'examen clinique+ASP permet ainsi de poser un diagnostic de certitude : syndrome occlusif par obstruction du colon.

Quelles sont maintenant les différentes étiologies possibles ?
L'étiologie la plus fréquente est le cancer.

Attention :

- en cas d'occlusion du grêle, le mécanisme étant souvent la strangulation, *« aucun examen complémentaire ne doit retarder le diagnostic ».*
- de plus les étiologies sont souvent les mêmes : en effet dans 99% des cas on aura une occlusion sur bride ou une hernie étranglée; ce n'est pas le cas dans les syndromes occlusifs du colon où les étiologies sont plus complexes.

Dans le cas d'un syndrome occlusif du colon il est donc nécessaire de réaliser un examen complémentaire : une opacification digestive basse (par scanner ou sur un cliché classique) afin de rechercher l'étiologie exacte.

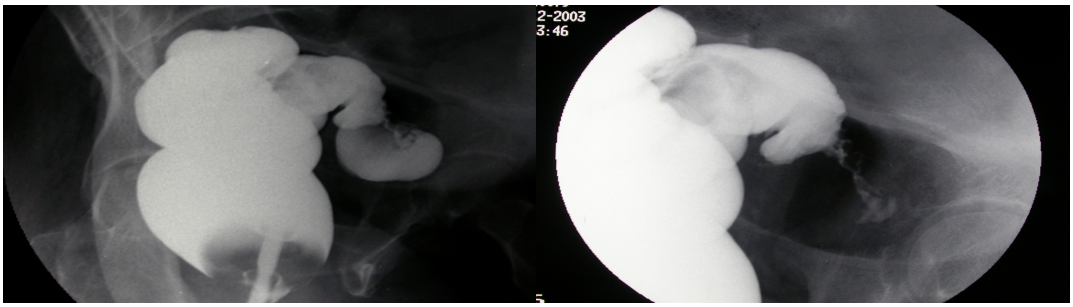

Image lacunaire excentrée (« trognon de pomme)

→ ***« Trognon de pommes » = trait blanc = produit de contraste qui passe à peine car colon obstrué.***

Chez cette patiente on trouve un syndrome occlusif par obstruction du colon sur un cancer (comme c'est le plus souvent le cas).

Etiologies du syndrome occlusif colique :

Occlusion mécanique : par obstruction

- cancer du colon et du rectum : étiologie LA plus fréquente
- diverticulose du sigmoïde
- fécalome
- corps étranger

<u>Occlusion mécanique</u> : par strangulation (beaucoup plus rare)

- **volvulus du sigmoïde** : le plus fréquent des mécanismes de strangulation du côlon ; généralement chez les sujet âgés ;

→ **risque de nécrose du sigmoïde +++**

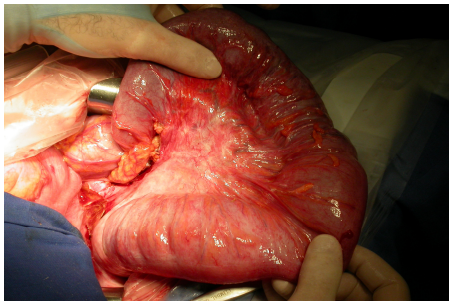

→ même tableau clinique que syndrome occlusif du grêle par strangulation mais distension beaucoup plus importante en **« U inversé »** sur l'ASP

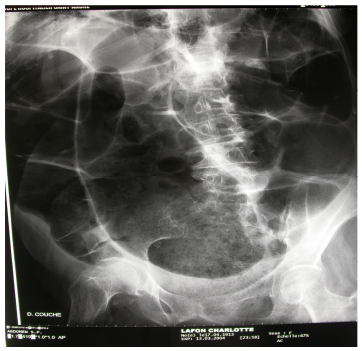

→ à l'opacification intestinale basse : classique **« bec d'oiseau »** (pas d'aspect émietté en « trognon de pomme » que l'on voit dans le cancer)

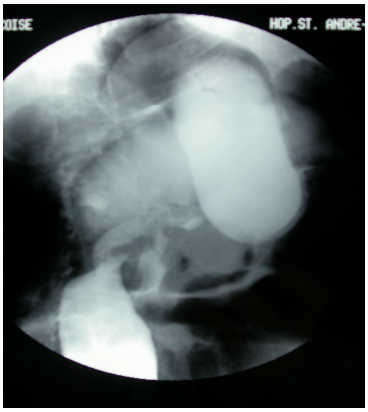

- volvulus du caecum (rare)

Sigmoïde et caecum sont les deux structures du colon qui sont les plus « laxes » car elles n'ont pas d'attache et peuvent donc se tordre sur elles même.

<u>Occlusions fonctionnelles : (non traitées)</u>

- syndrome d'Ogilvie = pseudo occlusion colique : dilatation colique (colectasie) sans obstacle, sur un colon sain

- causes post opératoires – médicales – idiopathiques

<u>Cas clinique test :</u>

Un patient présente une symptomatologie d'occlusion
On vous rend le scanner suivant : quel est le diagnostic ?

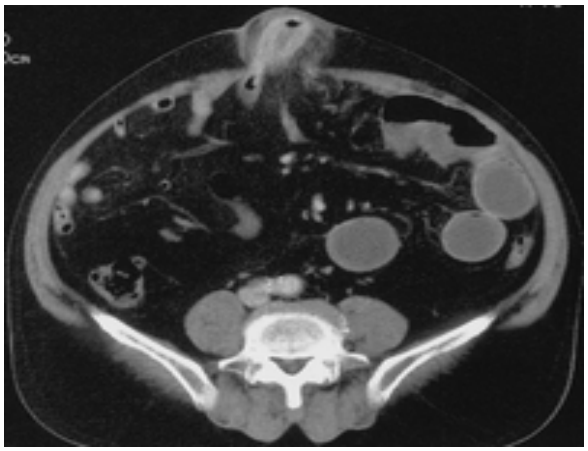

Le diagnostic attendu est celui de « hernie ombilicale » : on voit nettement la sortie d'une partie de l'intestin au centre de l'abdomen.

Hernie étranglée

- Tuméfaction (inguinale, crurale, ombilicale)
  - douloureuse +/- inflammatoire
  - non réductible
  - non impulsive à la toux
- Pas d'examen complémentaire (diagnostique clinique++)
- indication chirurgicale en urgence:
  cure de hernie sans prothèse +/- résection digestive

Tableau bilan :

Syndrome occlusif du grêle	**Syndrome occlusif colique**
Strangulation (+++): douleur++, début brutal, vomissement précoce - **occlusion sur bride :** ATCD chir. abdo ++ - **hernie inguinale étranglée** - **invagination intestinales aigue** (enfant: 2mois à 2 ans) **→ « aucun examen complémentaire ne doit retarder le traitement » ; prise en charge chirurgicale.**	***Strangulation :*** douleur ++, début brutale - **volvulus du sigmoïde ++ →opacification intestinale basse :** arrêt du produit de contraste en **« bec d'oiseau »** - **volvulus de caecum** (rare)
Obstruction (rare): **douleur moindre de début progressif** - **tumeur du grêle** - **corps étranger : bézoard (+)** - **carcinose péritonéale (++)** **→utilité du scanner : carcinose péritonéale vs. occlusion sur bride (chez patient ayant antécédent de chir. abdo pour cancer)**	***Obstruction (+++) :*** début progressif, douleur moindre - **cancer colo-rectal en occlusion (++) :** *anémie microcytaire, TR++, AEG* **→opacification basse : « trognon de pomme »** - **occlusion sur sténose sigmoïdienne** : ATCD de diverticulites ++
Fonctionelle = iléus : **→ iléus post opératoire**	***Fonctionelle (rare):*** **→syndrome d'oigilvie**

Diapos capitales qui se passent de commentaires

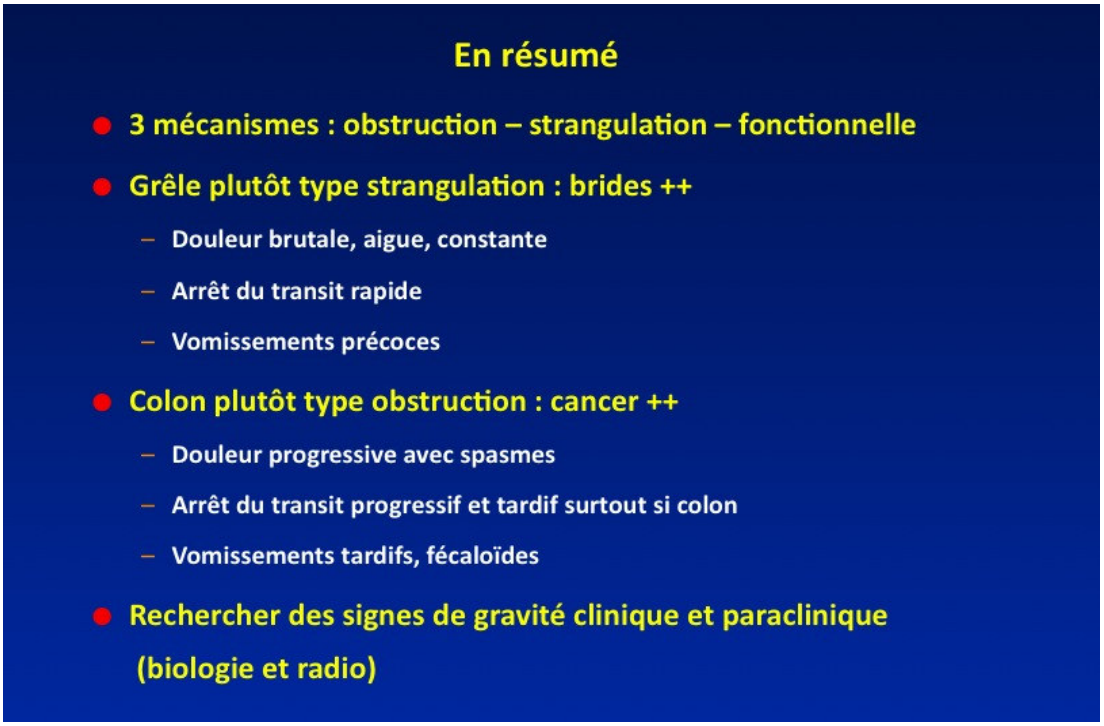

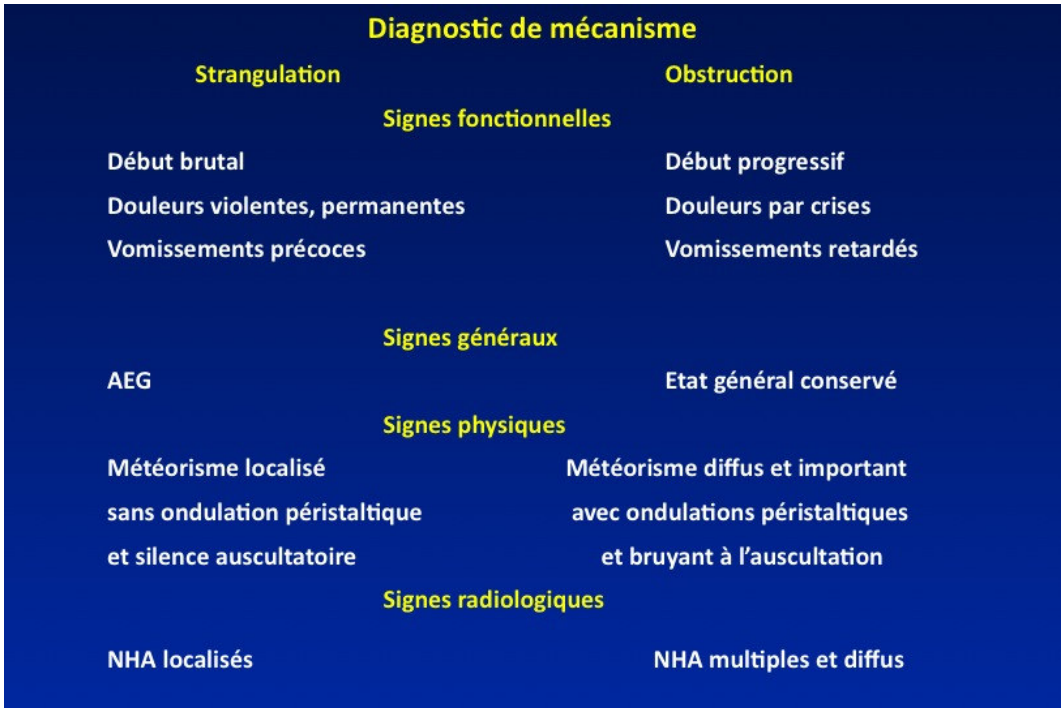

Je dédicace cette ronéo de ma propre main gauche à:

- **Mickaël Tordjman** d'abord parce que c'est une personne exceptionnelle : j' ai beau le voir boire comme un trou depuis maintenant 1 an et demi, jamais au grand jamais je ne l'ai vu arpenter l'hésitante marche instable de l'homme bourré. C'est absolument déconcertant, Mickaël avec 2g dans le sang est SOBRE. Il pourrait résoudre des énoncés de stat' les doigts dans le nez et le nez dans l'alcool. Avec son cerveau de pseudo géni, les récepteurs n'étaient probablement pas fournis…

- **Arié «Pancake» Perez** néo-p2 qui, peut être, aura terminé son cours de gynéco le jour où il lira ces quelques mots qui lui sont dédiés. Depuis que mon ami Perez a fait son entrée dans l'élite P2, c'est un autre homme. D'abord Arié boit plus que modérément aux anniversaires, ensuite Arié GLANDE. Mais attention, là, je parle de la glande élevée au rang d'art : si vous l'avez déjà aperçu à la b.u une guitare sur le dos, c'est que ce troubadour des temps modernes, récolte les fiches de la fraction féminine de sa promo en échange de quelques morceaux envoutants qu'il joue de tout son talent…

- **Laura Derman**, stagiaire M1 le jour, étudiante en D1 la nuit. Car, au même titre que MT qui selon ses dires serait capable de taper en 30 min une ronéo d'une heure quinze, Laura Derman peut trifouiller à sa guise le temps. Comment expliquer sinon, que malgré son insatiable cumul des mandats, Laura ait déjà fiché les 3 premières ronéos ? Et que par dessus le marché, elle ait eu l'INDECENCE de mettre en ligne son tableau tout violet, tout beau de bactério? Laura je t'aime bien, mais à la longue, autant de talent ça devient gênant…

- **Alexandre Chamouni** : parce que j'espère très fort qu'en lisant cette dédicace tu t'exclames en plein milieu de la b.u « Hey mais je suis PILE QUATRE dans la ronéo de Franck».

- **Raphaël Derman**, « Zozo!» ou « Dermich' » pour les intimes de ses baskets Nike, dont l'assortiment téméraire et avant-gardiste des couleurs font de celles-ci un outil d'une esthétique rare en matière de prévention routière…

- **Clara chelli** avec un « i » ; moi je dis peu importe le photographe, c'est l'appareil qui compte. Et ton appareil photo capture les meilleurs instants de nos vacances, de nos soirées, comme lors de ta récente fête d'anniversaire surprise. Et puisque tu abordes le sujet, encore tous mes vœux de bonheuR pour cette année comme disait un grand et sombre inconnu à une de ses anciennes amies …

- Et puisque que l'on parle du loup, **Jessica Beaziz**, ton tour arrive. Alors pour toi je vais faire simple. Maintenant, je suis persuadé que tu « sais lire » et toi que je suis le « pire » mec, alors ne tournons pas autour du pot et visons juste! Voilà, je me lance pour un ami qui n'ose pas te demander cela directement : je t'offre tous les films de ZAC EFRON + tous les bouquins GOSSIP GIRL si tu acceptes de voir KABOOM avec le grand et sombre inconnu que je mentionnais précédemment.
  Je traduis : ZAC EFRON + GOSSIP GIRL = MT + KABOOM

- **Marine Sarfati** parce qu'elle a failli assisté à la naissance de mes nièces, qu'elle a le don pour placer dans ses textos les titres des films de Woody Allen même au prix de jeux de mots inventifs tel que l'improbable « zeliction » et que c'est une de ces rares filles en médecine à encore avoir un véritable goût pour la culture avec un grand « C ».

- **Flora Souied,** dont la passion pour l'œuvre de Picasso n'a d'égal que cette irrésistible envie qui monte en elle après avoir descendu quelques verres de vodka-nestea, irrésistible envie disais-je, de littéralement « visiter » sa valise. Et bien sur parce que « c'est une femme impatiente, nerveuse et impulsive à toujours traiter avec respect et considération » avec qui je compte sérieusement relancer la mode du « PONCHO !!! ».

- **Lionel Lerman,** chef du service P1 au Centre Epsilon où il a déjà épargné le redoublement à plus d'un primant...
- **Jeremy Msika** parce qu'il va achever le BDE avec son site Weebly D1.

- **Laura Malka** qui défie les lois de la physique en réalisant, en amphi, l'exploit de tomber assise.
- **Leslie Ichbiah** *(eenie)*, **Elena Dahan** *(mini*) et **Manu Kup'** *(manimo)*

- **Benjamin Crichi** car pour lui, la médecine est un art, et les étudiants en médecine, des artistes…
- **Benjamin Dahan** parce que je ne validerais probablement pas l'anglais, trop occupé, par sa faute, à jouer au ninja.

- **Sarah Barbut** qui doit moins ressentir le besoin de se cultiver depuis « Des Hommes et de Dieux », qui ne retournera plus jamais à New-York de peur qu'on lui refasse le « coup du passeport », et parce que la listeria est un « saprophyte » de l'environnement.

- **Jessica Levy** parce qu'elle a visité l'Amazonie en Floride.
- **Sophie Laschkar** qui a PRESQUE trouvé les 7 différences

- **Yohan Vindiolet** qui n'aura AUCUN rattrapage cette année.
- **Rkikou** qui va amener le FCB au plus haut niveau et dont le Kik devrait être Rkik ou plutôt HAkik (pour paraphraser Mme Ott).

- **Martin Serror,** chez qui je salue le fervent défenseur de la langue de Molière « dont l'orthaugrafe et la gra-mère son raigulièrement bafouer, voire piétiner sans vergogne » dans les ronéos. Je le sais également fin connaisseur du bon Woody Allen et lui dédie donc cet allenisme de premier choix: « Ce n'est pas que j'ai peur de mourir, mais j'aimerais juste ne pas être là quand ça arrivera »
- **Michaël Sebban** pour ses dessins inspirés en cco, anéantis sans une once de culpabilité par Jessica au moyen de gros feutres rouge et bleu.
- JONATHAN **Mezrahi,** dont le prénom vient de me revenir en mémoire.

Le mot de la fin est à Splendini: « I was born in the Hebrew persuasion, but when I got older, I converted to narcissism» (Scoop, de Woody Allen)