11/12/12 10h30 11h30
Pr Lebtahi
RT : Chloé Achouche
RL : Issam Belkhatir

MEDECINE NUCLEAIRE EN UROLOGIE ET NEPHROLOGIE

Plan :

I. PRINCIPE

II. IMAGERIE GAMMA CAMERA

A. Scintigraphie Rénale : 2 types d'examens

B. Scintigraphie Osseuse

III. IMAGERIE CAMERA TEP

A. TEP 18FDG

B. TEP 18FCholine

C. TEP 18Na (pas de diapo sur celui-ci)

IV. THERAPIE

Petite dédicace à la meilleure des meilleures qui se reconnaitra !!

I. PRINCIPE

On utilise des traceurs radioactifs pour faire de l'imagerie.
Soit le radioélément est seul : 99mTechnétium, 123Iode, 111Indium ; soit il est couplé à une molécule vectrice choisie pour son tropisme pour un organe.

Pour ce qui est de l'imagerie diagnostique, la quantité de radioactivité est très faible (faible activité) donc non dangereuse pour les patients et les praticiens, mais pour les thérapies la quantité radioactive est plus élevée (forte activité)

Les deux types d'imagerie sont :

- L'imagerie GAMMA CAMERA : tomographie d'émission monophotonique (TEMP), on utilise des radiopharmaceutiques émetteurs de rayonnement gamma. Existe depuis longtemps est aussi appelée imagerie conventionnelle. Elles existent depuis longtemps

- L'imagerie de CAMERA TEP : tomographie d'émission de positons (TEP), on utilise ici des radiopharmaceutiques émetteurs de positons.

II. IMAGERIE GAMMA CAMERA

C'est une technique d'imagerie fonctionnelle et métabolique. On utilise un système hybride qui couple un TEMP à un TDM, on obtient alors une imagerie couplée morphologique et fonctionnelle (appelée SPECT en anglais).
Pour réaliser cet examen il faut donc injecter un radiopharmaceutique « émetteur de rayonnement Gamma »

Gamma Camera

Préparation radio pharmaceutique

En urologie néphrologie, pour les examens de scintigraphie réalisés sur des gamma cameras, il y a 2 types d'examens différents :

- La scintigraphie rénale qui a pour cible surtout l'exploration des reins
- La scintigraphie osseuse qui a pour cible le squelette

A. La scintigraphie rénale : 2 sortes d'examens

1. La scintigraphie au DMSA

Le DMSA est un traceur spécifique des tubules et qui s'accumule pendant plusieurs heures au niveau du cortex, on peut alors analyser la fonctionnalité de ce cortex et voir s'il y a des lésions corticales.

Les indications pour ce type d'imagerie sont :

- la recherche de pyélonéphrite
- la recherche ou la confirmation d'un infarctus rénal
- la recherche de contusions rénales
- Rechercher si la fonction du rein est altérée dans certaines pathologies

La scintigraphie au DMSA (acide dimercaptosuccinique) consiste à faire une injection IV du traceur, le 99mTc-DMSA puis on réalise une imagerie planaire entre 2h et 6h après l'injection.
On doit faire une image face postérieure ; 2 images obliques postérieures ; parfois on fait une image face antérieure surtout en cas de rein pelvien.
Les tomographies sont de plus en plus recommandées et réalisées ; cela permet d'obtenir une imagerie en coupe du rein et d'analyser plus finement la répartition du produit au niveau du rein.

Lors du traitement des images on dessine une zone d'intérêt (ROI) sur chaque rein ainsi qu'une zone de bruit de fond pour voir la quantité de produit fixé, ce qui nous permettra d'avoir la participation de chaque rein a la fonction rénale globale cad la fonction rénale relative de chaque rein.

<u>Les fonctions relatives :</u>

Les valeurs normales pour un rein sont de l'ordre de 45 à 55%
Il y a certains risques d'erreur :

- Hydronéphrose : surestimation du rein dilaté non vidé (rétention de produit) il faut alors injecter un diurétique ou attendre
- Rein pelvien : risque élevé de sous estimation, même par la méthode de la moyenne géométrique, à cause de l'atténuation des os pelviens

Pour connaître la fonction rénale séparée vraie, il faut une fonction relative grâce à une scintigraphie rénale (Mag 3 ou DMSA) et une clairance à l'EDTA, qui donne la fonction rénale globale.

Intérêt des obliques pour bien voir les pôles
Rein normal

OPG Vue post OPD

Rein pathologique

Vue post

D

64% 36%

Contre indication :

- Absolue : grossesse !!
- Relative : Allaitement et dosimétrie favorable

Conclusion : C'est une méthode robuste et précise pour la détection des lésions corticales et la détermination de la fonction rénale relative.
Elle est indiquée pour le diagnostic de pyélonéphrite aigue et la détection des séquelles post pyélonéphrite.

2. Le nephrogramme isotopique

C'est une imagerie dynamique qui nécessite un autre traceur et cela nous permet d'analyser la captation et l'excrétion urinaire du produit de contraste sous forme d'une courbe qui reflètera alors la fonction normale ou non du rein.

Les indications sont :

- les néphropathies obstructives
- méga uretère
- fonction séparée de chacun des reins
- HTA d'origine réno-vasculaire (pas tjs utilisé)

Préparation :

Le patient doit être bien hydraté (7 à 10 mL/kg), il doit boire juste avant l'examen.
On réalise les images sous camera dès 20min après l'injection ou 40 min si test au lasilix
On peut refaire un éventuel cliché post mictionnel tardif (si la vessie est mal vidée, s'il n'y a pas eu de lasilix).

Les radiopharmaceutiques :

- Tc99m-DPTA : Il est le plus ancien et est peu utilisé en Europe mais reste utilisé dans le monde. Il est peu cher, on le prépare à température ambiante. C'est traceur un de la filtration glomérulaire avec un coefficient d'extraction relativement faible d'environ 20%. Si il y a des patients en insuffisance rénale il peut y avoir des images altérées.

- Tc99m-Mag3 : C'est LE traceur recommandé en pédiatrie mais il est aussi utilisé pour les adultes. Il est plus cher mais il a un coefficient d'extraction beaucoup plus élevé (50-80%). De ce fait, on obtient un meilleur contraste des images (surtout quand la fonction rénale est faible) et on peut donc faire des injections de plus faible activité. La préparation nécessite un chauffage à ébullition de 10 min et sa durée d'utilisation est de 4h. Le Tc99m-Mag3 est excrété par le tubule.

- 99mTc-NéphroMag : Il existe depuis 3 4 ans et a les mêmes caractéristiques que le Mag3 ainsi que son prix mais il se prépare à température ambiante et il a une durée d'utilisation de 6h

Pour ces 3 radiopharmaceutiques on fait donc une injection IV chez un patient bien hydraté On fait ensuite un élargissement des images au niveau rénal puis à la fin de l'analyse on fait des tracés sur des zones d'intérêt sur les reins incluant les pyélons et des zones de bruit de fond (zones sus et sous jacentes) et on arrive a obtenir des paramètres de la fonction rénale qui sont : la fonction relative de chaque rein, le temps maximum de captation(pour voir si le fonctionnement rénal est correct) et l'activité résiduelle à 20min (pour voir si l'élimination s'est bien faite)

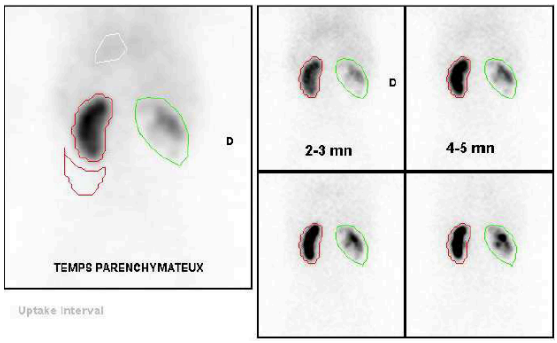

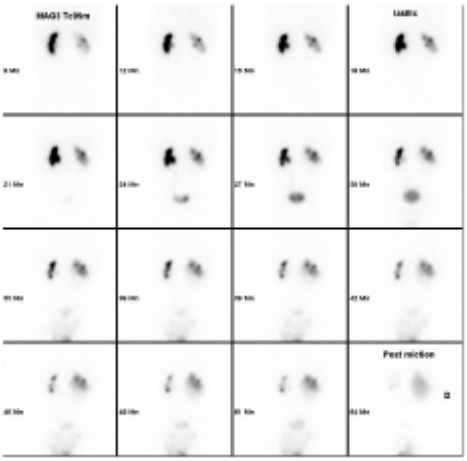

On voit bien que le rein droit est pathologique ici.

Dès que l'on a ces images là on peut avoir, en faisant une analyse visuelle :

- *La taille des reins, symétriques ou non*
- *Si il y a dilatation cavitaire*
- *L'aspect du cortex sur le temps parenchymateux*
- *Si le transit du traceur jusqu'au pyélon est rapide ou pas*
- *Le temps d'apparition du traceur dans l'urètre*
- *Si les uretères sont dilatés*
- *L'aspect de la vessie et la vidange vésicale*
- *S'il y a un reflux*

Cet examen permet d'obtenir des données robustes et fiables. Les valeurs normales des fonctions rénales relatives sont de 45 a 55% avec le Mag-3 ; c'est un critère important pour la chirurgie. Lorsqu'il y a une diminution de 5% en général on parle d'une diminution significative mais pour certaines équipes on en parle seulement a partir d'une diminution de 10%.

Les paramètres d'élimination du produit de contraste (pour voir si on a bien éliminé le produit) sont :

- Le T max : temps du maximum de captation
- L'activité résiduelle 20 min après Lasilix (N<50%)

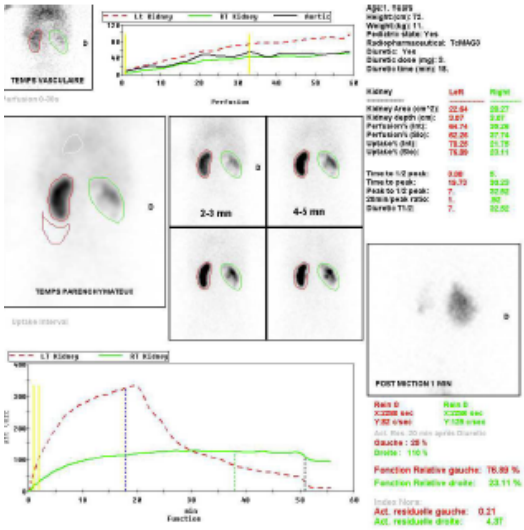

Grâce à cette imagerie dynamique on peut faire une synthèse des informations fonctionnelles sous forme de graphique.
Sur le graphique en bas a gauche, la courbe verte correspond au rein droit et la courbe rouge au rein gauche.
Sur la courbe rouge on voit qu'on a une captation qui est ralentie, un maximum de captation qui est assez long alors que normalement le Tmax est atteint avant 5min après injection
Le rein droit est aussi pathologique

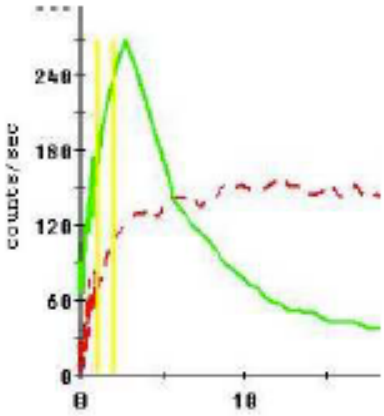

En vert le rein est normal ; il y a une bonne pente de captation, un maximum atteint en moins de 5 min et une élimination rapide(à T20mn on a un activité bien < à 50%)

Le rein en rouge est lui pathologique, il capte beaucoup plus lentement, il a une stase

La zone ciblée par les 2 cureurs jaunes est l'évaluation de la fonction rénale séparée. On la fait en regardant la captation de radioactivité dans chacun des reins entre la 2eme et la 5eme minute puis on calcule l'aire sous la courbe de chacun des 2 reins pour avoir la fonction rénale relative à chacun

<u>Test au Lasilix :</u>
Lorsqu'on voit que l'élimination du produit ne se fait pas correctement, on réalise un test au Lasilix. On injecte du Lasilix par voie IV à la 20eme minute (parfois plus tôt). Ce produit a une action vasodilatatrice immédiate et un effet diurétique maximal 15min après l'injection et cela va permettre d'obtenir les valeurs des fonctions rénales relatives.
Les posologies pour un adulte sont de 1mg/kg, sans dépasser 20mg (bizarre mais c'est bien ce que la prof dit et ce qu'il y a sur la diapo) et pour un enfant, de l'ordre de 0,5mg/kg.

<u>Acquisition post mictionnelle :</u>
On la réalise après verticalisation et miction pour diminuer l'hyperpression vésicale qui va gêner l'élimination du traceur qui est dans le bassinet ; et la position verticale va permettre, du fait de l'effet de la gravité, de faciliter l'élimination du traceur.
L'absence d'effet est une information importante : si on met debout le patient qu'il va vider sa vessie et que la captation est toujours aussi élevée c'est quelque chose qu'on doit savoir pour envisager des traitements.
Enfin, quantifier l'activité post mictionnel sur les clichés est important car il ne doit pas y avoir de résidus de traceur après la miction.

B. La scintigraphie osseuse.

Les indications de la scintigraphie osseuse sont :
- le bilan d'extension de certains cancers ; prostate, sein, poumon
- la recherche de métastases osseuses

Les contre-indications sont :

- Absolue : la grossesse
- Relative : l'allaitement
- Précautions : Il faut réaliser l'examen à distance d'une chimiothérapie et faire attention à la dosimétrie favorable (15mSv si TEMP/CT)

Pour réaliser cet examen le patient ne nécessite pas de préparation au préalable. On injecte par voie IV un traceur marqué au Technetium 99m à tropisme osseux : le 99mTc-HDP. Puis on fait une imagerie 2 à 3h après l'injection.

- ➢ S'il s'agit d'une distribution physiologique du traceur, on observe une répartition homogène de celui-ci au niveau du squelette avec quelques zones physiologiquement hyperfixantes (articulations sacro-iliaques, sternum)
- ➢ Si c'est une image anormale on observe des :
- Foyers hyperfixants qui représentent souvent des métastases osseuses
- Foyers hypofixants ; il existe quelques rares métastases qui sont hypofixantes (lésions lytiques pures)

Scintigraphie osseuse normale *Métastases disséminées* *Métastases vessie*

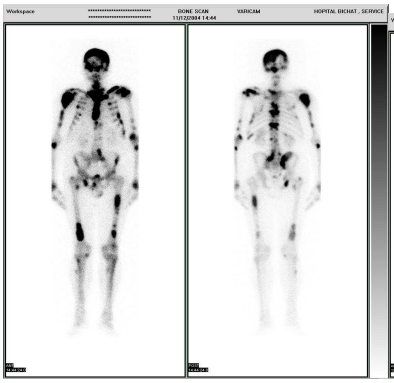

III. IMAGERIE CAMERA TEP

C'est aussi une technique d'imagerie fonctionnelle et métabolique. On utilise un système hybride qui couple un TEP à un TDM. On obtient comme pour l'imagerie Gamma caméra, une imagerie couplée morphologique et fonctionnelle (appelée PET Scan en anglais). Pour réaliser cet examen, il faut injecter un radiopharmaceutique « émetteur de positons »

Il y a différents traceurs TEP autorisés en France :

- 18 FDG ; pour le métabolisme glucidique
- 18 F Choline ; pour le métabolisme des acides gras
- 18FNA (Fluorure de sodium) récent, traceur osseux mais n'a pas encore remplacé la scinti osseuse

A. Imagerie TEP au 18 FDG

Le 18 FDG (18F-fluoro-2deoxyglucose) est un analogue du glucose marqué au 18 Fluor. C'est le premier traceur TEP utilisé en cancérologie. Il mesure l'activité métabolique glucidique au niveau des tumeurs.

Les indications pour ce traceur sont :

- Réalisation d'un bilan initial pré-thérapeutique ; soit pour une maladie localisée (lésion primitive unique) ; soit pour une maladie locorégionale (lésion primitive et atteinte ganglionnaire locorégionale) ; soit pour une maladie métastatique (bilan d'extension)
- Recherche de récidive
- Suivi thérapeutique

Les contre-indications sont :

- Absolue : la grossesse
- Relative : l'allaitement
- Précautions : Diabète équilibré

Il faut faire bien attention à la dosimétrie favorable (15 à 20 mSv si TEP/CT)

Réalisation de l'examen :

Le patient doit être à jeun depuis 6h mais avoir une hydratation correcte. Il faut contrôler sa glycémie et mettre le patient au repos et au chaud (afin d'éviter les fixations musculaires et de la graisse brune).
On injecte par voie IV 5 MBq/Kg de 18FDG puis on réalise les images 1heure après l'injection.

Distribution physiologique du traceur :

Cerveau
Glandes salivaires
Cœur
Foie
Elimination Urinaire
Elimination Digestive
Moelle Osseuse

Interprétation des images :

La fixation est anormale si elle est différente de la fixation physiologique. Une hyperfixation traduit un hyper métabolisme glucidique.
On fait une analyse semi-quantitative ; la valeur standardisée de la fixation SUV (standardised uptake value) qui correspond à la quantité de FDG rapportée à l'activité injectée et au poids du corps.
On peut avoir un foyer d'hyperfixation anormal unique ou des foyers anormaux multiples qui évoquent des métastases disséminées ; l'analyse de leur distribution permet d'éviter les faux positifs : graisse brune, élimination digestive ou urinaire…

En uronéphrologie le 18FDG TEP est utilisé pour :

- la cancérologie : recherche de tumeur primitive devant une élévation du taux de marqueur tumoral
- le bilan d'extension pré-thérapeutique d'un cancer avéré
- la détection des récidives
- l'évaluation sous traitement

Limites du TEP au 18FDG :

- Les faux positifs : infection, inflammation(tuberculose, sarcoidose), délai trop court après la radiothérapie
- Les faux négatifs : hyperglycémie, certains cancers (cancer bronchoalvéolaire, cancer prostate)
- Interaction médicamenteuse (délai trop court après la chimio)

B. Le 18 F-Choline

C'est un traceur du métabolisme lipidique et c'est un des composants essentiels des phospholipides de la membrane cellulaire. Les zones de distribution de la 18 F-Choline et du 18 FDG ne sont pas du tout les mêmes. On réalise de plus en plus d'examens au 18 F-Choline en particulier pour la recherche de récidive du cancer de prostate.

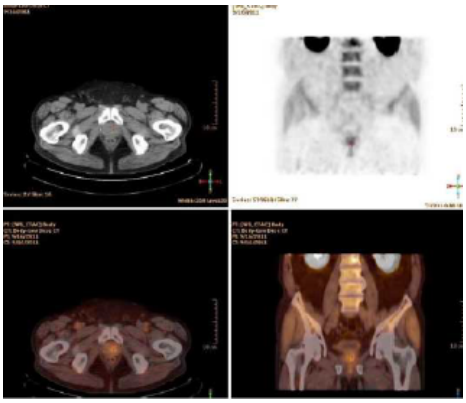

Récidive locale du cancer de la prostate

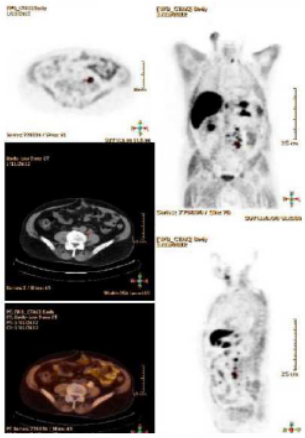

Métastases au niveau de la chaine ganglionnaire gauche à cause d'une récidive du cancer de la prostate

<u>Conclusion :</u>
On a des nouveaux traceurs TEP qui sont ceux de la prolifération cellulaire et de l'hypoxie tumorale.
La TEP prend une place de plus importante pour le traitement en radiothérapie conventionnelle des cancers car elle permet de centrer les champs d'irradiation des cancers selon les zones tumorale où la fixation du traceur est élevée.

IV. THERAPIE *(la prof est passée très vite sur cette partie)*

On utilise ces techniques en radiothérapie interne et cela a pour indication surtout les métastases osseuses (153SM-lexidronam (quadramet) ou chlorure de 89Sr (metastron) ou 223Ra (Alpharadin)).

<u>Principe :</u>
On cible des tumeurs en utilisant des radiopharmaceutiques de faible activité pour le diagnostic et l'imagerie.
On cible des tumeurs en utilisant des radiopharmaceutiques de forte activité pour la thérapie.

Les premières applications de la MN en thérapies sont réalisées grâce au métabolisme de l'Iode. Avec l'iode 131 on traite l'hyperthyroïdie et le cancer de la thyroïde.
Historique :

1913 : Concept de radiotraceur

1941 : Première utilisation clinique de l'iode radioactif (131I) pour le traitement de l'hyperthyroïdie

1946 : Développement de l'utilisation de l'iode 131 dans de traitement de l'hyperthyroïdie grâce au projet Manhattan

Actuellement, les radiopharmaceutiques utilisés ne sont pas nécessairement impliqués dans un processus métabolique sous jacent, on les utilise en fonction de leur biodistribution.
On préfère utiliser, à la place du terme radiothérapie métabolique, le terme de radiothérapie interne vectorisée.
Les premières applications ont été pour le cancer thyroïdien et on cible essentiellement les tumeurs avec un rapport activité tumorale/ activité tissus sains élevé. Le but de ces traitements est d'optimiser l'efficacité et de limiter la toxicité.
Les principales caractéristiques de cette radiothérapie interne sont

- une irradiation continue à bas débit de dose
- une irradiation bas débit décroissant : période effective
- une biodistribution hétérogène du radiopharmaceutique dans les tissus tumoraux
- une dosimétrie différente de la radiothérapie externe
- la dosimétrie est calculée selon des modèles validés avec formalisme du MIRD
- il n'y a pas de relation simple entre l'activité administrée et la dose délivrée
- elle nécessite une connaissance de la biodistribution au préalable
- elle est efficace car elle est sensible et a des capacités de réparation cellulaire
- MAIS les mécanismes sont peu connus ; action directe et indirecte (« Bystander effect » : effet de voisinages des cellules irradiées sur les cellules non irradiées)

Il y a un développement de marquage avec des radioéléments Beta- plus énergétiques qui ont un TEL (transfert d'énergie linéique) élevé donc une forte densité d'ionisation (ex : Yttriumn Rhenium 188, émetteurs alpha..)

Quelques exemples :

1. <u>89SR Chloride (Metastron)</u>

C'est un analogue du calcium, on s'en sert pour les métastases osseuses à la suite d'un cancer de prostate. On injecte par voie IV 150MBq ; cela va permettre d'avoir une réponse à la douleur dans 60 à 80% des cas.

2. <u>153 SM EDTMP (Quadramet)</u>

Il se fixe sur les cristaux d'hydroxyapatite, on s'en sert pour les métastases osseuses hyperfixantes en scintigraphie osseuse suite à tout type de cancer. On injecte par voie IV 3.7 MBq/Kg et on aura une réponse sur la douleur dans 60 à 80% des cas. Ce radioélément est émetteur Gamma en plus d'être émetteur Beta.

3. <u>223Ra (Alpharadin)</u>

C'est un mimétique du Ca, c'est un émetteur alpha qui a une période de 11 jours. Les émetteurs alpha sont beaucoup plus forts que les Beta. En France uniquement pour essais thérapeutiques. Il possède un effet antalgique.

<u>Conclusion :</u>

En ce qui concerne l'efficacité on peut peut-être démarrer le traitement plus précocement et peut avoir une meilleure survie et limiter la progression de la maladie en l'associant aux autres traitements en prenant en compte la dosimétrie et le fractionnement.