UE4 Uro-néphro
Mr Vacher
30/10/12 de 10h30 à 12h30

Ronéotypeuse: MEUNIER Félicia
Ronéolecteur: MAZARS Jérémy

Cours n°5 :
APPAREIL GENITAL MASCULIN

Plan

Morphologie externe :.....3
Morphologie interne :.....3
Contenu du cordon spermatique : 4
Vascularisation du testicule:.....6
Hile testiculaire : 6
Enveloppes du testicule:.....8
Trajet du conduit déférent :.....10
Canal inguinal :.....11
Le Périnée : 12
Descente du testicule et origine du canal péritonéo-vaginal: 14
Questions tombables sur les 3 cours d'anat:.....15

*Je vous ai mis en italique quelques explications ou rappels, anecdotes/remarques du prof ou personnelles (même des recherches…), en espérant que ça vous amusera (ou pas) ou qu'en tout cas ça ne soit pas trop monotone… ^^*
(par contre il est vrai qu'à propos des questions tombables, tout n'a pas été dit en cours, d'où les recherches)
Et parce que l'anat c'est génial (comme les patates oui), bonne lecture de cours ☺



Morphologie externe :

Le testicule est un organe génital essentiel qui se prolonge en avant par le cordon spermatique. Il fait 4,5 cm de long [*mais le prof a suggéré de vérifier ça de vous même dès ce soir... ;)*]. Il est **enveloppé d'une séreuse**: la **tunique vaginale** qui est un dérivé du péritoine.

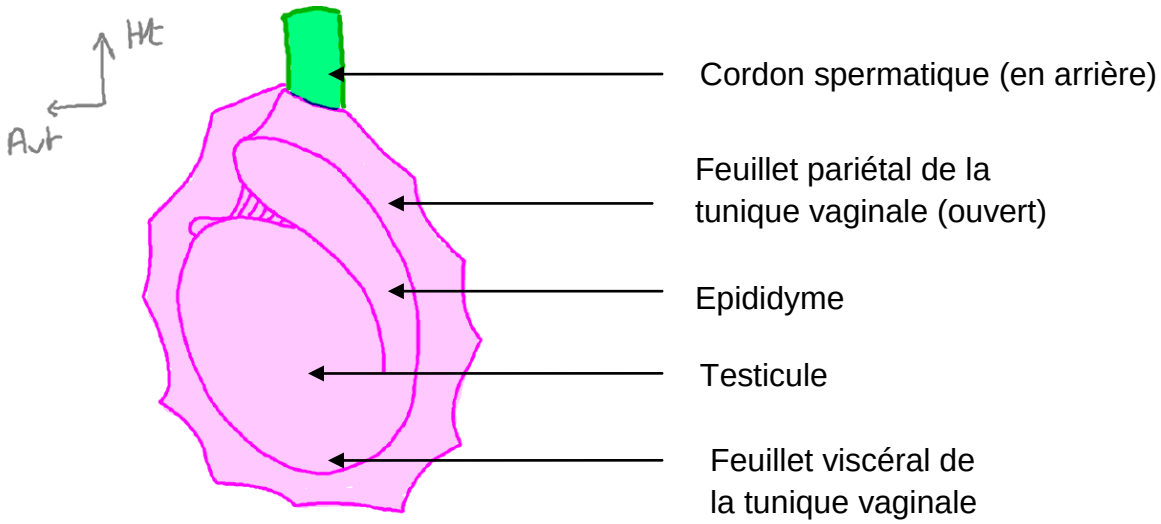

Morphologie interne :

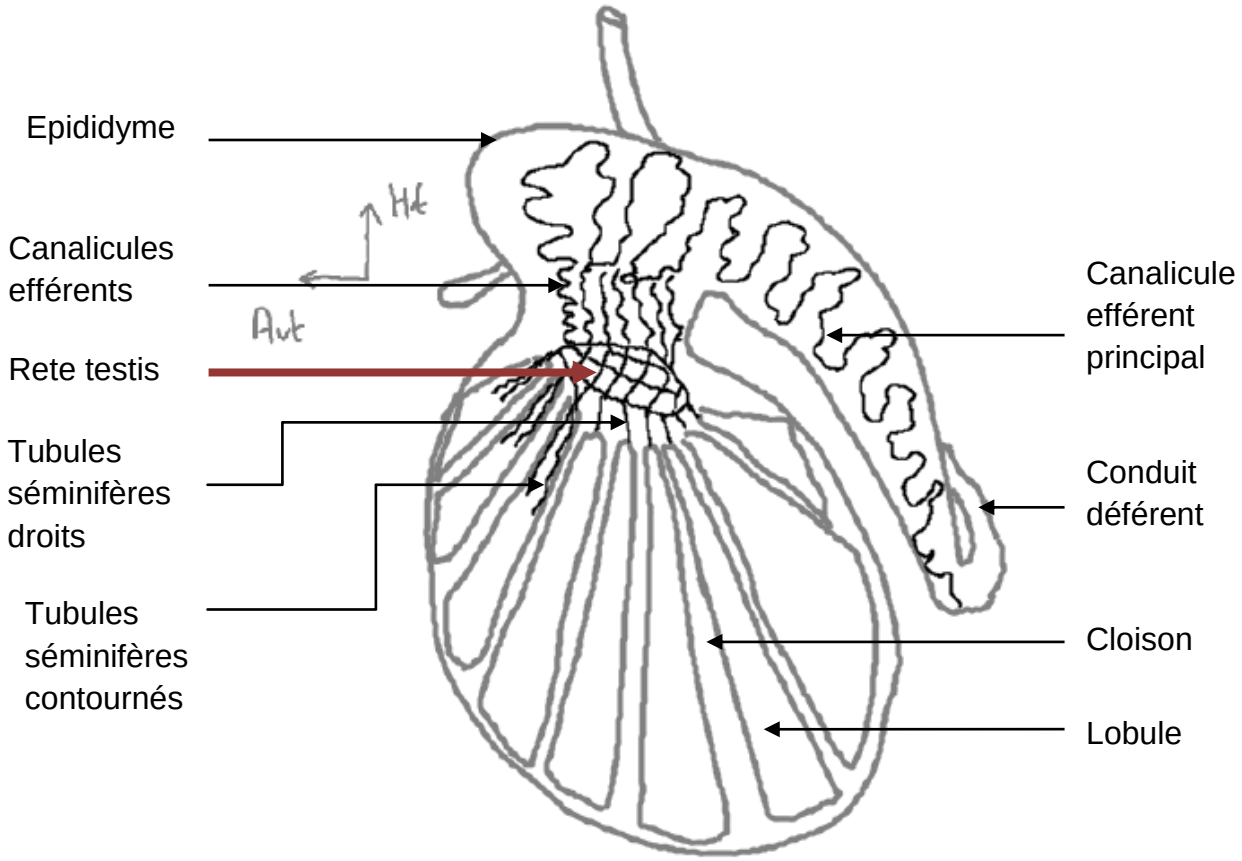

Le testicule est composé de **lobules testiculaires** qui sont délimités par des cloisons et contiennent les **tubules séminifères contournés**, qui sont sinueux. Ces tubules contournés se terminent par des **tubules séminifères droits** qui s'abouchent dans le **Rete testis (***je rappelle que c'est le* <u>*réseau*</u> *sous la flèche le désignant*). Ce dernier donne des <u>canalicules efférents</u> qui se réunissent en un <u>canalicule efférent principal</u> dans l'épididyme suivi par le conduit déférent (épididyme = *environ 6m de long, sert à la maturation, stockage et propulsion des spermatozoïdes dans le conduit déférent*).

Contenu du cordon spermatique :

Ce schéma est une vue de profil du cordon spermatique, pour ça, on a ouvert à la jonction des feuillets vicéral et pariétal (zone de réflexion) de la tunique vaginale.

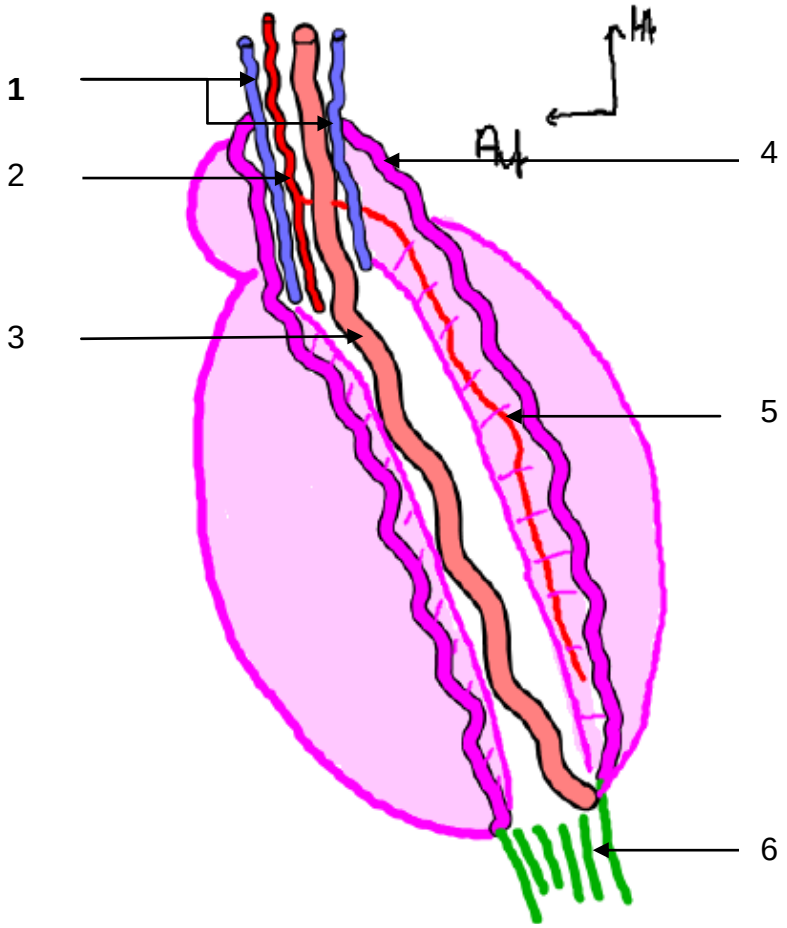

Le schéma ci-dessous est une coupe du cordon spermatique en sachant que l'artère testiculaire est en arrière (donc en bas du schéma) et le conduit déférent en avant.

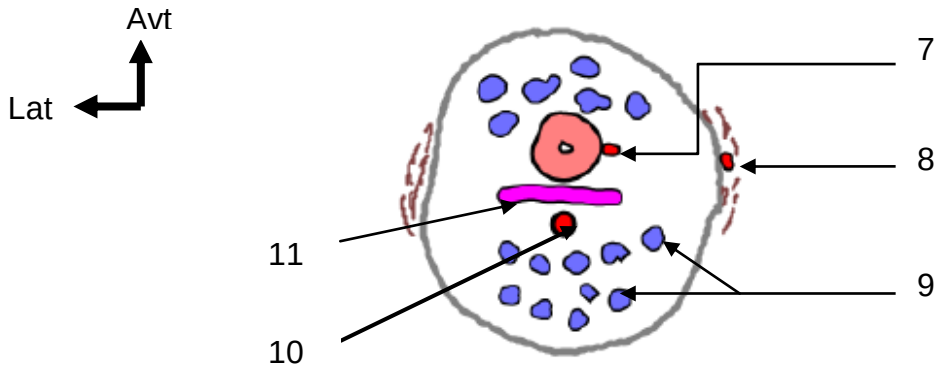

Il y a une artère (*qu'on ne voit pas sur le schéma du haut mais sur celui du bas et le suivant*) qui suit le conduit déférent, c'est l'artère du conduit déférent.
Les veines testiculaires sont nombreuses alors qu'il n'y a qu'une artère testiculaire.

Schéma du haut

1- Veines testiculaires
2- Artère testiculaire
3- Conduit déférent
4- Origine du cordon spermatique
5- Rameau épididymaire de l'artère testiculaire
6- Ligament scrotal

Le **crémaster** est un petit muscle qui donne lieu au <u>réflexe crémastérien</u> (normalement, lorsqu'on stimule la face interne de la cuisse, le testicule remonte, *sinon il y a torsion du testicule*)

Schéma du bas

7- Artère du conduit déférent
8- Artère crémastérique
9- Veines testiculaires (ce sont les mêmes structures qu'en avant du cordon)
10- Artère testiculaire
11- Résidu embryologique de péritoine

L'origine de résidu embryologique est expliquée dans le dernier schéma

Vascularisation du testicule:

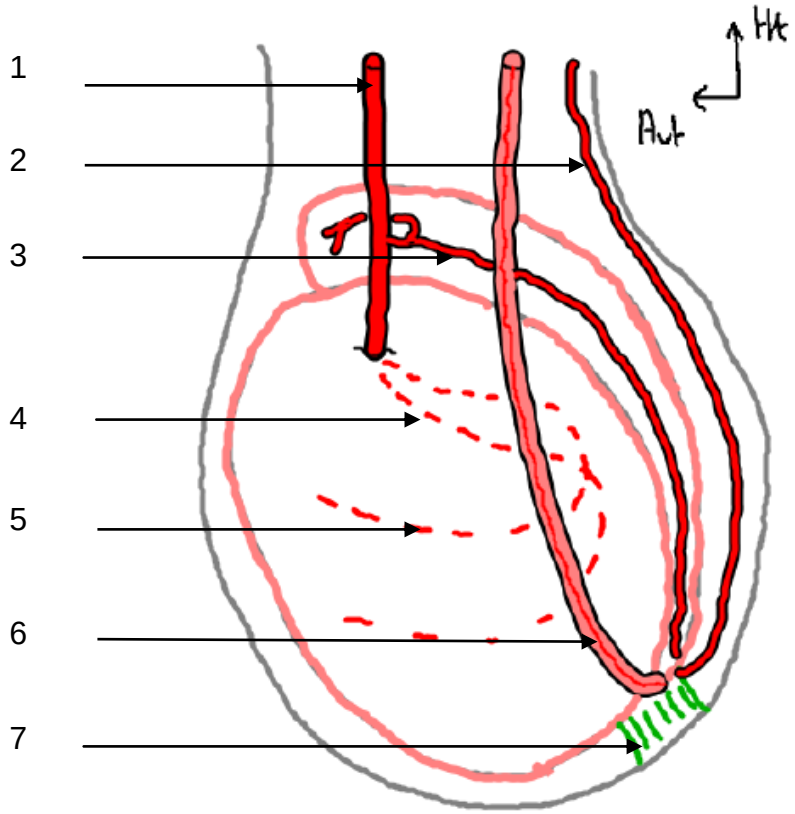

Hile testiculaire :

Les deux schémas du dessous sont les mêmes avec et sans le cordon spermatique en vue de face.

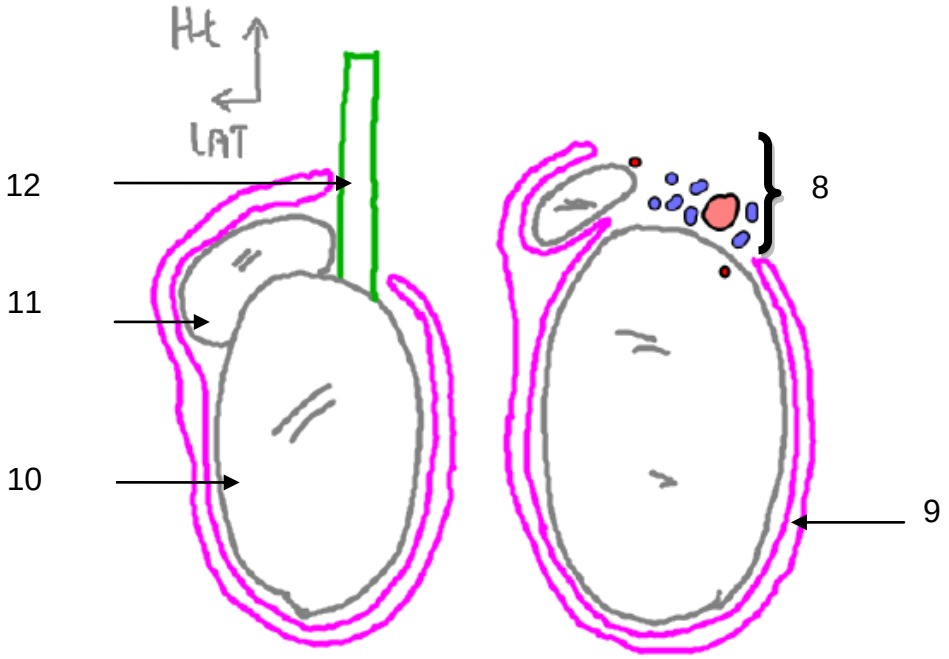

- *Rappel : **l'artère testiculaire** naît de l'aorte abdominale au niveau de L3.*

Celle-ci va donner plusieurs rameaux : -**épididymaire**
- **médian et latéral** du testicule

On retrouve une **artère crémastérique** (*qui dérive de l'artère épigastrique inférieure*).

On distingue également notre **artère du conduit déférent**. Elle s'anastomose avec l'artère épididymaire

Tout ceci dans le cordon

Schéma du haut

1- Artère testiculaire
2- Artère crémastérique
3- Artère épididymaire
4- Rameau latéral de l'artère testiculaire
5- Rameau médial de l'artère testiculaire
6- Conduit déférent (partant de l'extrémitié de l'épididyme) et son artère
7- Ligament scrotal

Schémas du bas

8- Hile testiculaire : à la zone de réflexion de la tunique vaginale
9- Tunique vaginale (cavité virtuelle)
10- Testicule
11- Epididyme
12- Cordon spermatique

Le cordon spermatique contient, en plus du conduit déférent, un reste de séreuse de quelques lymphatiques, **toute** la vascularisation du testicule. Et c'est ce qui est super important parce que quand le ligament scrotal est trop long ou trop lâche, le testicule est plus apte à faire des torsions de 180° [*j'imagine la tête des gars pensant à la situation ;)*] *Donc vous savez tous que c'est une urgence chirurgicale, il faut le détordre dans les 6h sinon il nécrose (dans ce cas, les chir le retirent et peuvent mettre une prothèse qui ne sera qu'esthétique…), ça consiste à remettre à l'endroit le testicule et de fixer le ligament scrotal (même du coté du testicule sain) pour éviter que ça recommence.*

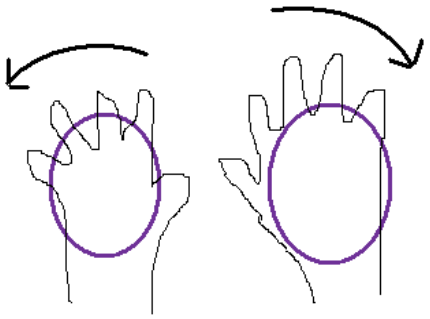

Et perso en stage l'année dernière, mon CCA a dit que face à cette situation, il fallait essayer (on peut tenter qqch pendant que le gars souffre) de tourner le testicule torsionné dans le sens horaire si c'est celui de gauche (antihoraire à droite) comme pour ouvrir un bouchon de bouteille d'eau vu du dessus, en se mettant face au patient parce qu'ils ont tendance à se torsionner plus dans un sens que dans l'autre. J'sais pas si c'est clair là (d'où le schéma -moche- que j'ai tenté : vous chopez les testi et vous les tournez vers l'extérieur) ni si ça marche, jamais testé...

Enveloppes du testicule:

Coupe frontale au niveau du testicule et pénis. Je vous ai mis des formes pour les structures dérivant du même tissu. Je vous invite à regarder le schéma en couleur si ce n'est toujours pas clair (partie la plus dure à retenir selon Mr Vacher)

.

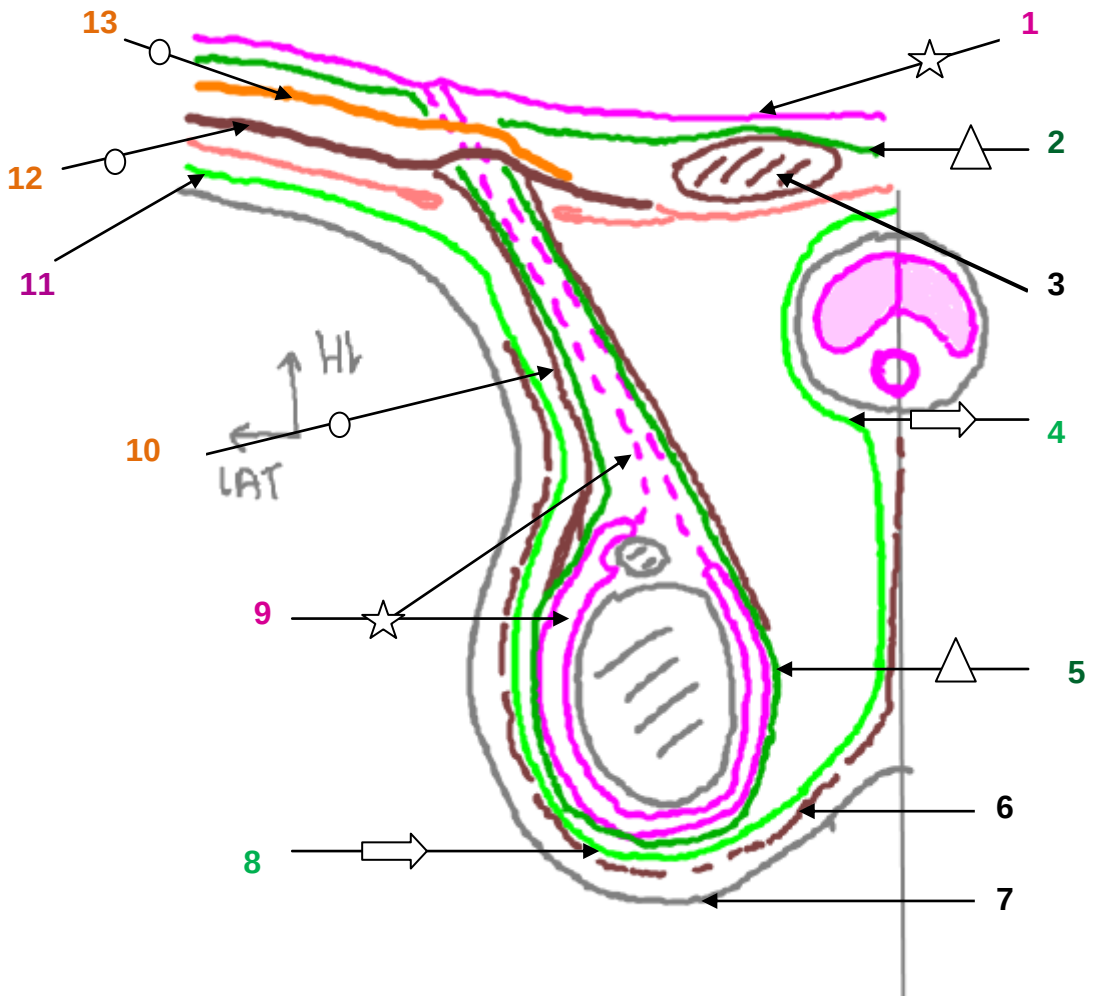

Zoom de la coupe frontale du pénis

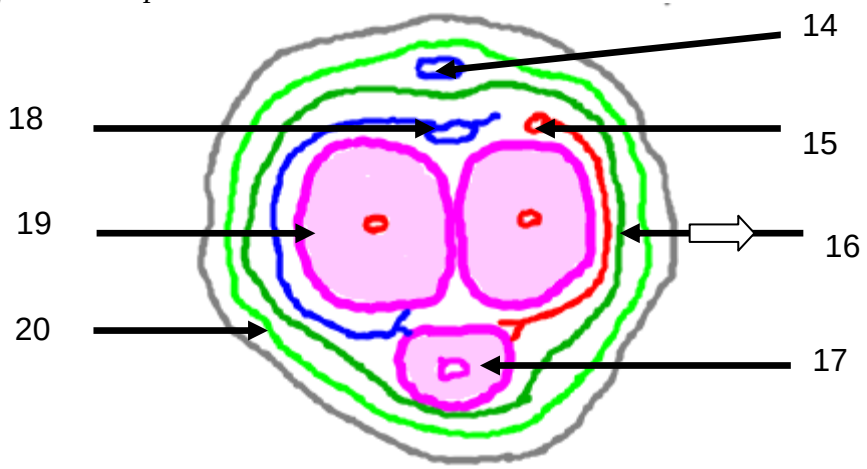

Le vestige de péritoine ne donne pas lieu à une réelle continuité entre le péritoine et la tunique vaginale, ce serait pathologique.
Les muscles transverse de l'abdomen et oblique interne ont un tendon commun. Ces deux couches musculaires se réunissent pour donner un cordon commun au niveau de l'aine. Ils émettent une expansion : c'est le muscle crémaster, qui suspend le testicule.

- Le testicule est entouré par de multiples **enveloppes** qui sont en fait des **expansions de la paroi abdominale** que le testicule a emportées avec lui lors de sa descente. Récapitulatif (question tombable) :

1. **Tunique vaginale** dérivant du péritoine après la descente du testicule.

2. **Fascia spermatique interne** (où s'insère le m. **crémaster**) dérive du fascia Transversalis (qui est un tissu fibreux recouvrant les muscles de l'abdomen).

3. **Fascia spermatique externe** (donne aussi le fascia profond pénien) dérive du fascia du muscle oblique externe.

4. Le **scrotum** (sa peau plissée est due au muscle **Dartos**) *(à S.L. : ouaip ça fait mousquetaire)*

Schéma du haut

1- Péritoine
2- Fascia tranversalis
3- Muscle droit de l'abdomen
4- Fascia pénien profond
5- Fascia spermatique interne
6- Muscle dartos
7- Peau du scrotum
8- Fascia spermatique externe
9- Reliquat de péritoine et tunique vaginale
10- Muscle Crémaster
11- Aponévrose/fascia du muscle oblique externe
12- Muscle oblique INTERNE
13- Muscle transverse de l'abdomen

Schéma du bas

14- Veine dorsale superficielle du pénis
15- Artère dorsale profonde du pénis
16- Fascia penien profond
17- Corps spongieux et urètre
18- Veine dorsale profonde du pénis
19- Corps caverneux
20- Fascia pénien superficiel

Les corps caverneux se rejoignent en médial. Les veines dorsales et l'artère dorsale envoient des branches de part et d'autre. Le fascia profond entoure le tout.

Trajet du conduit déférent :

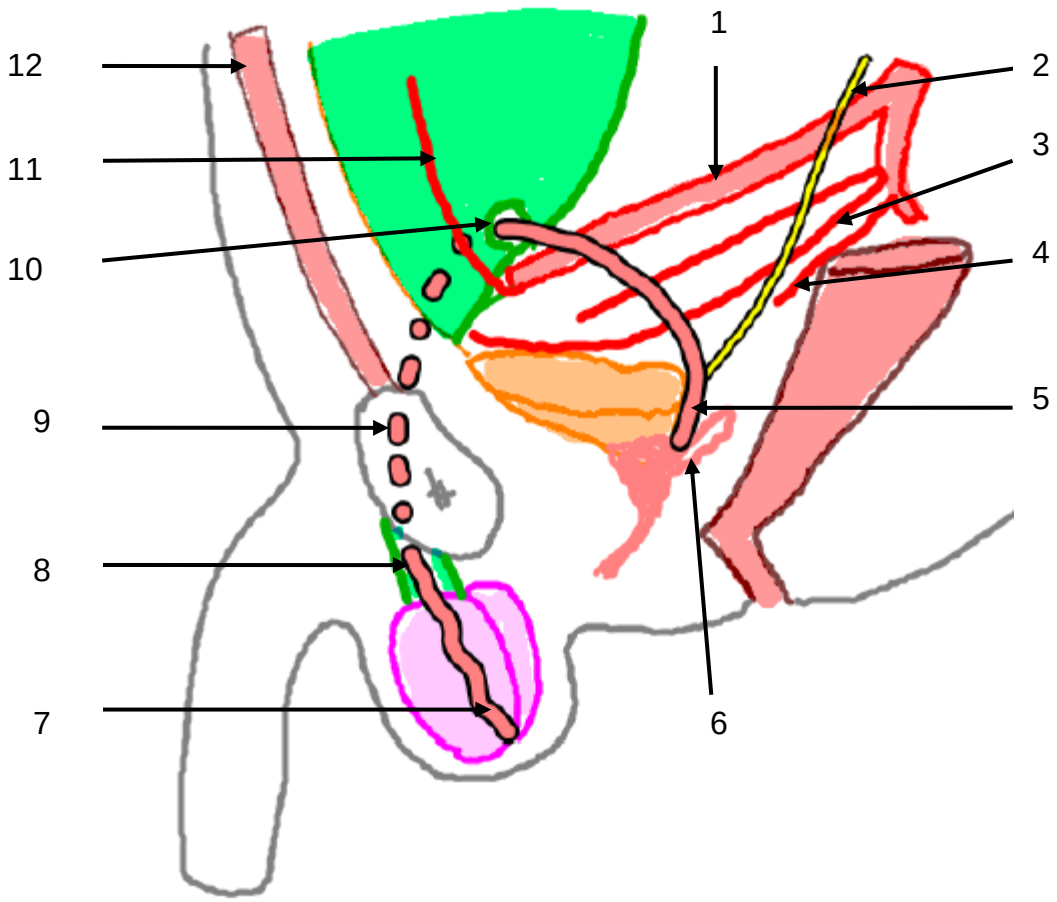

Franchement je vous avoue qu'il y à l'artère au dessus de l'ombilicale qui ne me semble pas avoir été faite en cours. C'est l'artère obturatrice (qui vient donc de l'iliaque interne) (Merci Netter).

- Le **conduit déférent** est séparé anatomiquement en 5 parties : **épididymo-testiculaire** ensuite **funiculaire**, à son entrée dans le cordon spermatique, puis **inguinale**, suivie de la partie **pelvienne** après son passage à travers la paroi inguinale via le canal inguinal. Sa partie **rétro-vésicale** terminale se jette dans la vessie en dedans des vésicules séminales (*dont leurs extrémités fusionnent avec les conduits déférents, donnant ainsi les canaux éjaculateurs*).
- *Le conduit déférent stocke aussi les spermatozoïdes. [Je pense que les rapports du conduit déférent pourraient être un sujet de QCM]*

1- Artère illiaque externe
2- Uretère
3- Artère ombilicale
4- Artère vésicale inférieure
5- Segment retro vésical du conduit déférent
6- Vésicule séminale
7- Segment épididymo testiculaire du conduit déférent
8- Segment funiculaire du conduit déférent
9- Segment inguinal du conduit déférent
10- Orifice externe du canal inguinal (de la paroi inguinale)
11- Artère épigastrique inférieure
12- Muscle droit de l'abdomen

Canal inguinal :

Schéma en vue de face de la région inguinale :

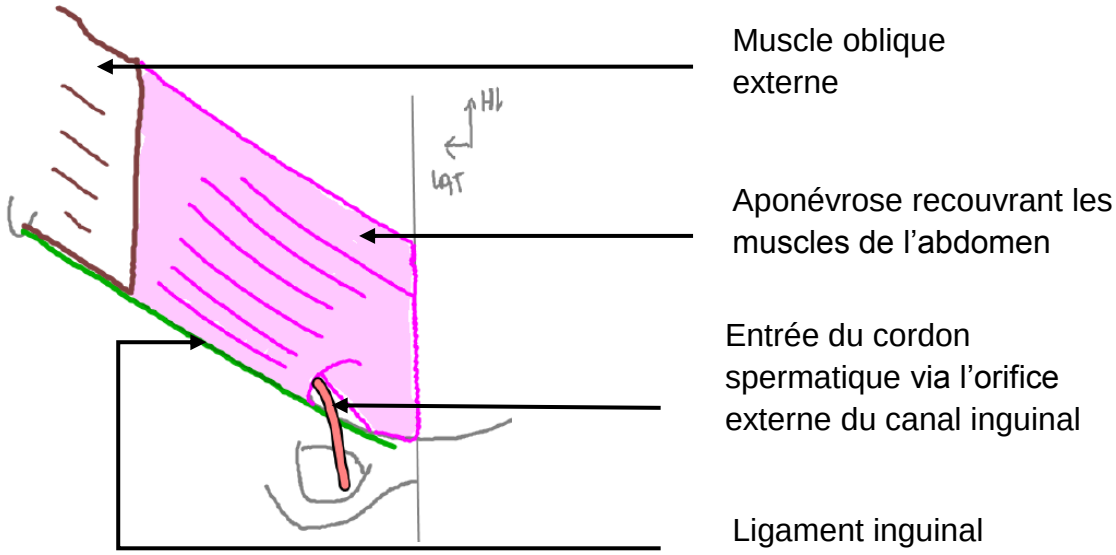

Schéma en vue postérieure de la même région :

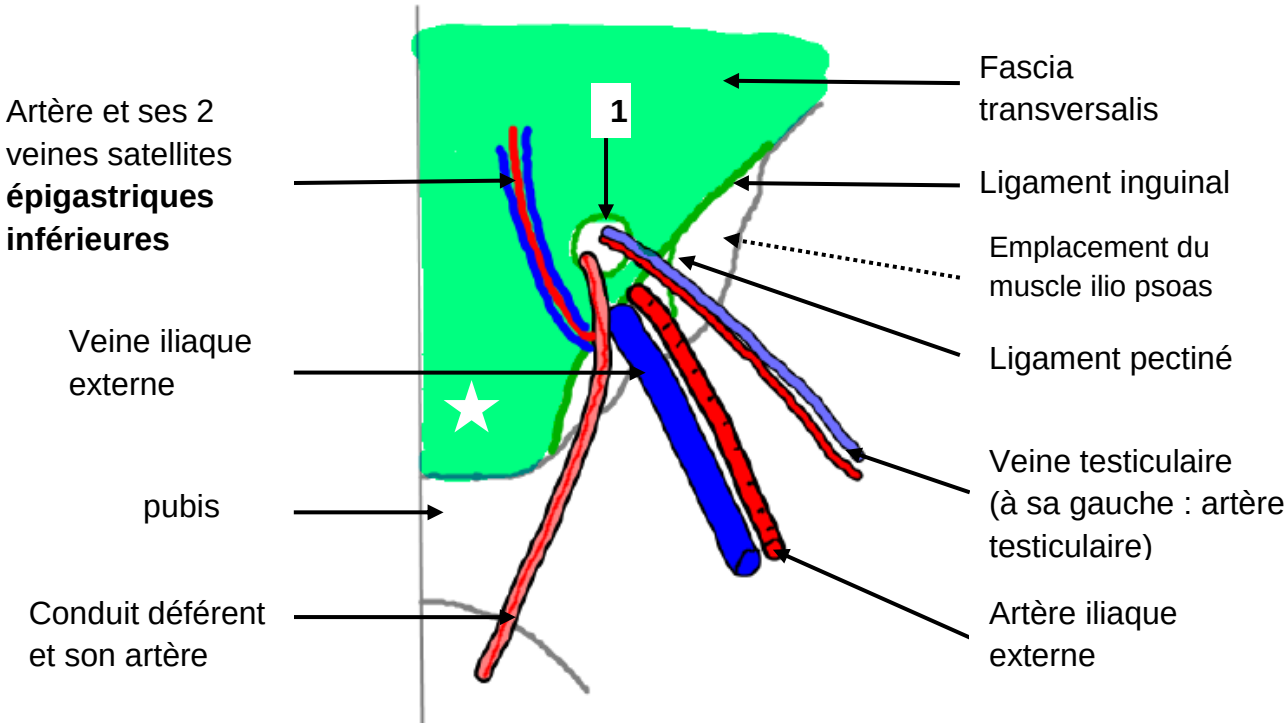

1= orifice interne du canal inguinal

L'orifice externe du canal inguinal est examinable à la palpation : on y recherche les hernies. *Il existe 2 types d'hernies inguinales :* - les *indirectes* : l'organe passe dans l'orifice profond puis antérieur du canal inguinal. - les *directes* : il passe directement à travers la paroi abdominale sans passer par le canal (paroi très faible). Il existe une zone de faiblesse de cette paroi : en inféro médial de l'orifice interne du canal inguinal (*au niveau de l'étoile*)

La faiblesse de la paroi abdominale, la toux chronique sont de facteurs favorisant les hernies.

Le ligament pectiné est une expansion du ligament inguinal (le ligament inguinal s'étend de l'épine iliaque antéro-supérieure au pubis) vers l'épine ischiatique. Entre le ligament inguinal et la grande échancrure ischiatique on peut voir le muscle ilio-psoas en coupe.

Le Périnée :

Etage profond (gauche du schéma) | Etage moyen (droite du schéma)

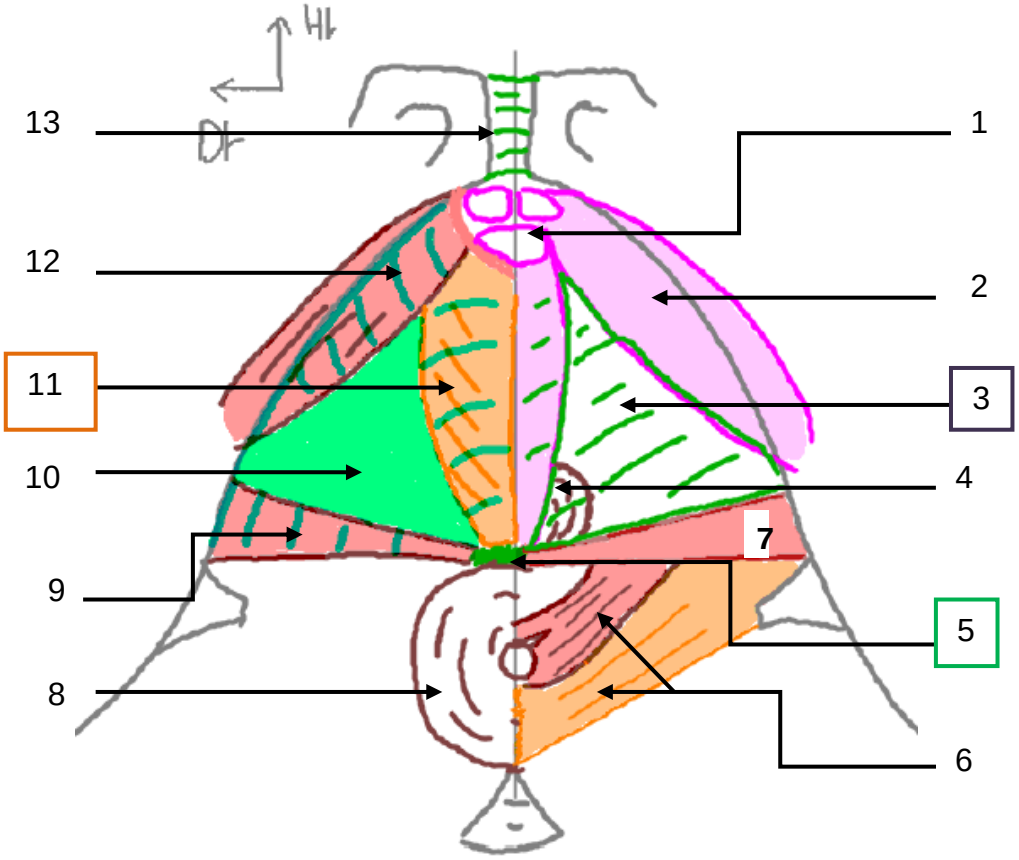

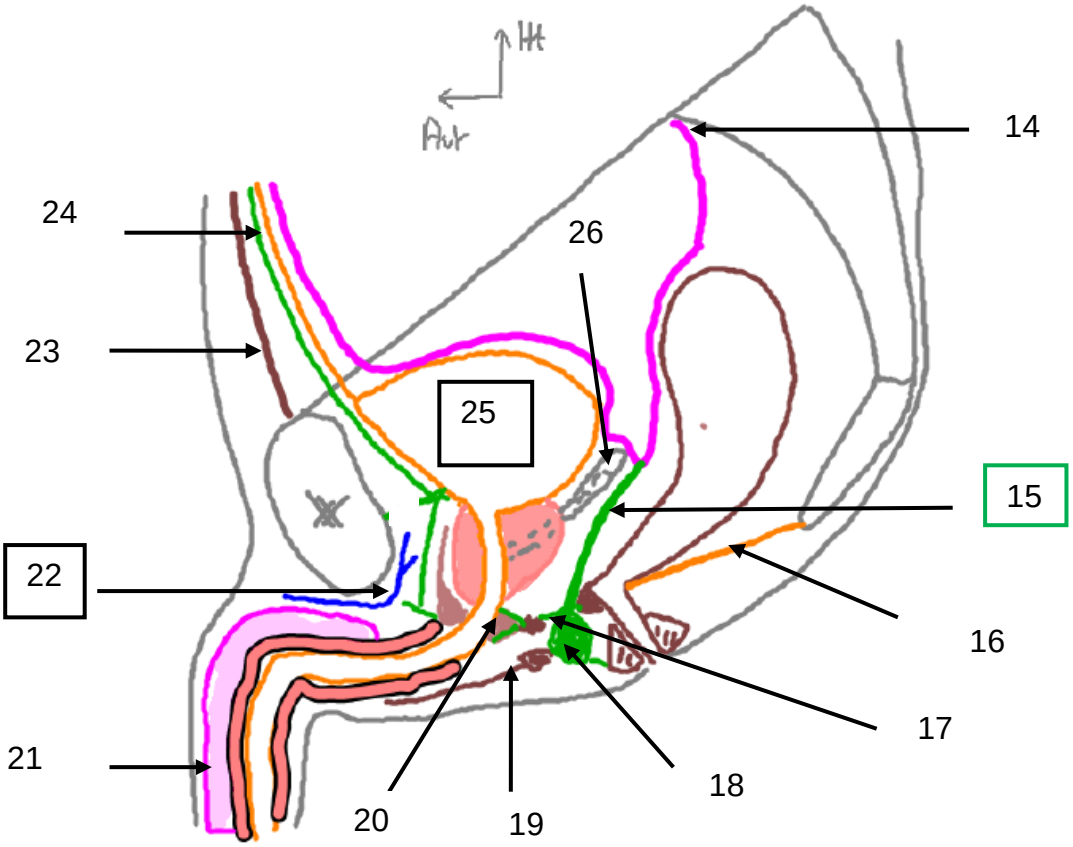

Schéma du haut, vue supérieure du périnée

1- Corps spongieux
2- Corps caverneux
3- Diaphragme uro génital
4- Muscle sphincter externe de l'urètre
5- Centre tendineux du périnée
6- Muscle élévateur de l'anus (*pubococcygien le plus en avant sur le schéma puis ilio coccygien*)
7- Muscle transverse profond
8- Muscle sphincter externe de l'anus
9- Muscle transverse superficiel
10- Fascia transverse du périnée
11- Muscle bulbo spongieux
12- Muscle ischio caverneux
13- Symphyse pubienne

- *Rappel* : Il y a **3 étages** en ce qui concerne le **périnée antérieur** :

- <u>l'étage supérieur</u> délimité par les muscles élévateurs de l'anus (MEA)
- <u>l'étage moyen</u> qui est fibreux et constitué des corps érectiles (+ diaphragme urogénital + sphincter externe de l'urètre + muscle transverse profond)
- <u>l'étage superficiel</u> avec le fascia superficiel du périnée (+ muscle transverse superficiel + muscles bulbo spongieux et ischio caverneux)

En **postérieur il n'y a que 2 étages** (supérieur avec le MEA et inférieur avec le fascia superficiel)

- *Rappel (des cours de P2) : le MEA a un faisceau <u>ilio-coccygien</u> superficiel et sphinctérien (insertion rétro anale) s'insérant sur toutes les parties de l'os coxal et un faisceau <u>pubo-coccygien</u> profond et élévateur (insertion pré et latéro anale) s'insérant évidemment sur le pubis, MEA innervé par S3 et S4. Et une question tombable, une... enfin complétez si vous trouvez qu'il manque qqch.*

Schéma du bas, coupe sagittale de la région du périnée

14- Péritoine
15- Septum recto vésical
16- Muscle élévateur de l'anus
17- Diaphragme uro-génital
18- Centre tendineux du périnée
19- Fascia transverse superficiel du périnée
20- Muscle sphincter externe de l'urètre
21- Corps caverneux
22- Veine vésicale antérieure
23- Muscle droit de l'abdomen
24- Fascia ombilico pré-vésical
25- Vessie
26- Vésicule séminale

Le septum recto vésical lie le centre tendineux au péritoine.

Descente du testicule et origine du canal péritonéo-vaginal:

Chez le fœtus le testicule est en avant du péritoine et **lié à la région périnéale grâce au gubernaculum testis**. Ce dernier va se raccourcir, attirant le testicule avec lui vers le futur scrotum et va **devenir le ligament scrotal**. On distingue donc le reliquat embryonnaire du péritoine dans le cordon spermatique, qui s'explique par la migration du testicule et de sa tunique vaginale environnante.
Ce canal se nomme le **canal péritonéo-vaginal**. Il **va se boucher** ultérieurement pour qu'il ne reste pas de communication entre le péritoine et la tunique vaginale.

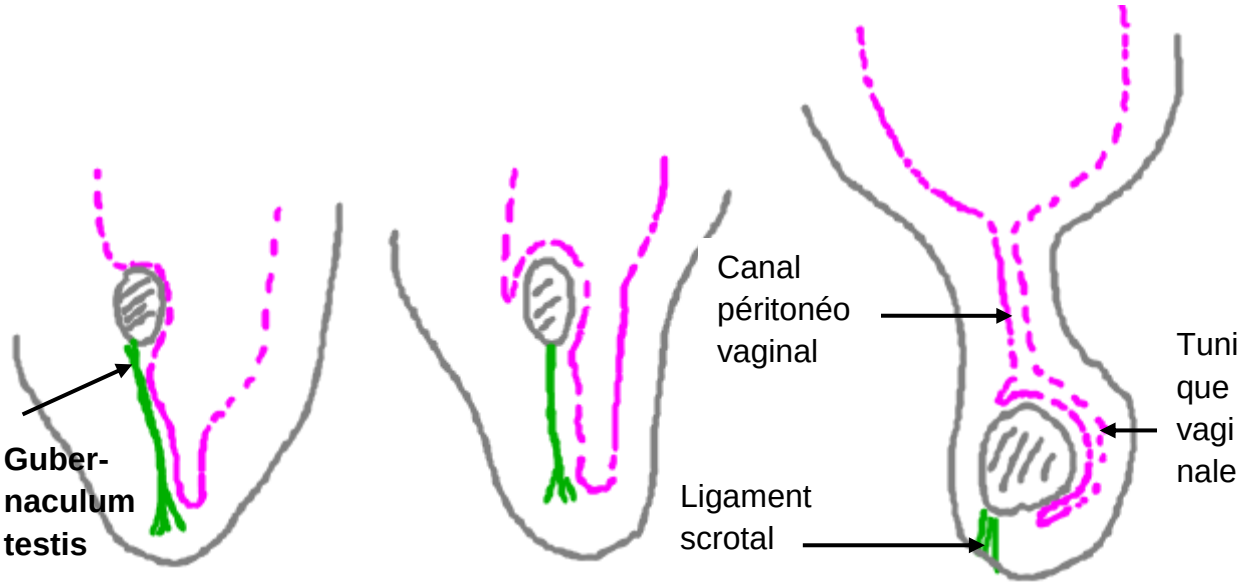

Pour info : Le prof nous a montré rapidement de l'imagerie de l'appareil urinaire et génital. Les examens sont plutôt les scanners mais l'urographie intraveineuse (étude de l'appareil urinaire dès les cavités pyélo-calicielles jusqu'à la vessie utilisée dans la recherche de tumeurs/masses, trajets anormaux ou malformations, calculs, dilatations/sténoses...) et la vasographie (injection dans un conduit du testicule (pas très agréable qu'il dit) d'un produit de contraste permettant l'étude du conduit déférent et de son trajet) peuvent encore se faire. De gauche à droite en imagerie normale : scanner, urographie, urétrographie et vasographie (en bas). Si vous voulez chercher les structures, le prof a mis ses diapos sur didel en uro néphro.

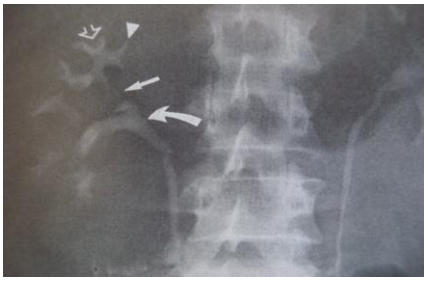

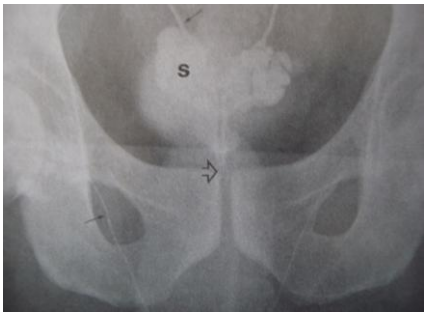

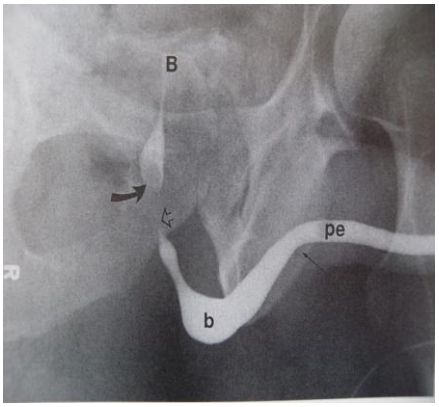

Questions tombables sur les 3 cours d'anat:

(parce que Mr Vacher est trop cool):

Rétro péritoine :

- Plexus lombal : constitution et branches terminales
- Décrivez les muscles participant à la formation de la paroi postérieure de la région lombale.
- Décrivez le système sympathique chez l'homme
- Quels éléments constituent les rapports antérieurs du rein.

Appareil urinaire :

- Muscle élévateur de l'anus : constitution, innervation et fonctions.
- Décrire les rapports de la vessie chez l'homme.
- Prostate : morphologie externe et interne, rapports et vascularisation artérielle.
- Plexus hypogastrique inférieur chez l'homme : branches afférentes, efférentes, situation, fonction et applications cliniques.

Appareil génital :

- Décrivez les enveloppes du testicule.
- Vascularisation du testicule et ses enveloppes.
- Décrivez le conduit déférent chez l'homme : segments, contenu et fonction.
- Décrivez l'étage inférieur et moyen du périnée antérieur de l'homme.

(les réponses de l'appareil génital y sont signalés par un ●)