UE4 Rein et voies urinaires
Cours du lundi 29/10/2012 à 10h30
Roneotypeuse : Lamora Sophie
Roneolecteur : Rechatin Paul

Cours n° 4 :
Petit bassin et appareil urinaire de l'homme

Programme des festivités :

I / Coupe sagittale du petit bassin

II/ Parois de la cavité pelvienne

III/ Vue supérieure de la vessie

IV/ Vue inférieure de la loge vésicale

V/ Vascularisation de la vessie sur une coupe sagittale

VI/ L'artère vésicale inférieure (vue postérieure)

VII/ Vue antérieure, zoom sur l'urètre

VIII/ Paroi postérieure de l'urètre prostatique

IX/ Constitution de la prostate

X/ Coupe frontale

XI/ Innervation du petit bassin

XII/ Vue oblique du petit bassin

XIII/ Schématisation du fonctionnement

I/ Coupe sagittale du petit bassin

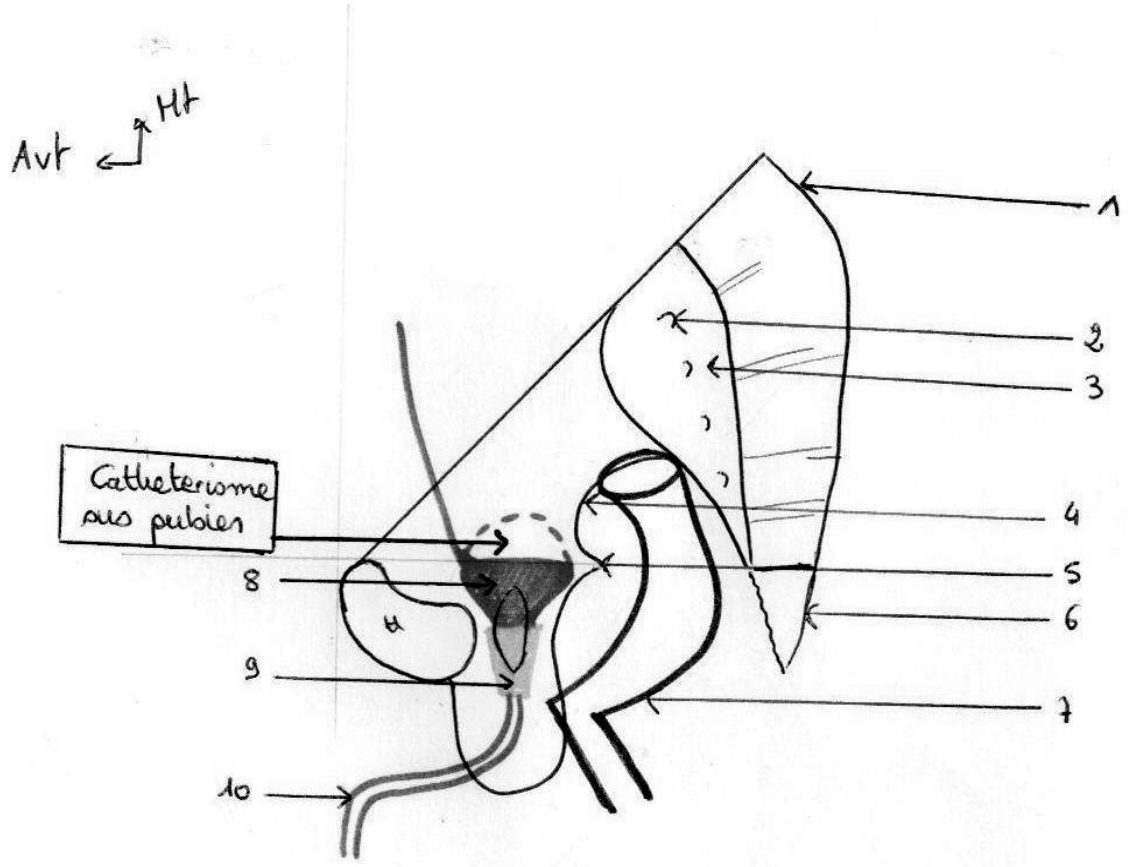

1/ Sacrum
2/ Foramen sacré
3/ Aileron du sacrum
4/ Grande incisure ischiatique
5/ Epine ischiatique
6/ Coccyx
7/ Canal anal + rectum
8/ Vessie vide (la vessie pleine est représentée en pointillés au-dessus, elle est bombée), enveloppée par la prostate
9/ Prostate
10/ Urètre

L'axe du sacrum chez l'homme est plus vertical que chez la femme, le coccyx est à hauteur du pubis, le sacrum va jusqu'à l'horizontal du pubis (chez la femme, l'ensemble sacrum + pubis est situé au-dessus de la symphyse pubienne). Le sacrum est formé par la réunion de 5 vertèbres sacrales.
La situation de la vessie est variable (vide / pleine). Si elle est pleine, la face supérieure est bombée. Chez les hommes âgés, la prostate augmente de taille (adénome prostatique qui est une pathologie obligatoire liée au vieillissement), ce qui peut entrainer une sténose de l'urètre qui peut entrainer une rétention urinaire : c'est ce qu'on appelle un **globe vésical**. On ne va pas pouvoir mettre une sonde dans l'urètre, car celle-ci est bloquée par la prostate. Le seul moyen de vider la vessie est de placer un cathéter (le globe : matité à la percussion) = **cathétérisme sus pubien** (indiqué sur le schéma)

II/ Parois de la cavité pelvienne

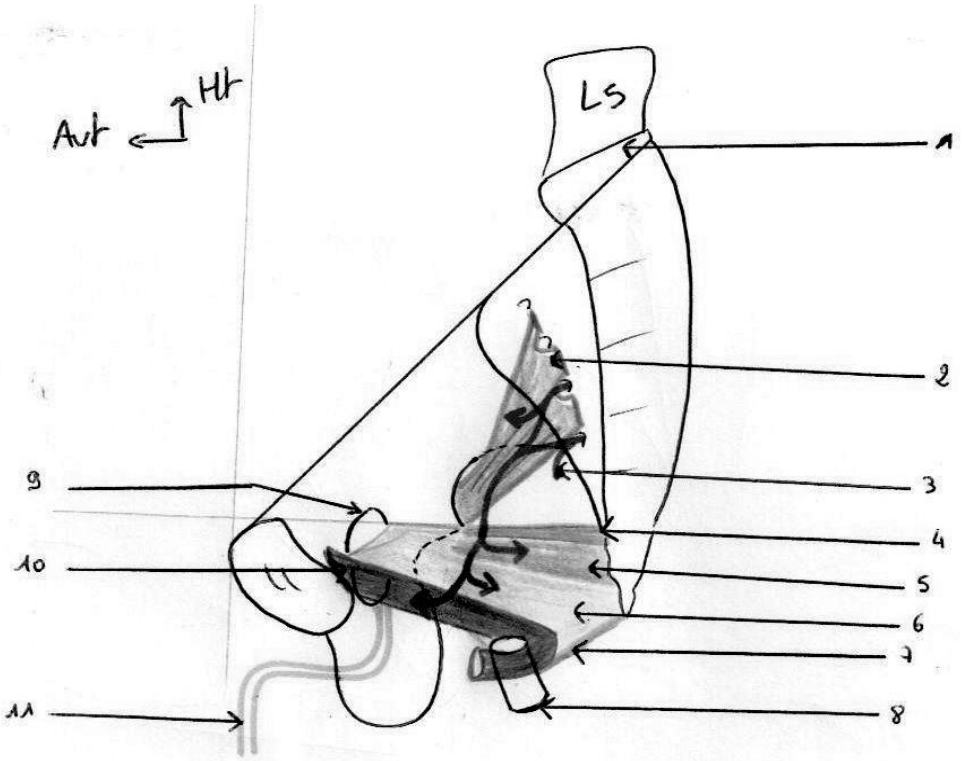

1/ Disque lombo-sacral
2/ Muscle piriforme (dans la grande incisure ischiatique, un orifice supra piriforme dans lequel passe les vaisseaux glutéaux supérieurs et un infra pour les inférieurs)
3/ Nerfs S3/S4
4/ Ligament sacro-épineux
5/ Muscle coccygien
6/ Muscle ilio-coccygien
7/ Ligament ano-coccygien
8/ Canal à caca
9/ Foramen obturé
10/ Muscle pubo-coccygien
11/ Urètre

Parois du petit bassin chez l'homme :

- En avant : pubis
- En arrière : sacrum
- Latéralement : os coxal

Le **muscle élévateur de l'anus** (moins important que chez la femme car pas de grossesse chez l'homme, donc moins fragilisé) est formé de deux faisceaux :

- **Ilio-coccygien** (fonction sphinctérielle, si ce faisceau est affaiblit => incontinence)
- **Pubo-coccygien** (fonction élévatrice, intervient dans la défécation)

L'innervation de ces muscles dépend essentiellement de S3 (muscle piriforme) et S4. De S3 et S4 nait un nerf qui va vers l'élévateur de l'anus et le coccygien.

III/ Vue supérieure de la vessie

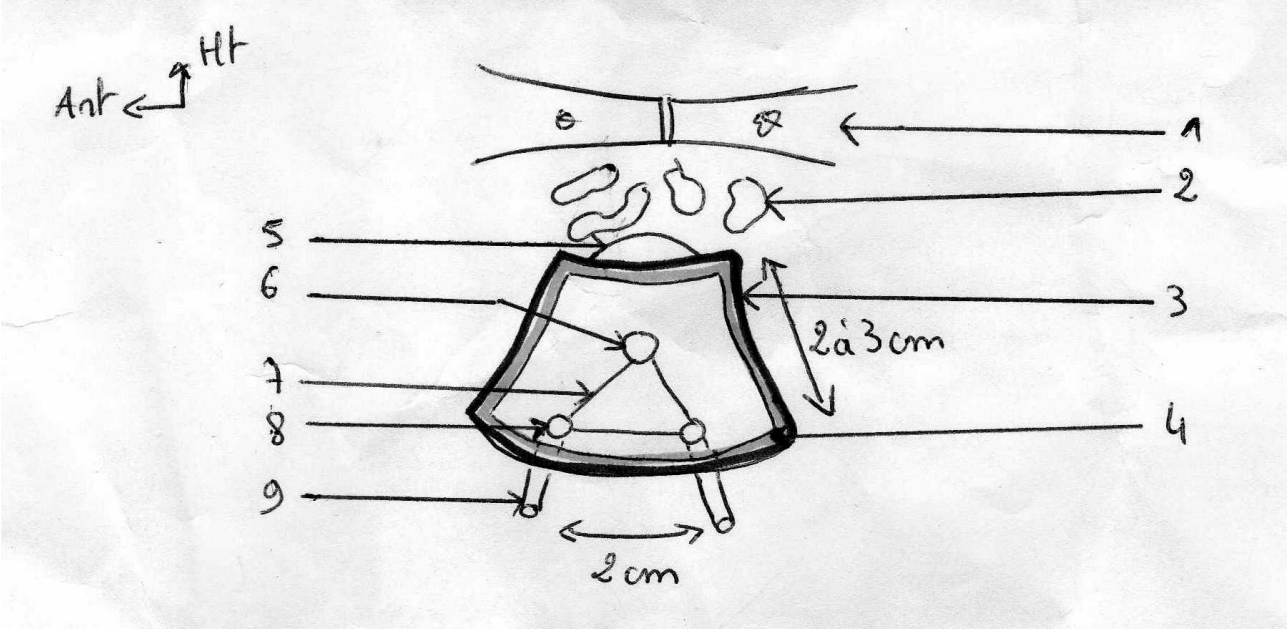

1/ Symphyse pubienne
2/ Veines
3/ Adventice de la vessie
4/ Muqueuse de la vessie (à l'intérieur de l'adventice)
5/ Prostate
6/ Méat pour l'urètre
7/ Trigone vésical
8/Méat pour les uretères
9/ Uretères

La paroi de la vessie est enveloppée latéralement de l'adventice (un tissu fibreux), puis il y a une musculeuse (le muscle lisse de la vessie s'appelle le détrusor) et à l'intérieur il y a une muqueuse. Il y a trois orifices : un médian (le méat pour l'urètre) et deux latéraux (2 méats pour les uretères). Ces 3 orifices sont reliés par du tissu fibreux formant un triangle : le trigone vésical. La vessie a une capacité de 300cc d'urée, quand la vessie est très distendue on a l'impression d'un besoin mictionnel. En avant de la vessie et de la prostate et en arrière de la symphyse pubienne se trouvent des veines. Quand on fait le cathétérisme sus pubien, on est situé au-dessus des veines donc on ne risque pas de les toucher.

IV / Vue inférieure de la loge vésicale

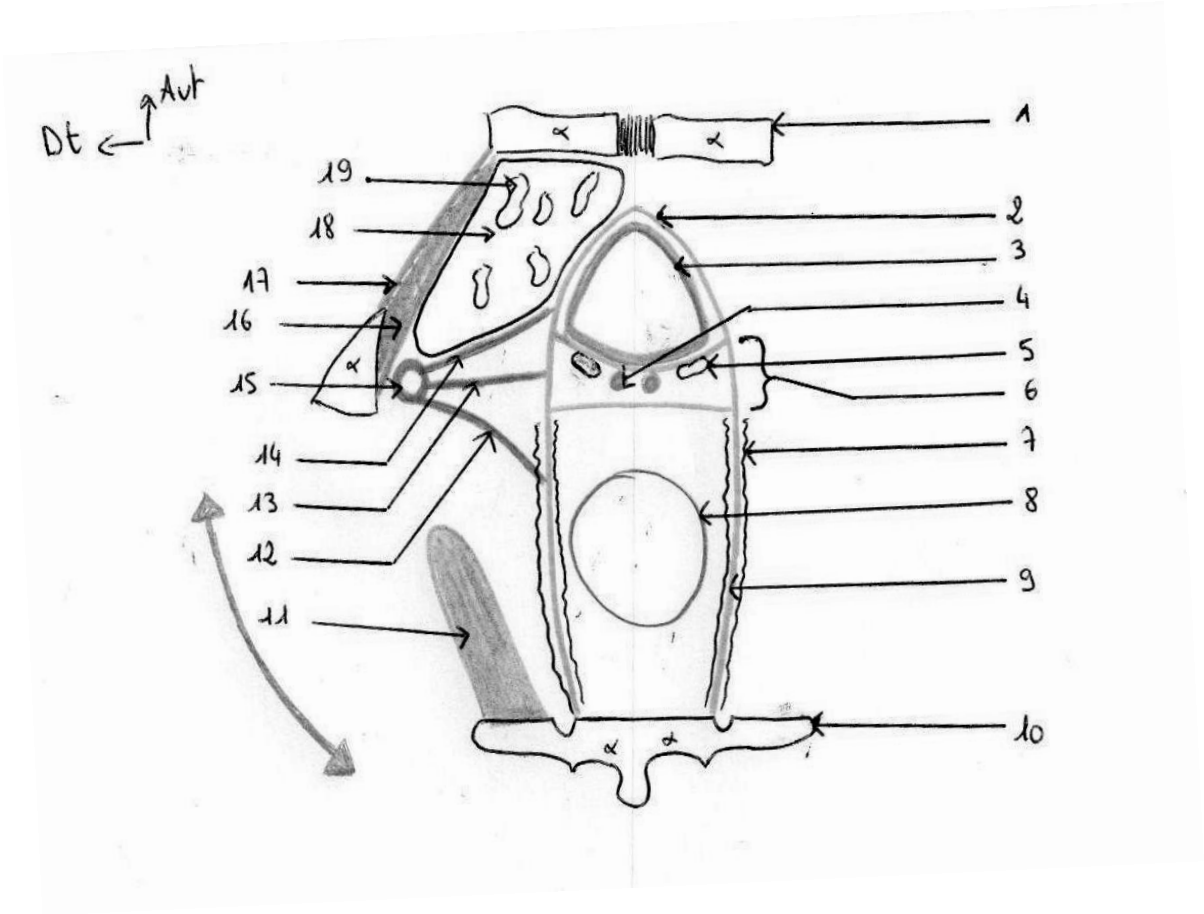

1/ Symphyse pubienne
2/ Loge vésicale (fascia ombilico-pré-vésical)
3/ Vessie
4/ Conduits déférents x2
5/ Vésicules séminales x2
6/ Septum recto-vésical
7/ Nerfs du plexus hypogastrique inférieur
8/ Rectum
9/ Lames sacro-recto-vésicales (complétement occupées par des nerfs du plexus hypograstrique inférieur)
10/ Sacrum
11/ Muscle piriforme
12/ Artère rectale moyenne
13/ Artères vésicale inférieure
14/ Artère ombilicale (qui va donner des artères vésicales supérieures)
15/ Artère iliaque inférieure
16/ Muscle obturateur interne
17/ Membrane obturatrice
18/ Espace retro pubien
19/ Veines

La flèche oblique (à gauche du schéma) représente la grande incisure ischiatique. La vessie est enveloppée par des fascias qui constituent des moyens de fixité. La loge vésicale :

- En avant et latéralement : fascia (aponévrose) ombilico-pré-vésicale
- En arrière : septum recto-vésical

Puis les rapports plus à distance :

- En avant : pubis
- Latéralement : muscle obturateur interne
- Arrière : conduits déférents et vésicules séminales
- Au-dessus : péritoine
- En dessous : muscle élévateur de l'anus.

V / Vascularisation de la vessie sur une coupe sagittale

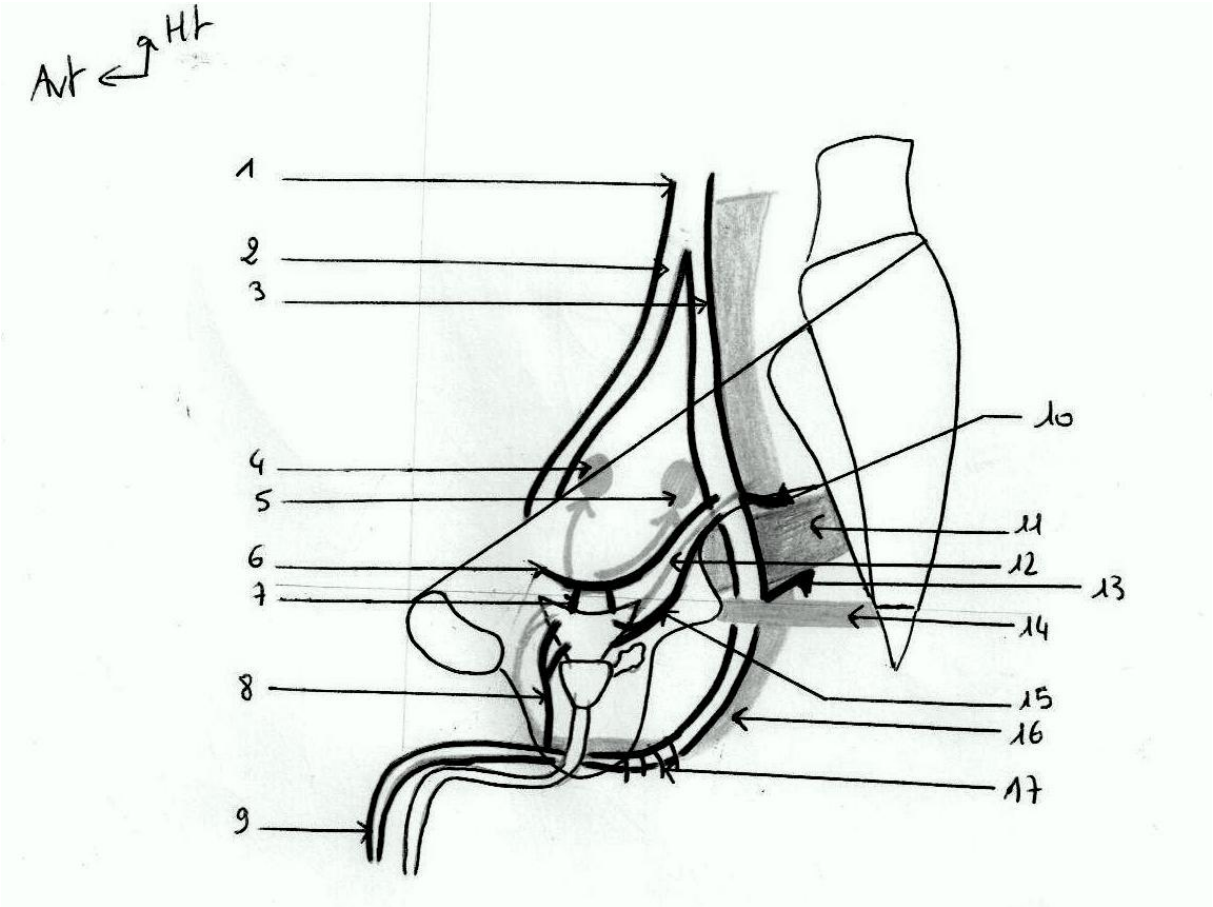

1/ Artère iliaque commune
2/ Artère iliaque externe
3/ Artère iliaque interne
4/ Nœud lymphatique iliaque externe
5/ Nœud lymphatique iliaque interne
6/ Artère ombilicale (qui s'oblitère après la vie fœtale) donne des…
7/ Artères vésicales supérieures
8/ Artère vésicale antérieure
9/ Artère dorsale du pénis
10/ Artère glutéale supérieure
11/ Muscle piriforme
12/ Veine vésicale inférieure
13/ Artère glutéale inférieure
14/ Ligament sacro-épineux
15/ Artère vésicale inférieure
16/ Veine puddendale interne
17/ Canal d'Alcocq dans lequel chemine l'artère puddendale (=honteuse) interne

En regard de L4/L5, l'aorte se divise en 2 artères iliaques communes. L'artère puddendale interne donne des artères vésicales antérieures.
Drainage lymphatique de la vessie : nœud lymphatique iliaque externe pour sa partie antérieure, nœud lymphatique iliaque interne pour sa partie postérieure.

VI/ L'artère vésicale inférieure (vue postérieure)

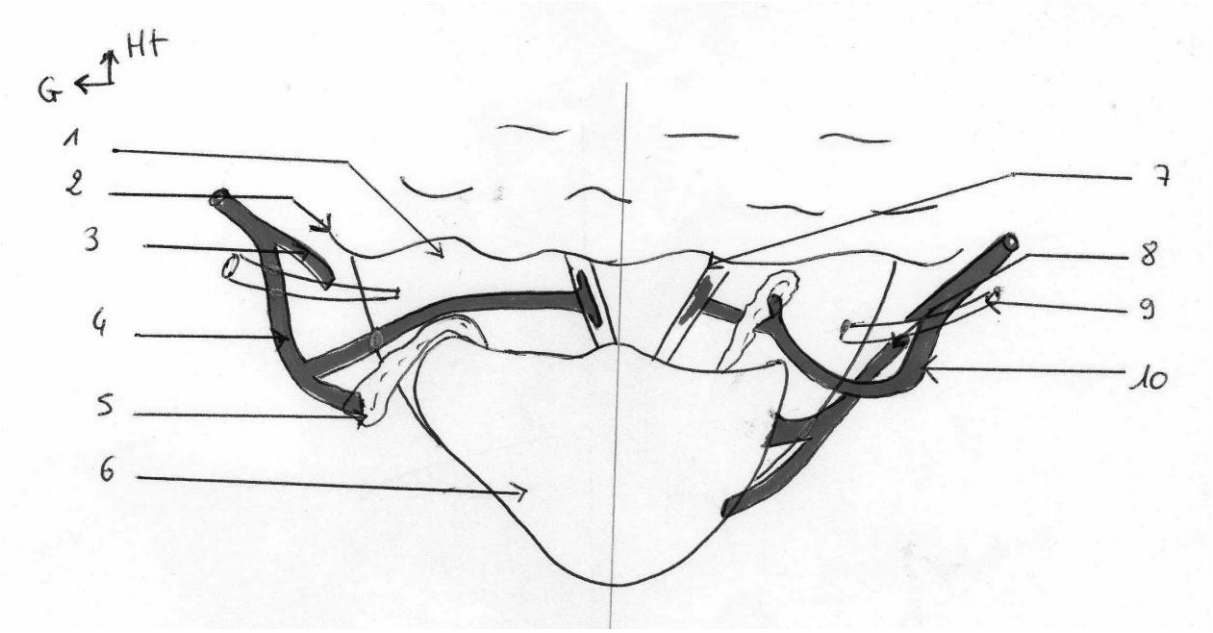

1/ Vessie
2/ Péritoine pariétal
3/ Branche antérieure
4/ Branche vésiculo-déférentielle
5/ Vésicule séminale
6/ Prostate
7/ Conduit déférent
8/ Branche antérieure = vésico-prostatique
9/ Uretères
10/ Branche vésiculo-déférentielle

La **branche vésicale inférieure** donne :

- Branche antérieure : la **branche vésico-prostatique** : assure la vascularisation de la vessie et de la prostate.
- Une branche postérieure : la **branche vésiculo-déférentielle** : assure la vascularisation de la vésicule séminale et des conduits déférents.

VII/ Vue antérieure, zoom sur l'urètre



1/ Vessie
2/ Prostate
3/ Urètre prostatique
4/ Urètre membrassé (ou membraneux)
5/ Muscles sphincters externes de l'urètre
6/ Urètre spongieux
7/ Pubis
8/ Ligament suspenseur
9/ Corps caverneux
10/ Corps spongieux

L'urètre est plus long chez l'homme que chez la femme (Haa bon ??!) (16cm environ, enfin ça dépend pour qui… ☺) .

- 1e partie : **prostatique** qui passe dans la prostate
- 2e partie : **membraneux**, situé au niveau du sphincter externe de l'urètre
- 3e partie : **spongieux** au niveau du corps spongieux.

Il existe des chirurgies où on coupe le ligament (des chirurgies urologiques au cas où il y a des malformations de l'appareil urinaire, et des chirurgies moins bien qui sont des « chirurgies du maillot de bain car ce n'est pas de la chirurgie fonctionnelle ! » dixit Mr Vacher ^^).
La résection transurétrale de la prostate : on passe par l'urètre pour grignoter la prostate en excès.

VIII/ Paroi postérieure de l'urètre prostatique

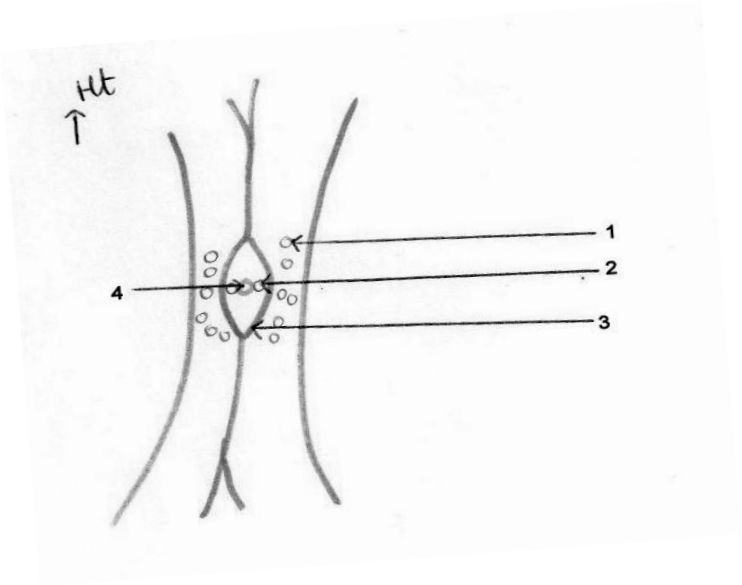

1/ Orifices prostatiques
2/ Abouchements des conduits éjaculateurs
3/ Colliculus séminal
4/ Orifice non fonctionnel (résidu embryologique de l'utérus chez la femme : canal de Müller)

Le relief sur la paroi postérieure de l'urètre prostatique s'appelle le colliculus séminal.
La prostate est le carrefour uro-génital (le lieu où les voies urinaires et génitales se rejoignent).

IX/ Constitution de la prostate

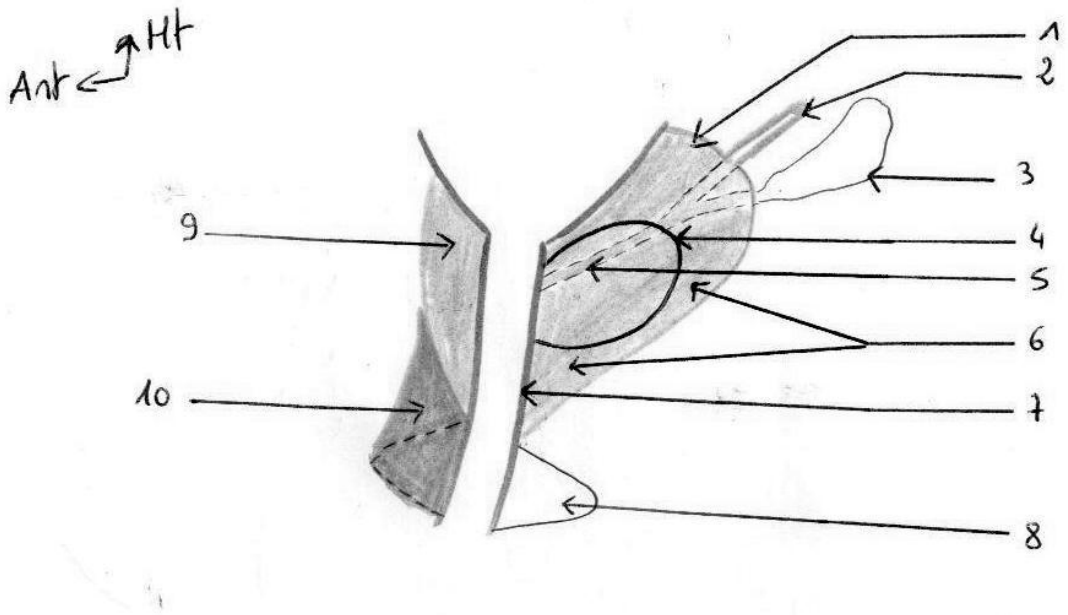

1/ Partie postérieure de la prostate
2/ Conduit déférent
3/ Vésicule séminale
4/ Zone centrale de la prostate
5/ Conduit éjaculateur
6/ Zone périphérique de la prostate
7/ Urètre
8/ Sphincter externe de l'urètre
9/ Partie antérieure de la prostate
10/ Sphincter externe de l'urètre

La coupe est réalisée à 2 niveaux (une où l'on voit la partie antérieure, l'autre la partie postérieure). Le conduit éjaculateur s'abouche à la face postérieure de l'urètre prostatique, au niveau du colliculus séminal (voir schéma précédant).
Théorie MAC NEAL : 3 parties dans la prostate :

Zone centrale sensible à la testostérone, donc qui est responsable aux cancers de la prostate. Si on ne peut pas opérer, un traitement est de donner des oestrogènes pour contrebalancer l'action de la testostérone, voire même de retirer les testicules (Outch !)	Zone postérieure
Zone périphérique sensible aux oestrogènes, responsable de l'adénome de la prostate (la prostate augmente donc de taille avec l'age)	
Stroma musculaire fibreux, zone pas très fonctionnelle	Zone antérieure

X/ Coupe frontale

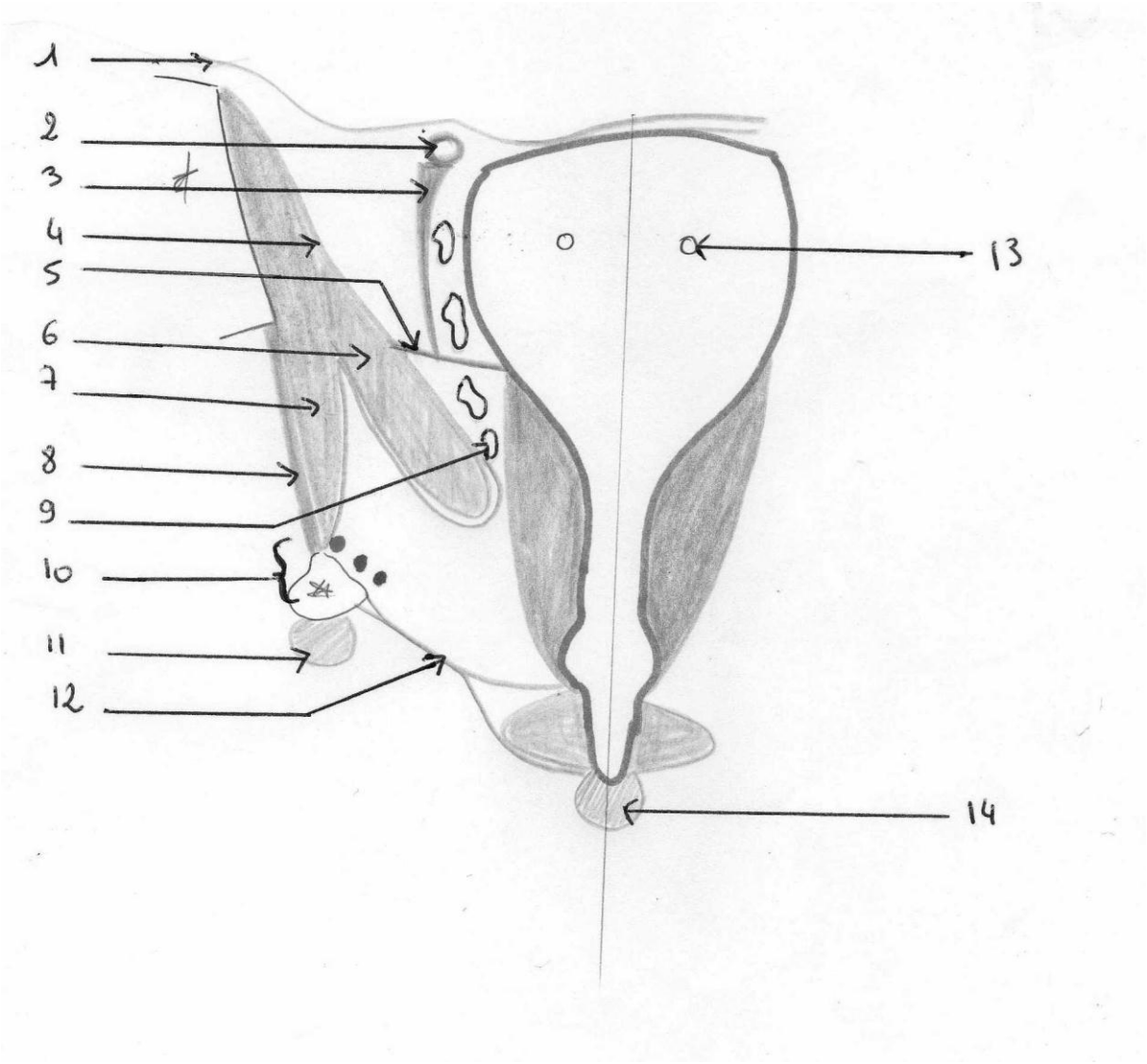

1/ Péritoine
2/ Artère ombilicale
3/ Fascia ombilico-prévésical
4/ Fascia pelvien
5/ Fascia vésico-prostatique
6/ Muscle élévateur de l'anus
7/ Muscle obturateur interne
8/ Membrane obturatrice
9/ Veines prostatiques et vésicales
10/ Vaisseaux puddendaux internes dans le canal d'Alcocq
11/ Corps caverneux droit
12/ Fascia du périnée
13/ Ostiums des uretères (x2)
14/ Corps spongieux

Tous ces organes sont des organes sous péritonéaux.

XI/ Innervation du petit bassin

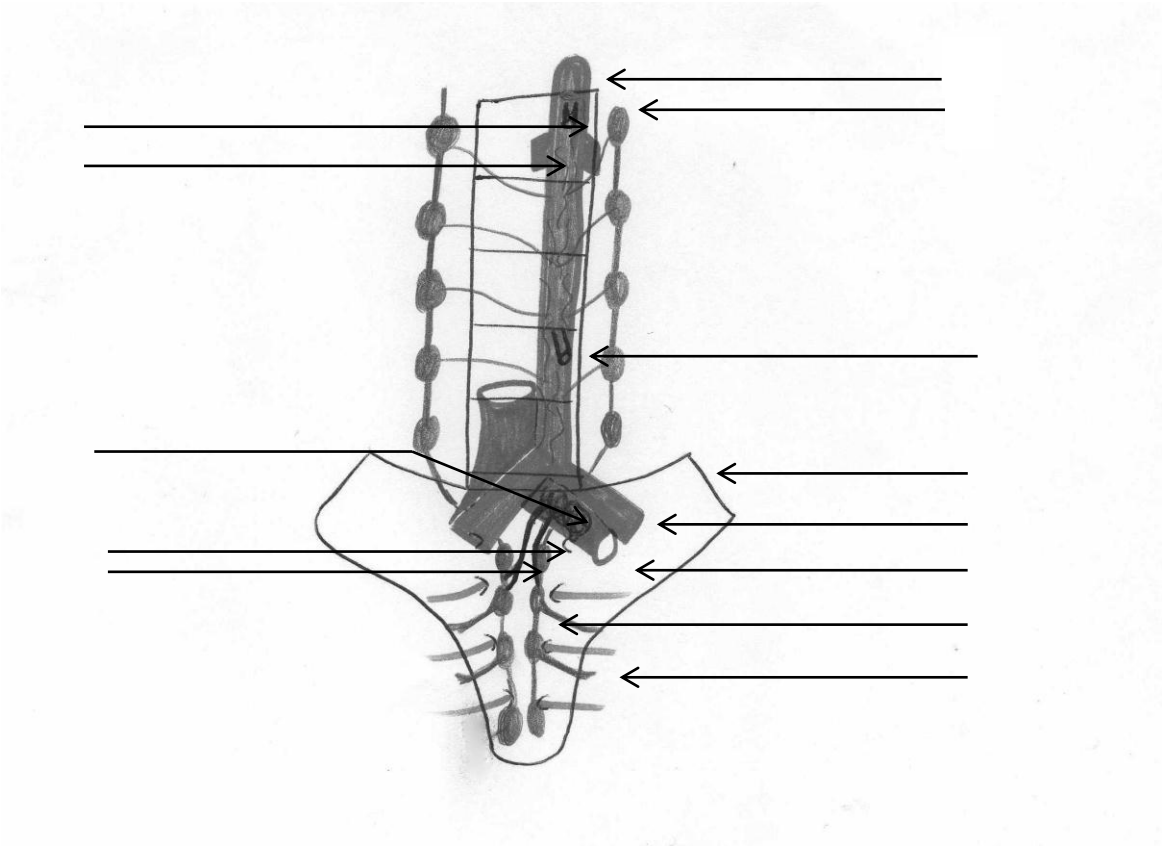

1/ Aorte
2/ Chaine sympathique
3/ Artère mésentérique inférieure
4/ Sacrum
5/ Artère iliaque commune
6/ Veine cave inférieure
7/ Système sympathique S2/S3
8/ Système parasympathique S2/S3/S4
9/ Artère mésentérique supérieure
10/ Artère rénale
11/ Plexus hypogastrique supérieur
12/ 2 nerfs hypogastriques

L'aorte vient jusqu'en L4/L5, où elle se divise en 2 artères iliaques communes. Il y a 2 chaines sympathiques dans la région lombaire, puis qu'on retrouve dans la région sacrale. Les ganglions passent en arrière des vaisseaux.
Par ailleurs, il y a des ganglions nerveux (aortico-rénaux, mésentériques) qui forment des filets qui sont en fait la réunion de fibres sympathiques et de fibres parasympathiques (qui viennent de ganglions cœliaques). La réunion de tout ceci forme un plexus hypogastrique supérieur, situé en avant de la veine iliaque commune gauche. A partir de ce plexus vont naitre 2 nerfs hypogastriques.
Ensuite, le **plexus hypogastrique inférieur** est formé par la réunion de :

- **2 nerfs hypogastriques**
- Des filets qui viennent de la chaine **sympathique** sacrale (S2/S3)
- Des filets nerveux qui viennent de S2/S3/S4 et qui sont du **parasympathique**.

Cette innervation explique la difficulté lors d'une prostatectomie totale (beaucoup d'afférences nerveuses à ce niveau).

XII/ Vue oblique du petit bassin

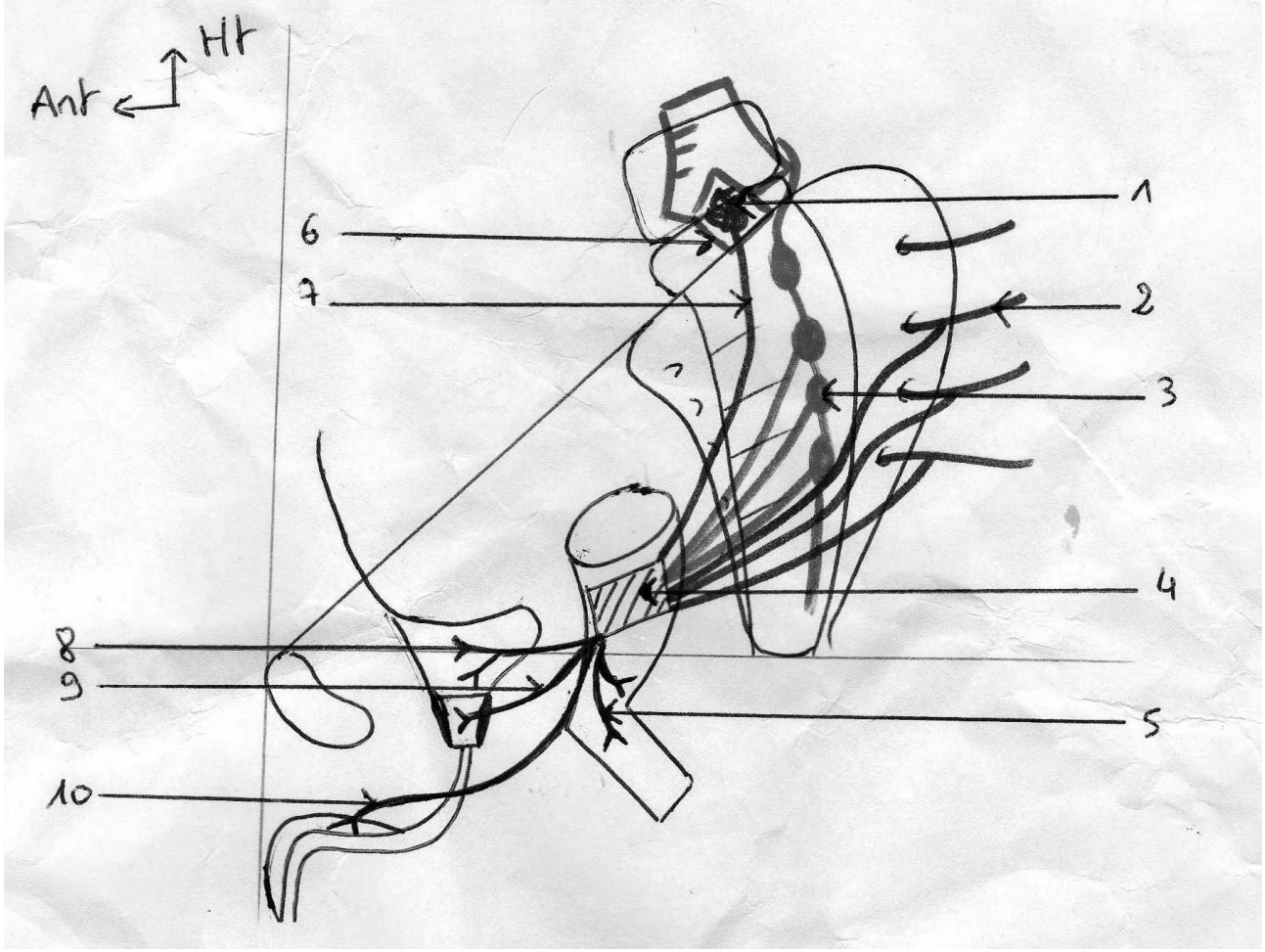

1/ Plexus hypogastrique supérieur
2/ Chaine parasympathique
3/ Chaine sympathique gauche
4/ Plexus hypogastrique inférieur
5/ Plexus rectal
6/ Veine iliaque interne
7/ Nerf hypogastrique
8/ Plexus vésical
9/ Plexus prostatique
10/ Nerf érecteur

Le plexus hypogastrique inférieur (= lames sacro-recto-génitales) est latéro-rectal. Il est constitué de sympathique et parasympathique.

Afférence du plexus hypogastrique inférieur :

- Ganglions sympathiques
- Nerfs parasympathiques
- Nerfs hypogastriques

Le plexus hypogastrique inférieur est responsable de la continence anale et vésicale, de l'érection et de l'éjaculation.

Efférences du plexus hypogastrique inférieur :

- Plexus rectal
- Plexus vésical
- Plexus prostatique
- Nerf érecteur qui va au corps caverneux

XIII/ Schématisation du fonctionnement

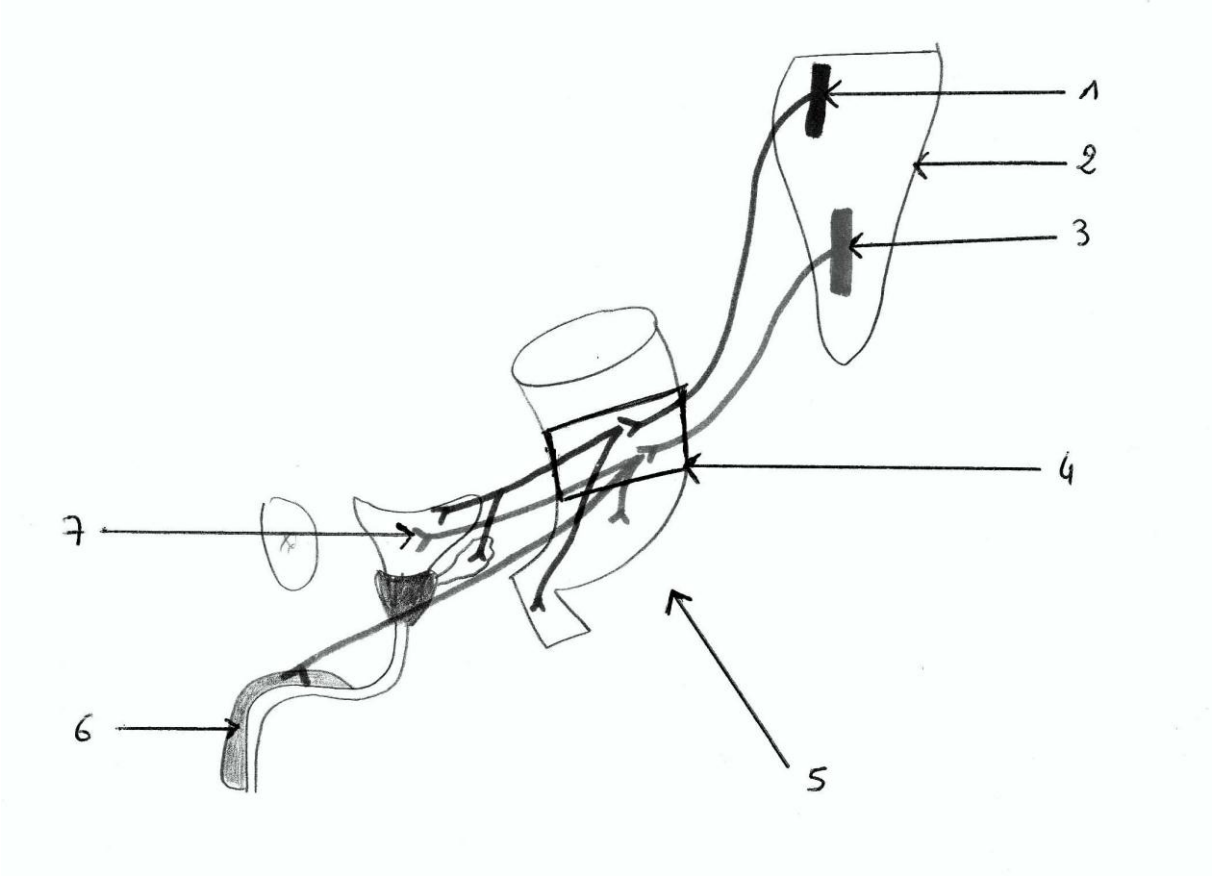

1/ Système sympathique
2/ Moelle spinale
3/ Système parasympathique
4/ Plexus hypogastrique inférieur
5/ Flèche de l'amputation abdomino-périnéale
6/ Corps caverneux
7/ Terminaison du parasympathique vers le détrusor

-> Le système **sympathique** va de L1 à L4 est responsable de la **continence** et de l'**éjaculation** (3 innervations : une pour les vésicules séminales, une pour la vessie et une pour le canal anal).
-> Le système **parasympathique** va de S2 à S4 est responsable de l'**évacuation** et de l'**érection** (innerve le détrusor, l'ampoule rectale et les corps érectile).

Le principal risque de la **prostatectomie radicale** (si on enlève la prostate) est un **trouble de l'érection**, car on risque de toucher le nerf des corps érectiles.
Quand on fait une **amputation abdomino-périnéale** (en cas de tumeurs du bas du rectum et du canal anal), on enlève l'ensemble du rectum, donc on enlève le plexus hypogastrique inférieur, ce qui cause des **problèmes d'érection et d'incontinence vésicale**.