UE2 CANCEROLOGIE
Place de la Médecine Nucléaire

Imagerie

- Imagerie de **Gamma Caméra**
  - Tomographie d'émission **monophotonique** ou TEMP: radiopharmaceutique émetteurs de rayonnement Gamma

- Imagerie de **Caméra TEP**
  - Tomographie d'émission de **positons** ou TEP: radiopharmaceutique émetteur de positons

Imagerie Gamma Caméra

- Technique d'Imagerie Fonctionnelle et métabolique
  - Système hybride : TEMP couplé à un TDM imagerie couplée morphologique et fonctionnelle
  - SPECT (terme anglais)
- Injection d'un radiopharmaceutique « émetteur de rayonnement Gamma »

Imagerie Gamma Caméra

- Scintigraphie Osseuse:

- Scintigraphie à l’Octreoscan

Scintigraphie osseuse: indications

- Bilan d’extension de cancers : prostate, sein, poumon…

- Recherche de métastases osseuses

Contre-indications

- Absolue:
  - Grossesse

- Relative:
  - Allaitement
- Précaution: réalisation de l’examen à distance de la chimiothérapie

  - Dosimétrie favorable (15 mSv si TEMP/CT)

Réalisation de l’examen

- Scintigraphie osseuse
  - Pas de préparation du patient
  - Injection IV d’un traceur marqué au Technétium 99m à tropisme osseux: 99mTc-HDP
  - Imagerie 2à 3 heures après IV

Distribution physiologique du traceur

- Répartition homogène du traceur au niveau du squelette avec quelques zones physiologiquement hyperfixantes:
  - Articulations sacroiliaques
  - Sternum

Scintigraphie osseuse normale

Interprétation des images

- Image anormale:
  - Foyer hyperfixant : les métastases osseuses sont très souvent hyperfixantes
  - Foyer hypofixant: les métastases osseuses sont plus rarement hypofixantes (lésions lytiques pures)

Scintigraphie : métastases osseuses

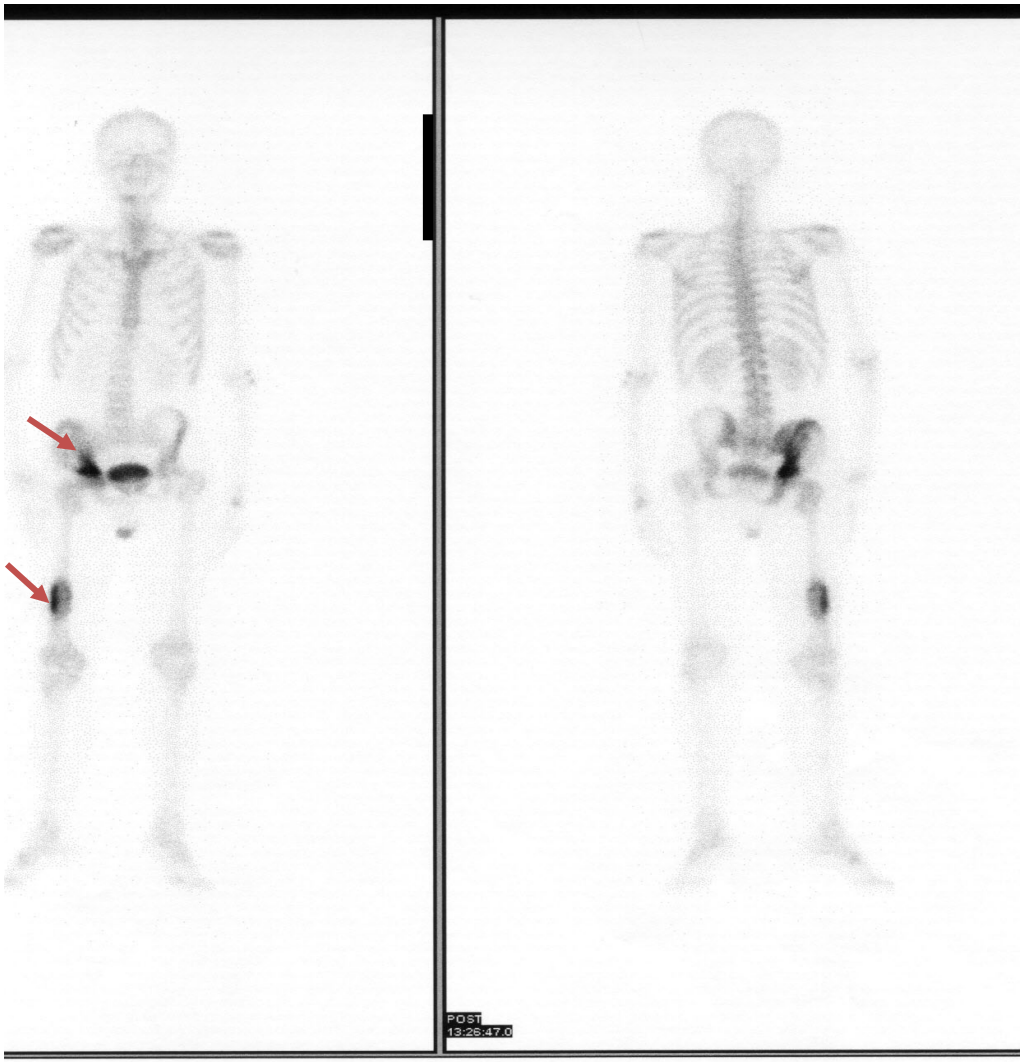

Imagerie à l' Octreoscan®

- Bilan initial pré-thérapeutique
  - Maladie localisée : une lésion primitive unique
  - Maladie locorégionale: lésion primitive et atteinte ganglionnaire loco-régionale
  - Maladie métastatique: bilan d'extension
- Recherche de récidive
- Suivi thérapeutique

Contre-indications

- Absolue:
  - Grossesse

- Relative:
  - Allaitement

  - Dosimétrie favorable (15 à 20 mSv si TEMP/CT)

Réalisation de l'examen Octreoscan®

- Préparation du patient
  - Patient non à jeun
  - Utilisation de laxatifs : possible mais non systématique
  - Interaction médicamenteuse
    - Traitement par Octréotide : arrêt controversé
    - Aucune interaction connue à ce jour

Réalisation de l’examen

- Scintigraphie des récepteurs de la somatostatine **Octreoscan®**
  - Injection IV d’un analogue de la somatostatine marqué à l’Indium 111 qui se fixe de façon spécifique sur les récepteurs de la somatostatine
  - Images 4h et 24 heures après IV

Distribution physiologique du traceur

- Aspect normal : fixation physiologique :
  - Hypophyse, thyroïde, seins,
  - Foie, rate et reins, accumulation digestive

Imagerie des TE Octreoscan®

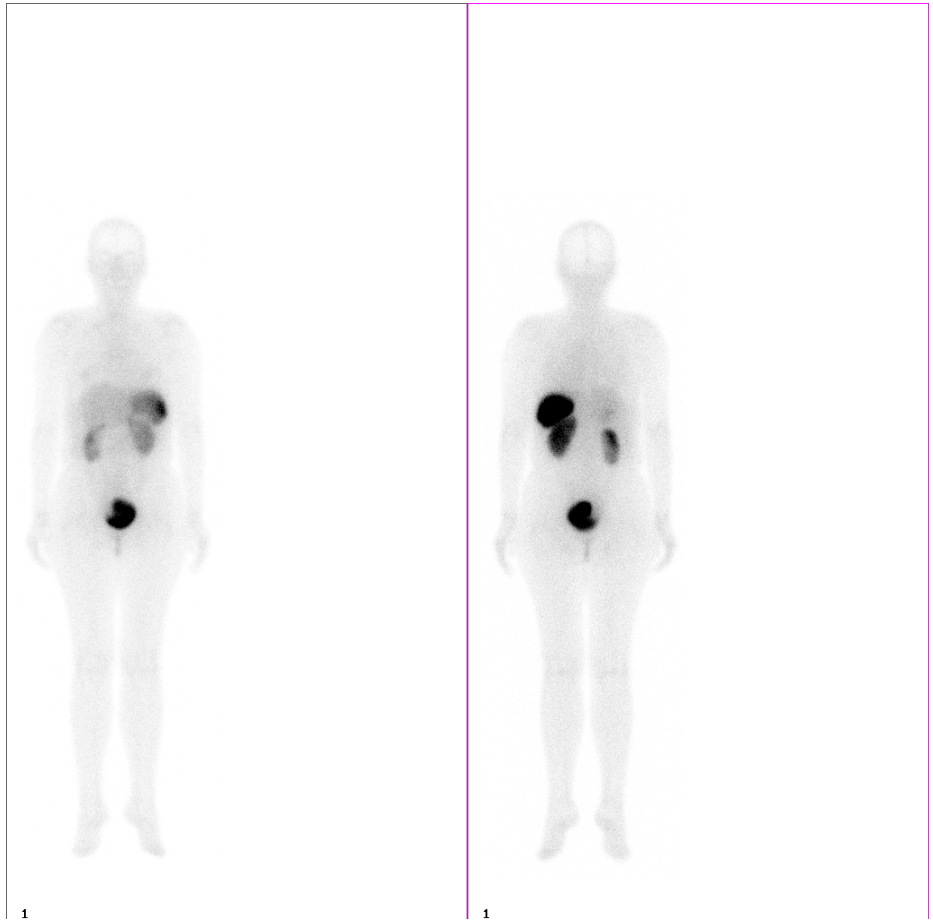

Thorax et crâne

Incidence antérieure

Abdomen

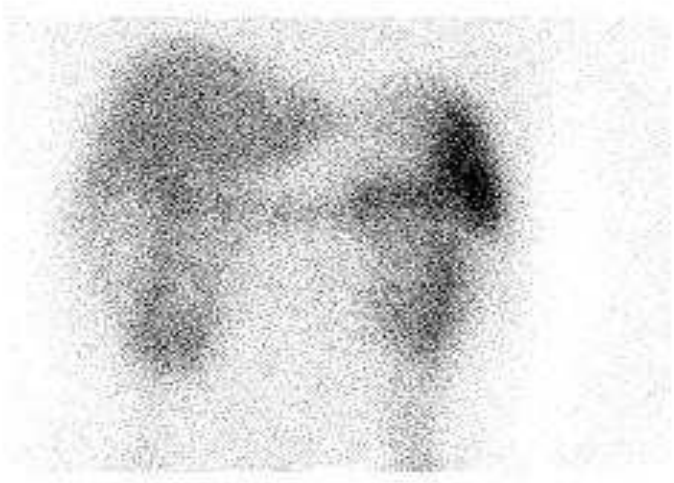

Incidence antérieure

Incidence postérieure

Tumeur neuroendocrine du pancréas opérée : suivi

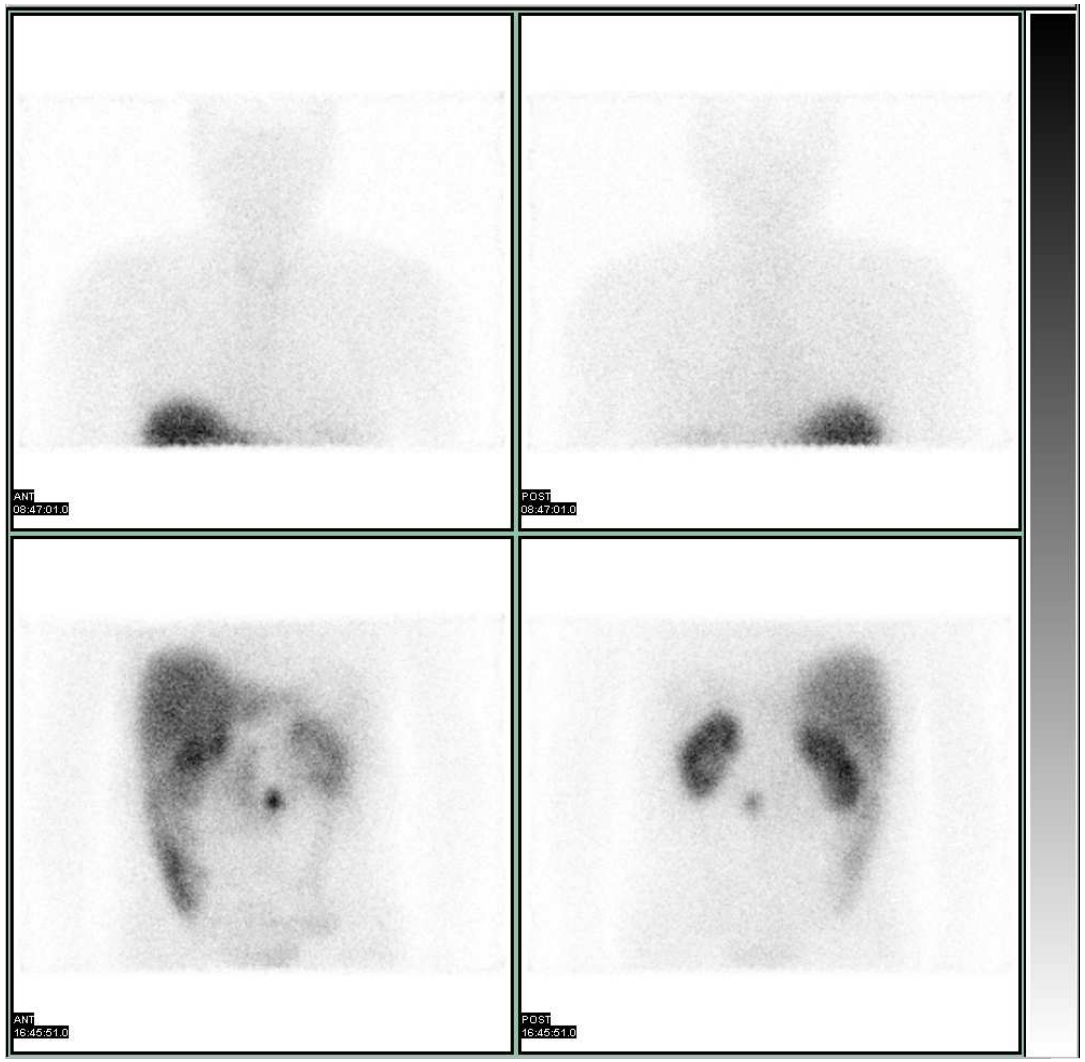

Tumeur non fonctionnelle opérée (m^me patient): suivi

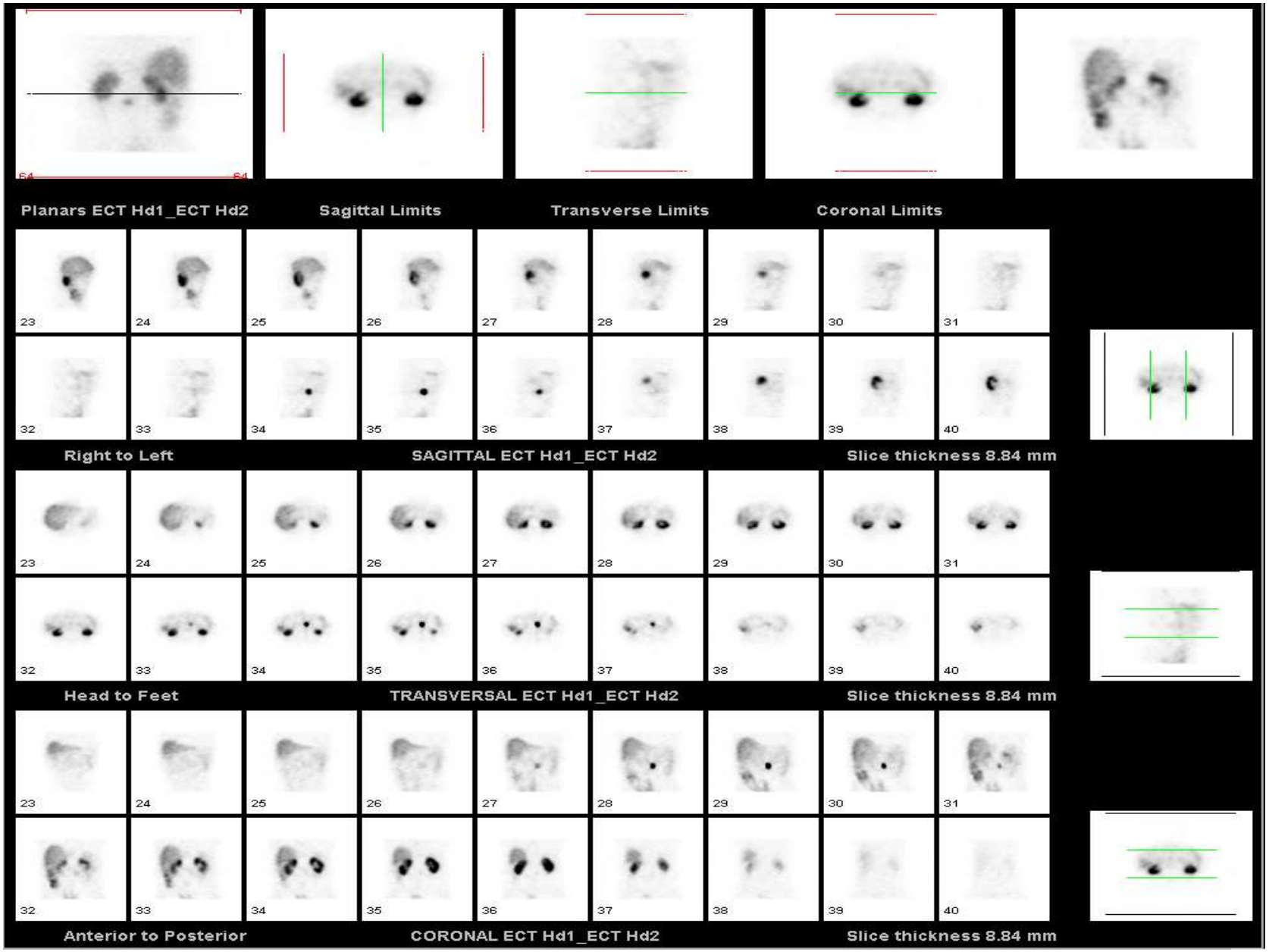

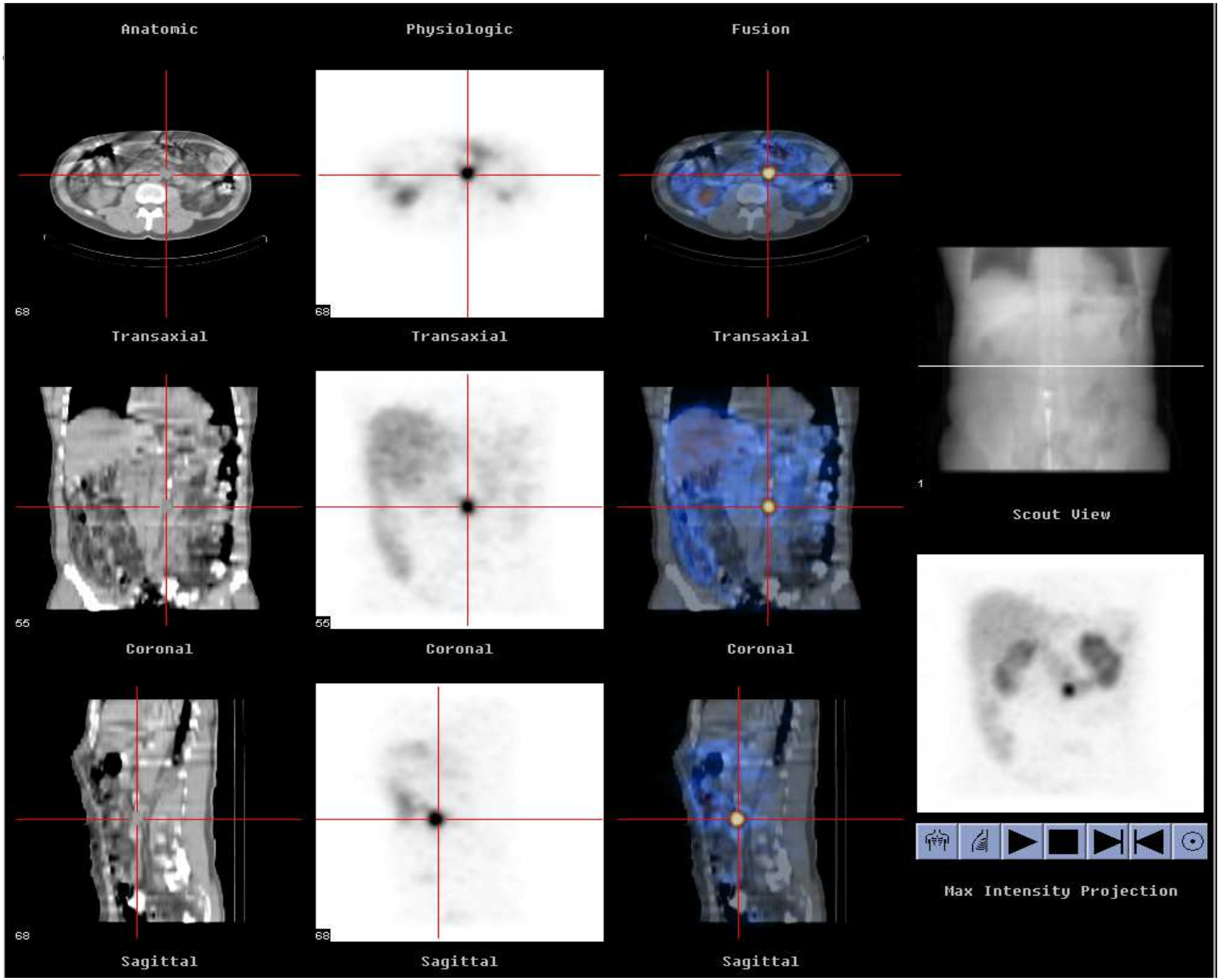
Anatomic
Physiologic
Fusion
68
68
Transaxial
Transaxial
Transaxial
55
55
Coronal
Coronal
Coronal
68
68
Sagittal
Sagittal
Sagittal
1
Scout View
Max Intensity Projection

Imagerie Caméra TEP

- Technique d'Imagerie Fonctionnelle et métabolique
  - Système hybride : TEP couplé à un TDM imagerie couplée morphologique et fonctionnelle
  - PET Scan (terme anglais)
- Injection d'un radiopharmaceutique « émetteur de positons »

158.0
0.0
0

Traceurs TEP autorisés en France

- Métabolisme Glucidique
  - 18 FDG
- Métabolisme des Acides Aminés
  - 18 FDOPA
- Métabolisme des Acides Gras
  - 18 F Choline
- Fluorure de sodium : 18FNa

Imagerie TEP 18 FDG

- TEP au 18 FDG Analogue du glucose marqué au 18Fluor: ***[18F]-fluoro-2deoxyglucose***
  - Premier traceur TEP utilisé en cancérologie

- Mesure l'activité métabolique glucidique au niveau des tumeurs

Imagerie TEP 18 FDG Indications

- Bilan initial pré-thérapeutique
  - Maladie localisée : une lésion primitive unique
  - Maladie locorégionale: lésion primitive et atteinte ganglionnaire loco-régionale
  - Maladie métastatique: bilan d'extension
- Recherche de récidive
- Suivi thérapeutique

Contre-indications

- Absolue:
  - Grossesse

- Relative:
  - Allaitement
- Précautions: diabète équilibré

  - Dosimétrie favorable (15 à 20 mSv si TEP/CT)

Réalisation de l’examen

- Patient à jeun de 6 heures mais hydratation correcte
- Contrôle de la glycémie
- Mise au repos et au chaud (éviter de fixations musculaires et de la graisse brune)
- Injection IV de 5 MBq /Kg de 18F DG
- Acquisition des images à 1 heure après injection

Distribution physiologique du traceur

- Cerveau
- Glandes salivaires
- Cœur
- Foie
- Elimination urinaire
- Elimination digestive
- Moelle osseuse

Interprétation des images

- Fixation anormale si non physiologique
- Fixation : traduit un hypermétabolisme Glucidique
- Analyse semi-quantitative:
  - Valeur standardisée de la fixation SUV « standardized uptake value » quantité de FDG rapportée à l'activité injectée et au poids du corps

18FDG TEP en pneumologie: indications

- Caractérisation d'un nodule pulmonaire isolé lorsque sa taille est > 1cm)
- Bilan d'extension d'un cancer broncho-pulmonaire avéré
- Détection des récidives
- Évaluation sous traitement

Imagerie 18 FDG TEP en Pneumologie

- Diagnostic de malignité d'un nodule solitaire Seuil de SUV classique : 2,5
- Risque de faux négatifs :
  - Taille des lésions (infracentimétrique)
  - Nature histologique (cancer bronchiolo-alvéolaire)
- Risque de faux positifs : maladies inflammatoires ou infectieuses

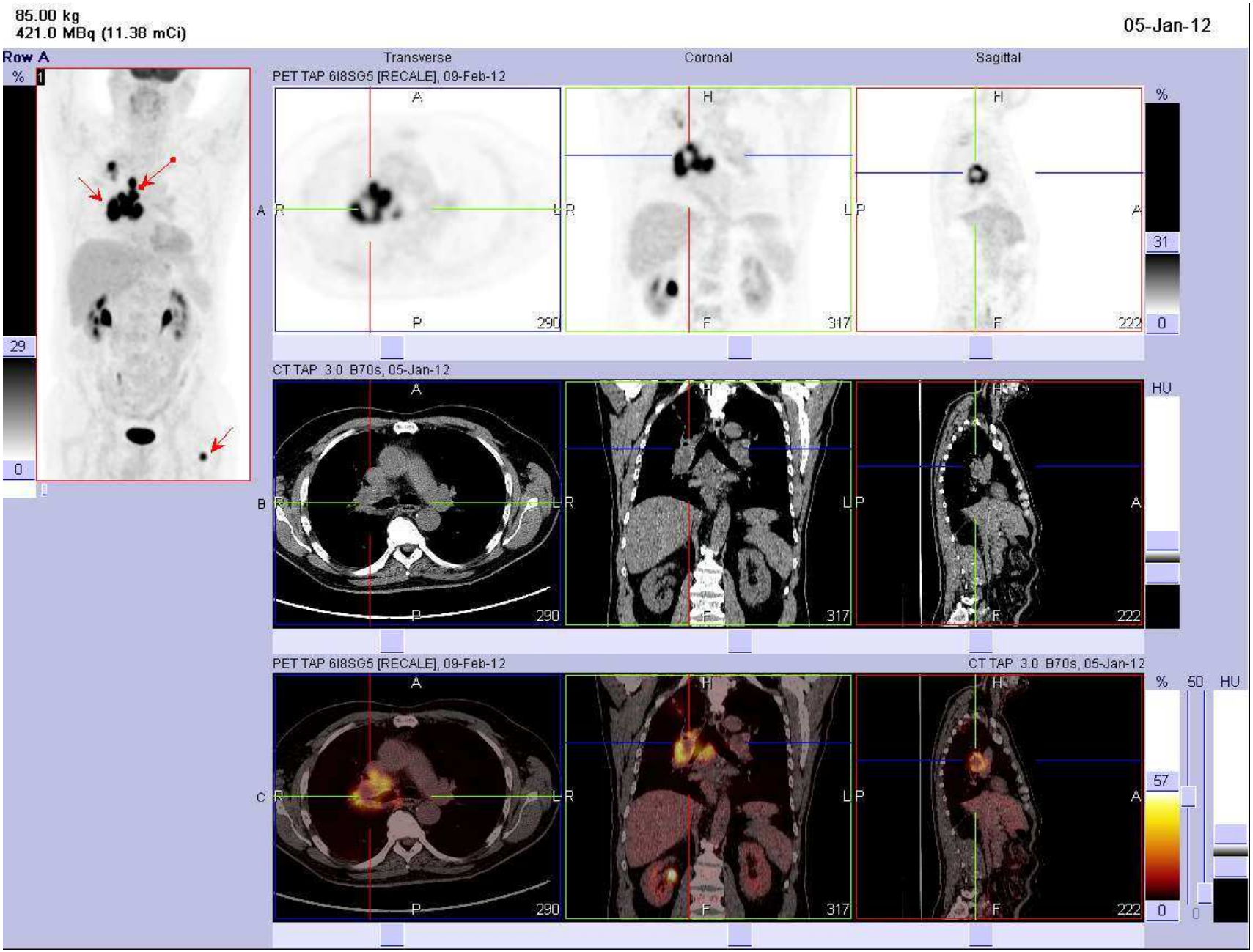
85.00 kg
421.0 MBq (11.38 mCi)
05-Jan-12
Row A
%
29
0
Transverse
Coronal
Sagittal
PET TAP 6I8SG5 [RECALE], 09-Feb-12
A
R
L
P
290
H
F
317
222
31
CT TAP 3.0 B70s, 05-Jan-12
HU
B
C
57
50

Imagerie 18FDG TEP en Gastroentérologie

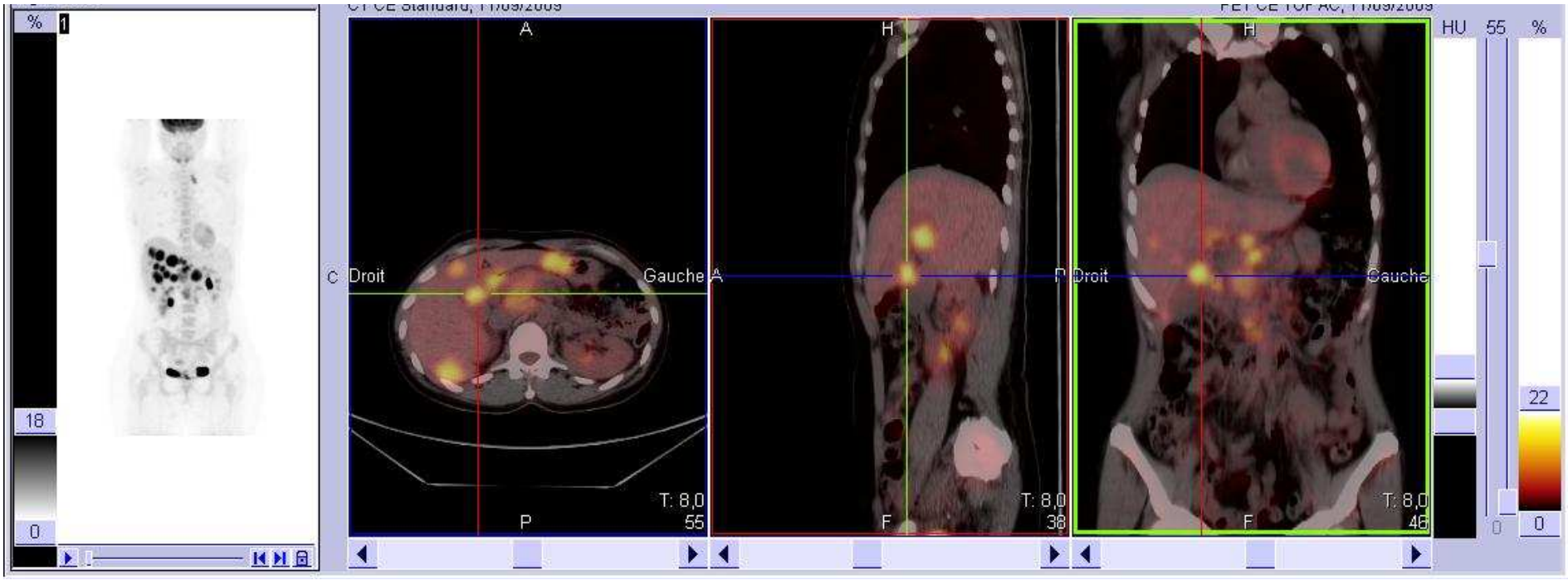

Imagerie 18 FDG et Lymphome

- **C. Bodet-Milin, T. Eugène, T. Gastinne, E. Frampas,S. Le Gouill, and F. Kraeber-Bodéré. FDG-PET in Follicular Lymphoma Management Journal of Oncology 2012**.

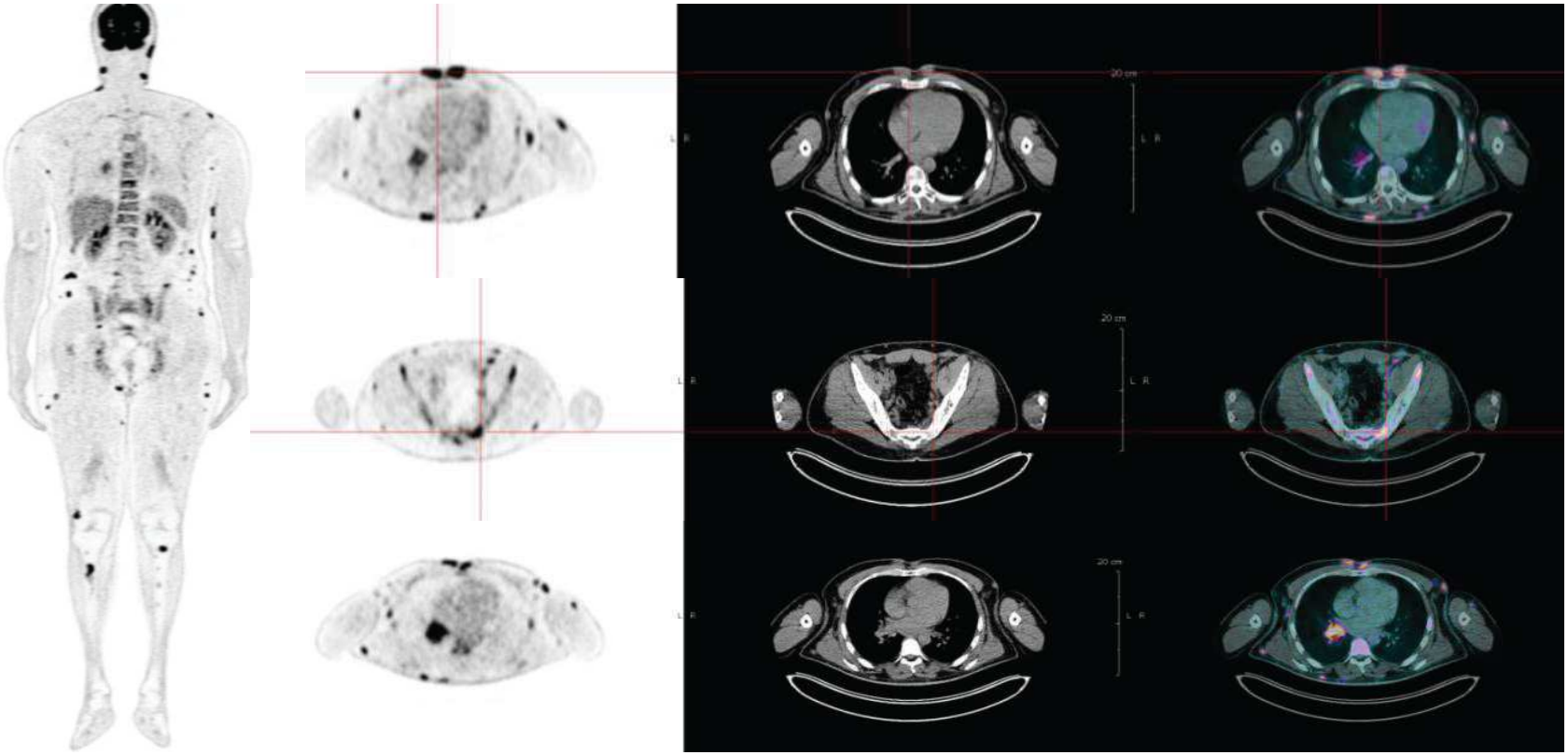

Imagerie 18 FDG et Lymphome: suivi

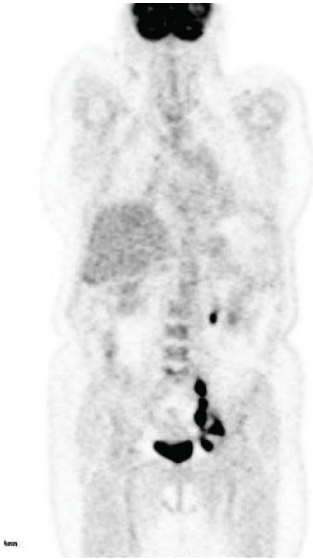

TEP FDOPA

Imagerie TEP ^{18}F DOPA

- Les tumeurs neuroendocrines bien différenciées ont la capacité de capter, décarboxyler et de stocker dans des granules de sécrétion
  l'acide aminé dihydroxyphénylalanine (DOPA).
  - Essentiellement Tumeurs d
    anciennement appelées « c

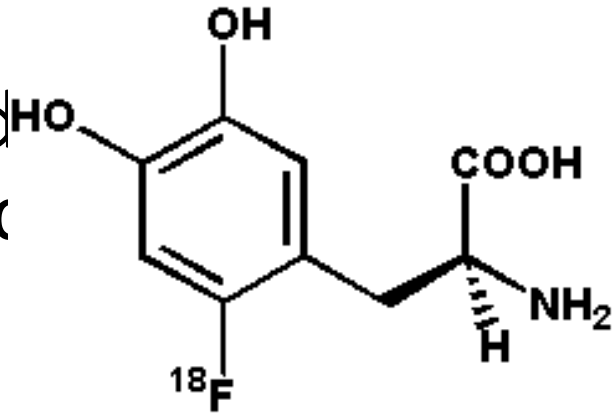

Imagerie TEP ^{18}F DOPA Indications en cancérologie

- Tumeurs neuroendocrines:
  - Digestives (surtout les tumeurs du grêle)
  - Paragangliomes
  - Phéochromocytomes

Distribution physiologique de la F-DOPA

noyaux gris centraux cérébraux
vésicule biliaire
pancréas
duodenum
Elimination urinaire

Réalisation de l’examen

- Patient à jeun de 6 heures mais hydratation correcte
- Injection IV de 4MBq /Kg de 18F DOPA
- Acquisitions précoce 5 mn et à 1 heure après injection

FIG. 1. Corresponding to patient 6 in Table 2, suspicion of residual lesions after surgery for peritoneal metastases in a patient with previously resected ileal carcinoid tumor. A, SRS with only one doubtful site of weak uptake at the periphery of a large cyst of the right kidney (*arrow*). B, FDOPA PET/CT positive for multiple sites of peritoneal carcinomatosis in the periphery of the liver, the periphery of the cyst of the right kidney (*arrow*), and the right side of the pelvis (*dotted arrow*) **F. Montravers et al. J Clin Endocrinol Metab 2009**

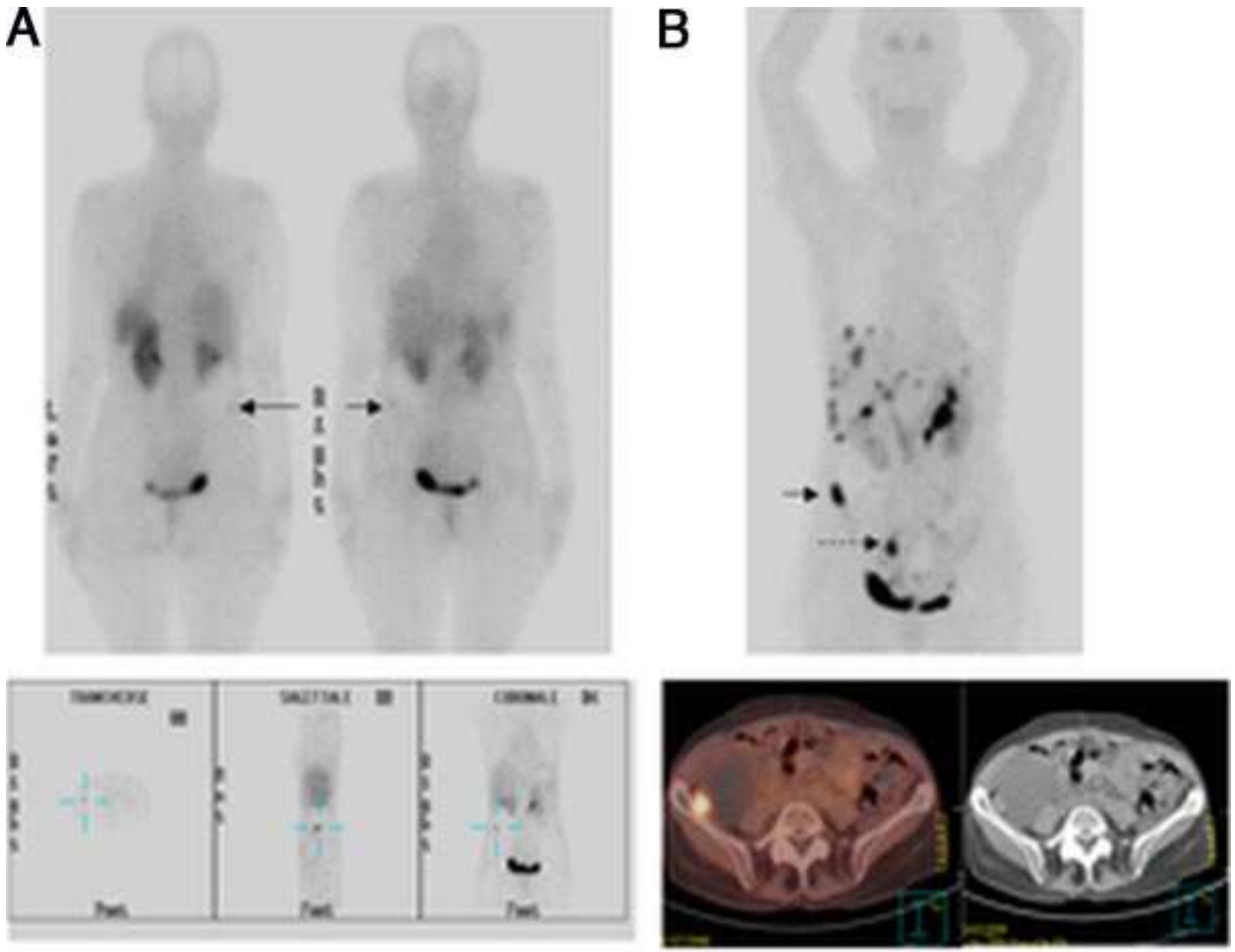

Limites TEP 18 FDG

- Faux positifs:
  - Infection, inflammation (sarcoïdose, tuberculose..)
  - Délai trop court après la radiothérapie

- Faux négatifs:
  - Hyperglycémie
  - Certains cancers (Cancer bronchoalvéolaire)
  - Interaction médicamenteuse (délai trop court après la chimiothérapie)

Imagerie TEP 18F-Choline

- La choline est un composant des phospholipides membranaires

- Indications de l'imagerie TEP 18F Choline:
  - Cancers de la prostate
  - Carcinome hépatocellulaire

Imagerie TEP 18F-Choline

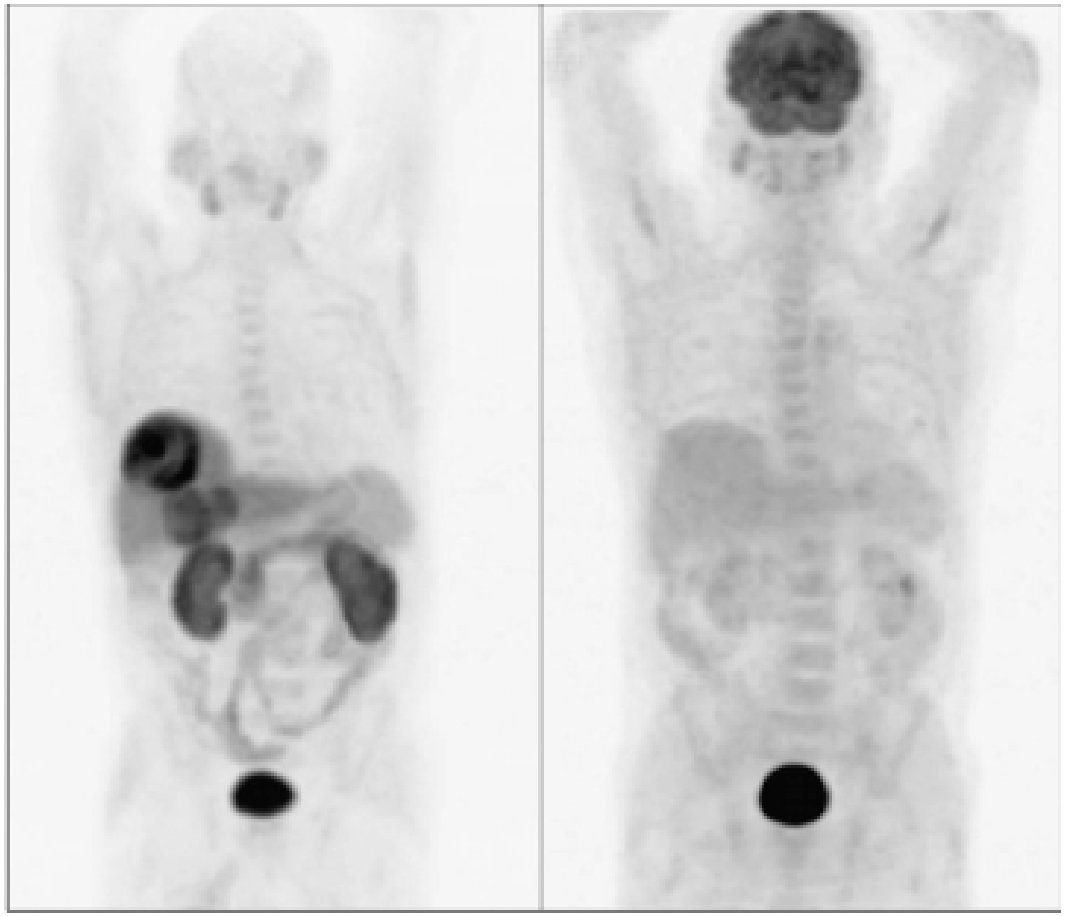

En conclusion

- Nouveaux traceurs TEP
  - Traceur de la prolifération cellulaire
  - Traceur de l'hypoxie tumorale
- Place de la TEP pour le traitement en radiothérapie conventionnelle des cancers: car elle permettra de centrer les champs d'irradiation des cancers selon les zones tumorales où la fixation du traceur est élevée.