Ed du 16/04/13
rt assaraf gabrielle
rl achour alexandra

DERMATOLOGIE
CORRECTION DE L ED D ANAPATH

Cas 1

Marine, 7 ans, se plaint de douleurs aux jambes. En la déshabillant, sa mère remarque des taches bleutées ou pourpres sur ses jambes.
A l'examen dermatologique, vous trouvez des lésions violacées, dont certaines sont infiltrées. Quelques unes ont un centre nécrotiques ou croûteux. En passant votre doigt, vous n'arrivez pas à faire disparaitre ces lésions à la pression

Question 1:
De quelle lésion élémentaire dermatologique s'agit-il?

Lésion élémentaire primitive:
Purpura: mécanisme: extravasation de sang dans le tissu cutané
→ ne s'efface pas à la vitro-pression
(diagnostic différentiel: érythème, mécanisme: vasodilatation capillaire)

Lésions élémentaires secondaires: Ulcérations, nécroses, croûtes

Question 2:
Quels signes de gravité recherchez-vous à l'examen clinique?

Syndrome infectieux +++ : fièvre, syndrome méningé

Purpura fébrile → Suspicion de purpura fulminans

Signes cutanés de gravité: Purpura nécrotique/ecchymotique/extensif/acral

Syndrome hémorragique: purpura des muqueuses, autres hémorragies

Autres signes extra-cutanés: neurologiques, cardiorespiratoires, articulaires, biologiques...

CHOIX DE LA LESION A BIOPSIER

Non remaniée par érosion, infection, croûtelles

Récente, non traitée et primitive

Si multiples et identiques, choisir le territoire sans rançon cicatricielle ou en peau couverte

En peau **saine** péri-lésionnelle pour IFD des maladies bulleuses

Si plusieurs biopsies du même patient, numéroter les lésions en fonction du siège

Biopsie chirurgicale ou profonde (au bistouri) avec suture

Punch : 2 – 3 mm (visage) : 4 mm avec suture

PREPARATION DU MATERIEL

Pour antisepsie (Biseptine®) et compresses

Pour anesthésie locale :
. Flacon Xylocaïne
. 1 aiguille pompeuse
. 1 seringue (5 cc) + 1 aiguille ID

Matériel biopsie et suture :
. 1 paire de gants stériles (taille adaptée)
. Punch (choix du diamètre) ou bistouri
. Pince à griffe, ciseaux
. Porte aiguille
. Fil de suture
. Pansements stériles
. Flacon à prélèvement avec son fixateur ou tube plastifié résistant au froid pour IFD

Question 3:
Pourquoi ne semble t-il pas s'agir d'un purpura d'origine hématologique?

Absence de signes hémorragiques extériorisés: pas de saignement gingival, pas d'épistaxis, pas d'hémorragie conjonctivale, pas de bulle hémorragiques des muqueuses, pas d'hémorragie digestive...

Présence d'une infiltration: certains éléments sont palpables (papules)

→ Purpura vasculaire

Vous prescrivez une NFS qui est normale, vous permettant d'exclure de façon formelle une origine hématologique.

Vous expliquez à Marine et ses parents qu'il est nécessaire d'effectuer un examen complémentaire.

Question 4:
Quel examen à visée diagnostique demandez-vous? Qu'en attendez-vous?

Biopsie cutanée d un élément infiltré récent

Recherche d argument histologique en faveur d une vascularite : inflammation de la paroi des vaisseaux capillaires de petit calibre (plus rarement vaisseaux de moyen calibre)

CHOIX DE LA LESION A BIOPSIER

Non remaniée par érosion, infection, croûtelles

Récente, non traitée et primitive

Si multiples et identiques, choisir le territoire sans rançon cicatricielle ou en peau couverte

En peau **saine** péri-lésionnelle pour IFD des maladies bulleuses

Si plusieurs biopsies du même patient, numéroter les lésions en fonction du siège

Biopsie chirurgicale ou profonde (au bistouri) avec suture

Punch : 2 – 3 mm (visage) : 4 mm avec suture

PREPARATION DU MATERIEL

Pour antisepsie (Biseptine®) et compresses

Pour anesthésie locale :
. Flacon Xylocaïne
. 1 aiguille pompeuse
. 1 seringue (5 cc) + 1 aiguille ID

Matériel biopsie et suture :
. 1 paire de gants stériles (taille adaptée)
. Punch (choix du diamètre) ou bistouri
. Pince à griffe, ciseaux
. Porte aiguille
. Fil de suture
. Pansements stériles
. Flacon à prélèvement avec son fixateur ou tube plastifié résistant au froid pour IFD

BIOPSIE(S) CUTANEE(S)

ANESTHÉSIE LOCALE

- Désinfection peau (Biseptine®)
- Avec aiguille « pompeuse » prendre dans seringue (petite taille)
  Xylocaïne 1% Adrénalinée ou non adrénalinée (enfant, extrémités)
- Injection lésion choisie avec aiguille IDF ne.

BIOPSIE(S) CUTANÉE(S)

RÉALISATION DU GESTE

- Ouvrir le kit et y ajouter instrument(s) manquant(s) ou rassembler dans plateau stérile les instruments stériles.
- Mettre gants stériles
- Placer le champ percé, centré par la lésion
- Vérifier anesthésie
- Prélèvement jusqu'à l'hypoderme, à saisir à la pince et placer dans fixateur
- Suture (3/0 ou 4 voire 5/0 -visage-)
- Pansement

donnance ablation fils

BIOPSIE(S) CUTANÉE(S)

ANATOMOPATHOLOGIE

- Remplir le « *bon* »
  identité, âge, couleur de peau, description de la lésion et siège, hypothèses diagnostiques
- Demande de coloration(s) spéciale(s) ou marqueur(s).
- Numéroter les biopsies selon le siège, à mettre dans des flacons séparés.

Question 5:

A quoi correspondent les annotations sur la <u>lame HES cas 1</u> parmi les propositions suivantes:

Vaisseau capillaire normal.
Glande sudorale
Infiltrat à polynucléaires éosinophiles.
Nécrose fibrinoide de la paroi d'un vaisseau capillaire.
Infiltrat à polynucléaires neutrophiles péri-vasculaires.
Nécrose de l'épiderme, remplacé par un enduit fibrinoleucocytaire

Lame HES de la biopsie cutanée d'une lésion infiltrée nécrotique
Hématéine Eosine Safran

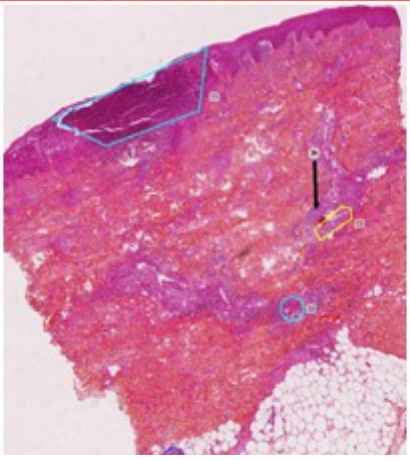

Lame HES de la biopsie cutanée d'une lésion infiltrée nécrotique

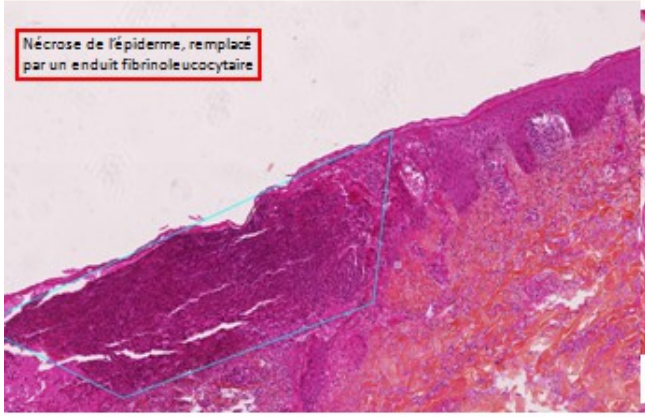

Lame HES de la biopsie cutanée d'une lésion infiltrée nécrotique

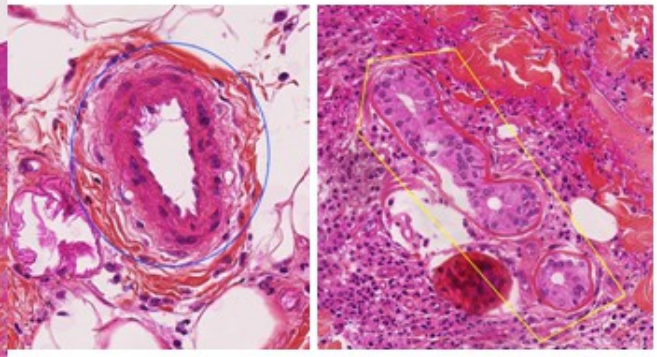

Section d'artériole normale

Glandes sudorales

Lame HES de la biopsie cutanée d'une lésion infiltrée nécrotique

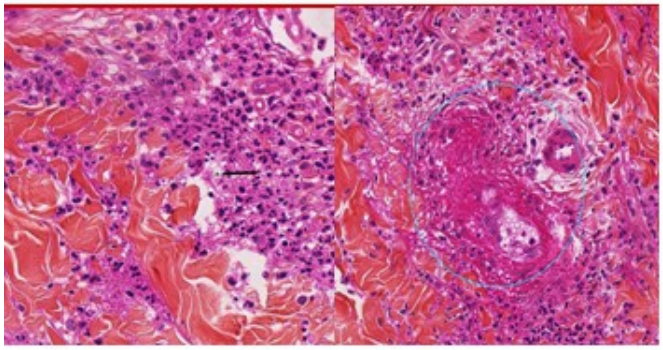

Infiltrat de polynucléaires neutrophiles à noyau fragmenté (leucocytoclasie)

Nécrose fibrinoïde de la paroi d'un vaisseau capillaire

Par ailleurs, Marine se plaint de douleurs abdominales et de douleurs articulaires.

Question 5:
Quelle est votre hypothèse clinique?

Purpura vasculaire des membres inférieurs, correspondant histologiquement à une vascularite cutanée
+ douleurs abdominales
+ douleurs articulaires

→ Suspicion de purpura rhumatoïde

Objectifs du dossier

- Purpura
- Infiltration
- Vitropression
- Lésions élémentaires secondaires : nécrose, ulcération
- Importance de l'examen général recherchant des signes associés (biologiques etc..)
- Structure histologique de la peau : épiderme, derme, hypoderme
- Vascularisation cutanée

Cas 2

Cas clinique

Monsieur Bulle, 82 ans, consulte divers médecins depuis 6 mois pour un prurit intense associé à des lésions de grattage.

Finalement, quand il vous est adressé, il s'y associe une éruption bulleuse touchant principalement l'abdoment et la racine des membres, sans atteinte muqueuse.

Les bulles sont tendues et siègent sur une base érythémateuse.

Question 1:
Vous orientez-vous vers une bulle sous-épidermique ou intra-épidermique? Pensez-vous trouver un signe de Nikolsky?

Question 1
Vous orientez-vous vers une bulle sous-épidermique ou intra-épidermique? Pensez-vous trouver un signe de Nikolsky?

Bulles tendues, sur une peau lésée

Décollement sous-épidermique

Bulles flasques et fragiles

Décollement intra-épidermique

La numération formule sanguine retrouve une hyperéosinophilie modérée.

Vous réalisez une biopsie cutanée.

Question 2:
Quel site choisissez-vous (peau saine, peau bulleuse, peau péri-bulleuse

Pour l'étude histologique standard
Choisir une lésion bulleuse récente, intacte
A cheval sur la bulle et la peau péri-bulleuse si possible

Pour l'IFD
peau saine péri bulleuse

Question 3:
Quelles sont les annotations A à D correspondantes parmi les propositions suivantes?

Zone de clivage dermoépidermique.
Zone de clivage intraépidermique.
Acantholyse.
Polynucléaires éosinophiles.
Polynucléaires neutrophiles.
Bulle jonctionnelle.
Infiltrat périvasculaire dermique superficiel peu dense, contenant quelques polynucléaires

Lame de la biopsie d une region bulleuse

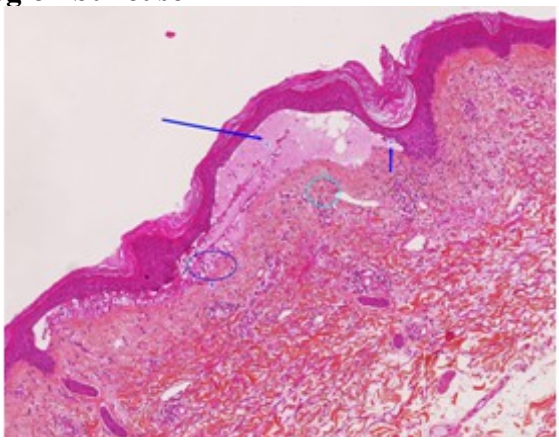

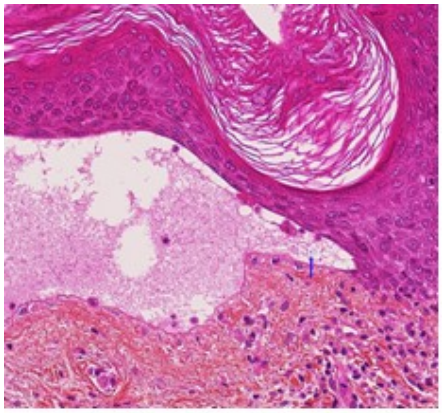

Zone de clivage sous épidermique décollant la jonction dermo épidermique

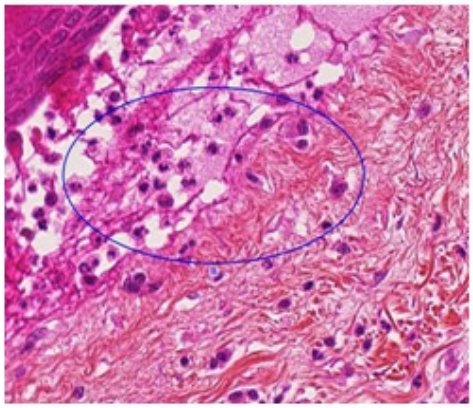

Polynucléaires éosinophiles dans la cavité bulleuse et dans le plancher dermique

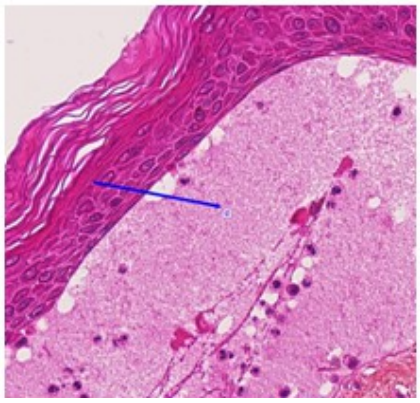

Toit : épiderme

Cavité : bulle jonctionnelle

Plancher : derme

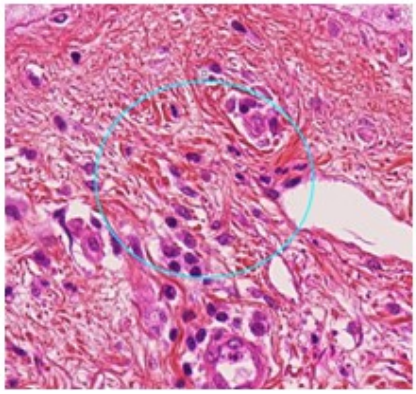

Infiltrat dermique péri-vasculaire peu dense, contenant quelques polynucléaires éosinophiles

Immunofluorescence cutanée directe, réalisée en peau saine péri-bulleuse

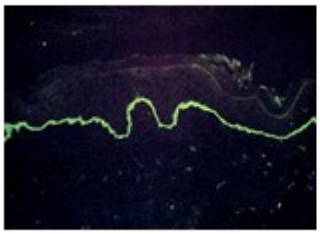

Anticorps positifs : anti-IgG et anti-C3

Question 3:
Quel diagnostic retenez-vous?

Bulle jonctionnelle sous épidermique
+ dépôts linéaires de C3 et d' IgG le long de la jonction dermo-épidermique

➡ DBAI (dermatose bulleuse auto-immune de la jonction),
très probable **pemphigoide bulleuse**

Pemphigoide bulleuse

la plus fréquente des DBAI
surtout chez les sujets âgés
début fréquent par un prurit généralisé, +/- éruption urticarienne ou eczématiforme
lésions bulleuse symétriques (face de flexion et racine des membres, abdomen)
atteintes muqueuses exceptionnelles

Question 4:
Quels sont les signes de gravité d'une dermatose bulleuse?

Étendue des lesions , nombre de bulles et rapidité d apparition des bulles
presence de lesions muqueuses
retentissement sur l etat general (deshydratation, surinfection)
toute forme etendue ou rapidement evolutive impose l hospitalisation

Cas 3

Un homme de 43 ans vient vous consulter pour surveillance de ses nombreux grains de beauté.

Vous décidez de retirer l' un d' eux car il est en zone de frottement.

Vous décidez de retirer l'un des ses nævus, car il est en zone de frottement. Voici la lame HES correspondante

Question 1:

A quoi correspondent les annotations A à E parmi les propositions suivantes:

1.Épiderme normal.
2.Bouchon corné.
3.Prolifération mélanocytaire dermique soulevant l'épiderme.
4.Mélanocytes intra-épidermqiue.
5. Maturation cytologique et architecturale des mélanocytes.
6.Nids de mélanocytes réguliers, parfois pigmentés.

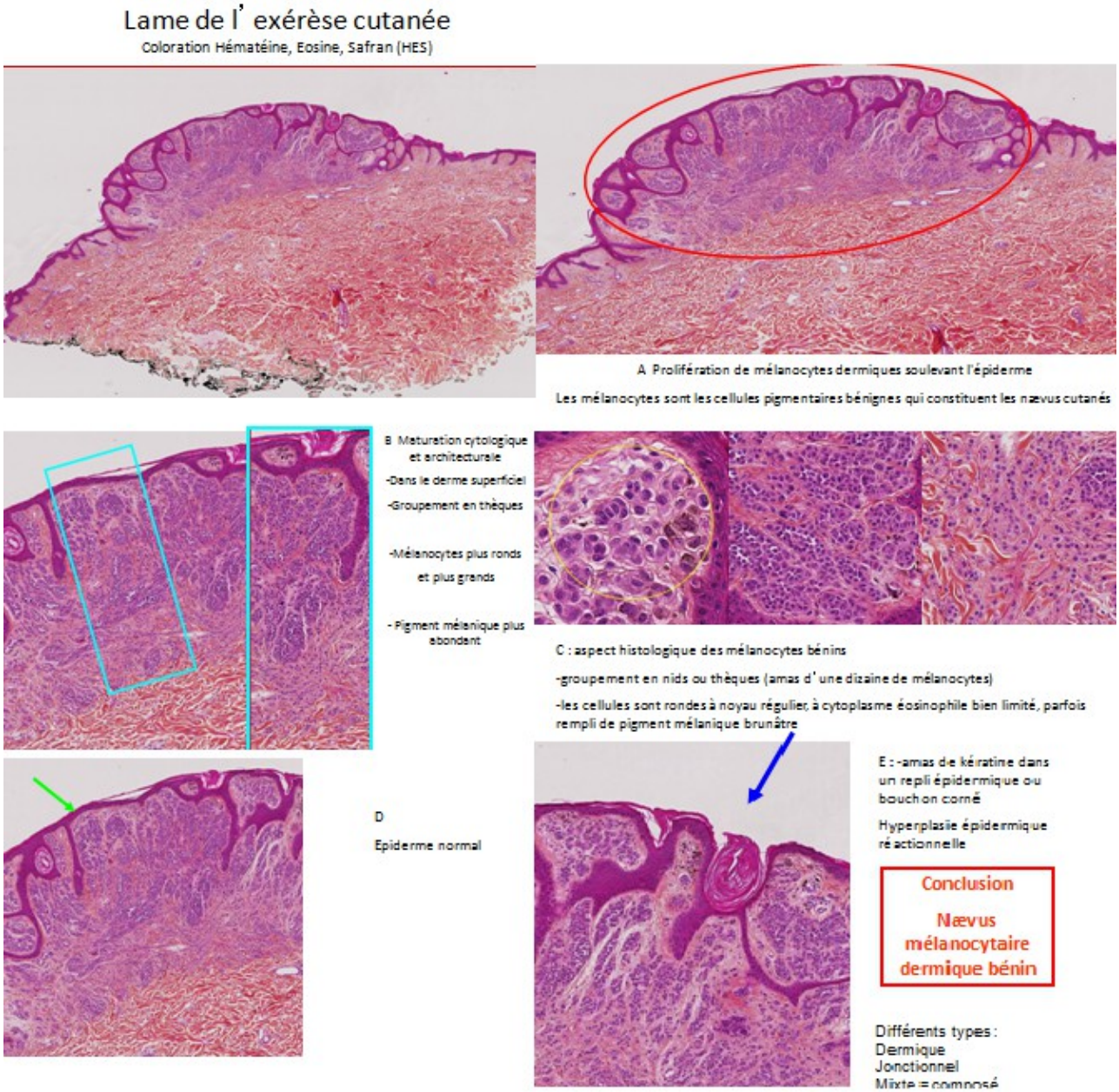

Vous concluez à une nævus dermique bénin.

Quelques mois plus tard, le patient vous consulte à nouveau pour l'apparition d'une lésion pigmentée de la jambe

Apparition en quelques mois d' une lésion pigmentée

Question 2:
Quels sont les critères cliniques orientant vers une lésion mélanocytaire suspecte?

Lésion maculo-papuleuse pigmentée

Asymétrique

Bords irréguliers

Couleurs multiples

Diamètre > 6mm

Evolutivité

Critères **A B C D E**

Question 3:
Quelle est votre première hypothèse diagnostique? Pour la confirmer, réalisez-vous une biospie ou une exérèse d'emblée?

→ Mélanome

Tumeur maligne développée aux dépens des mélanocytes, cellules fabriquant la mélanine

Pour confirmer le diagnostic, réalisez-vous une biopsie ou une exérèse d'emblée?

→ Exérèse complète d'emblée pour les lésions mélanocytaires suspectes

-Afin de préciser le diagnostic histologique au microscope

-Afin de mesurer l'épaisseur tumorale complète (indice de Breslow) sur la coupe histologique en cas de mélanome

Question 4:
A quoi correspondent les annotations A à G parmi les propositions suivantes?

1.Prolifération tumorale mélanocytaire invasive.
2.Infiltrat inflammatoire lymphocytaire.
3.Infiltrat inflammatoire plasmocytaire.
4.Mélanophages.
5.Composante mélanocytaire latérale intra-épidermique.
6.Thèque jonctionnelle de grande taille.
7.Mélanocytes atypiques, aux cytoplasmes éosinophiles abondants parfois pigmentés, aux noyaux nucléolés présentant des mitoses.

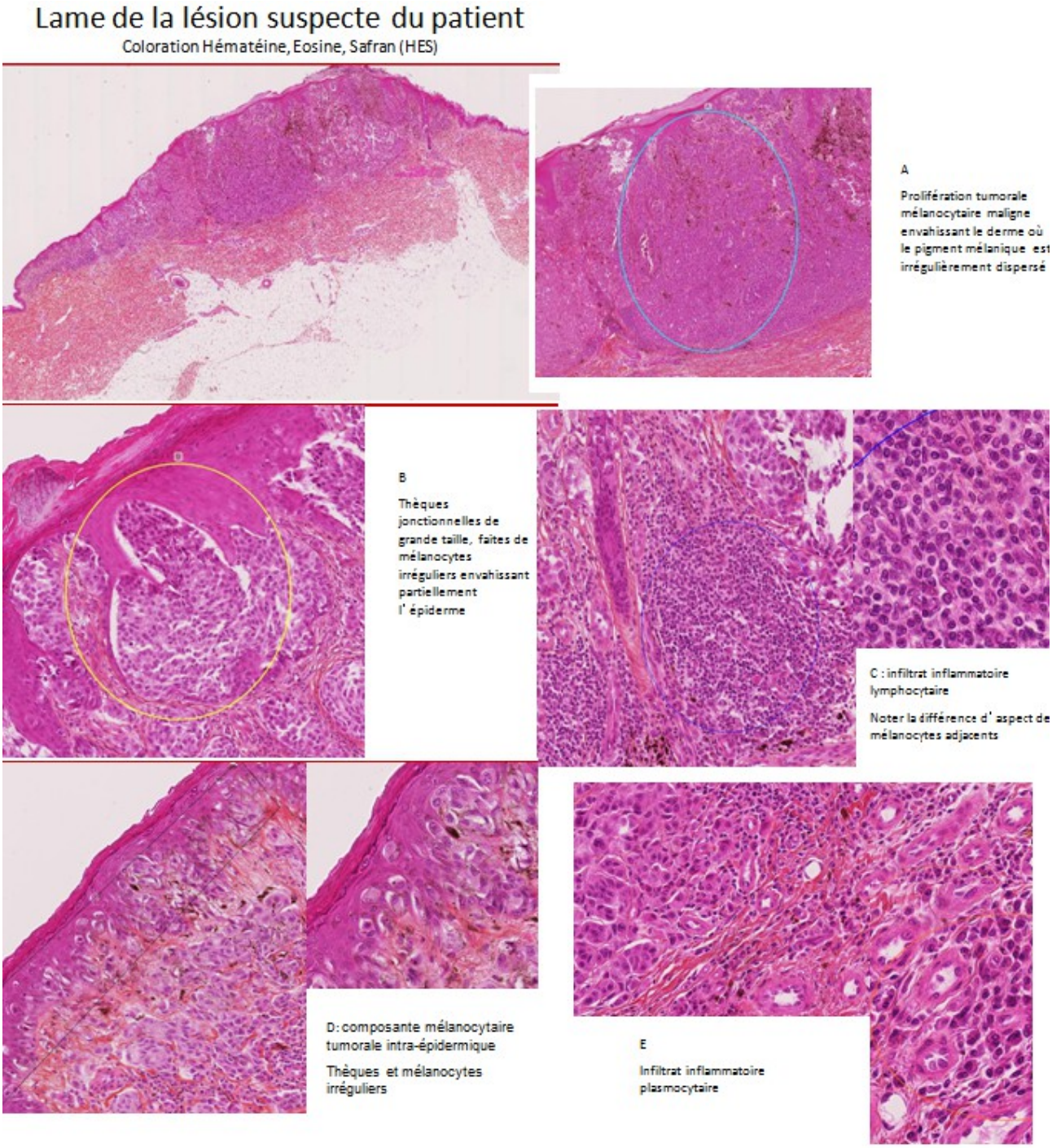

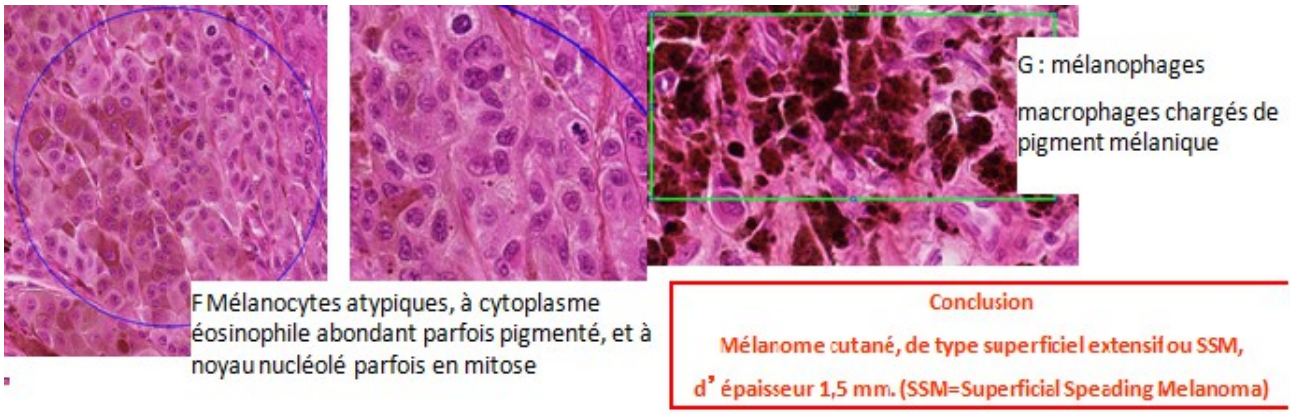

L'anatomopathologiste conclue à un mélanome de type SSM, de niveau III, d'épaisseur 1,5 mm, non ulcéré, non régressif. L'exérèse est complète.

Question 5:
Quels autres types histologiques de mélanome connaissez-vous?

Superficiel Extensif (SSM)
Croissance intraépidermique horizontale puis verticale dermique infiltrante

Nodulaire
Croissance verticale d' emblée
Pas d' extension horizontale
Parfois achromique!

Acro-lentigineux
Extrémités
(paumes et plantes chez les mélanodermes)

Lentigineux de type Dubreuilh
Peau insolée (visage++), sujets âgés
Croissance intraépidermique horizontale lente

Question 6:
Quelle prise en charge dermatologique proposez-vous? Rappelez les facteurs de risque de mélanome.

Quelle prise en charge dermatologique proposez-vous?

- Réunion de concertation pluridisciplinaire
- Stades localisés : chirurgie seule
  - Marges selon le Breslow, de 0.5 à 3 cm selon le Breslow
  - Dans notre exemple, marge entre 1 et 2 cm
- Atteinte ganglionnaire : chirurgie + curage
- Non résécable ou métastatique : chimiothérapie

Rappelez les facteurs de risque de mélanome

Antécédent personnel ou familial de mélanome

Nombre élevé de naevus

Syndrome des naevus atypiques (>50 naevus, souvent de grande taille et atypiques)

Phototype clair (peau claire, cheveux blonds ou roux, éphélides)

Exposition solaire intenses dans l'enfance, avec coups de soleil

Evolution des mélanomes
-dissémination par voie lymphatique →métastases ganglionnaires
-dissémination par voie sanguine →métastases viscérales
-gravité du pronostic (nécessité d'un diagnostic précoce)

Que faut-il retenir ?

- Système pigmentaire cutané
- Diagnostic d'une macule pigmentée
- Tumeurs mélanocytaires cutanées
  1 bénignes : nævus
  2 malignes : mélanome de pronostic grave
- Phototypes

Cas 4

Un homme âgé de 83 ans vient vous voir pour des taches pigmentées du dos des mains, du visage et du décolleté, apparues progressivement au court des années.

Vous examinez l'ensemble du tégument et ne trouvez pas d'autres lésions.

Il vous raconte qu'il aime particulièrement le soleil de la côte d'azur et qu'il bronze bien.

Question 1:
Quels conseils dermatologiques préconisez-vous?

SEMIOLOGIE DES LESIONS CUTANEES

Il s'agit de taches actiniques sur un tégument atrophique avec des dégâts liés à l'exposition solaire prolongée : lésions d'héliodermie.

CONSEILS DERMATOLOGIQUES

- Photo protection
- Auto surveillance : risque de développer des lésions pré cancéreuses, à malignité potentielle, pouvant évoluer progressivement vers un cancer invasif à suspecter sur les signes cliniques (apparition récente, croissance rapide, infiltration)
- Effets des rayons UV : UVA et UVB, à court et à long terme.

Effets des UVB sur la peau

Effets à court terme

- Épiderme++
- Coup de soleil quelques heures après exposition solaire intense (rôle pour 80 %)
- Épaississement de la couche cornée après quelques jours → protection naturelle
- Pigmentation retardée (bronzage): néo-synthèse de mélanine

- **Effets des UVB et UVA+++**

- **altérations de l 'ADN → mutations: initiation**

- **production de cytokines: promotion tumorale**

- **altération du gardien du génome: la protéine P53**

- **immunosuppression**

Effets à long terme des UVA et UVB

- **UVB et UVA+++ qui pénètrent plus profondément le derme**
- **UVA augmentent la fraction du collagène insoluble et participent au photo vieillissement**
- **UVA: modification de l 'élastine responsable de l'élastose solaire= hyperplasie des fibres élastiques.**
- **Les UVB altèrent également le collagène**
- **Photo oxydation des membranes**
- **Synthèse d 'AA à partir des phospholipides membranaires synthèse de prostaglandines**

Il revient vous voir l'année suivante, car il n'a pas vraiment suivi vos conseils et a noté l'apparition d'une lésion en relief entre les sourcils

Question 2:
Comment décrivez-vous cette lésion?
Quelle est votre hypothèse clinique?

Chez un patient âgé,
En zone photo exposée,
D'apparition progressive,

Lésion cutanée :

- papuleuse, ulcéro croûteuse,
- à bordure périphérique translucide perlée,
- assez mal limitée

En faveur d'une lésion tumorale.

➡ Probable cancer cutané :
carcinome baso cellulaire

Question 3:
Quel geste de prélèvement à visée diagnostique proposez-vous? Détaillez-le.

Biopsie cutanée pour confirmer le diagnostic
- Désinfection préalable
- Anesthésie locale
- Biopsie au punch de 4mm
- Suture par un fil.

Fragment biopsique fixé en **formol :**
- adressé au laboratoire d'**anatomie** pathologique,
- avec une feuille **de demande remplie**

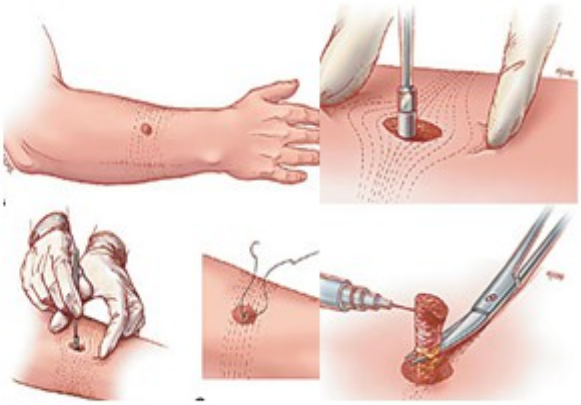

Le pathologiste reçoit au laboratoire votre prélèvement.

Voici la préparation histologique colorée en HES

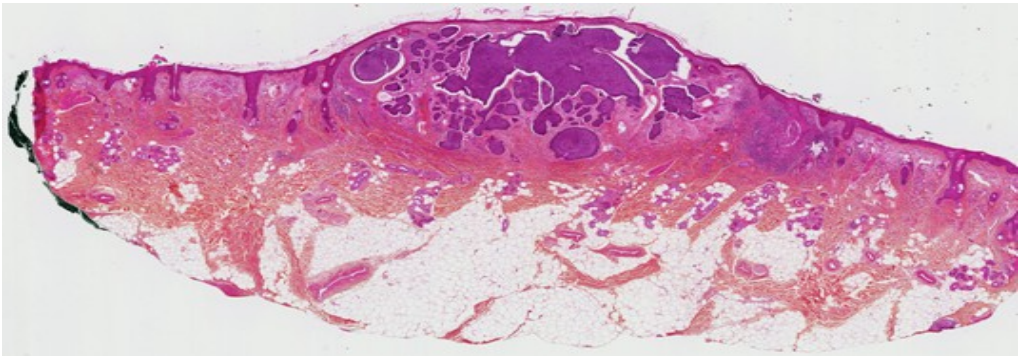

Question 4:

A quoi correspondent les annotations A à G sur la lame HES 1 cas 4 parmi les propositions suivantes?

Prolifération tumorale épithéliale dermique naissant de l'épiderme,
épiderme adjacent normal,
follicule pileux,
filet nerveux,
lobule de cellules basaloides avec palissade périphérique,
infiltrat inflammatoire péri-tumoral,
fente de rétraction péri-tumorale,
tissu adipeux,
tissu musculaire strié,
glandes sudorales.

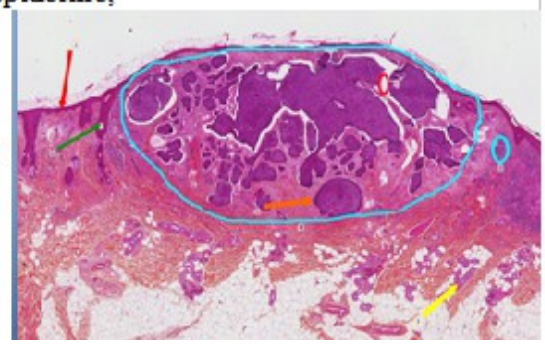

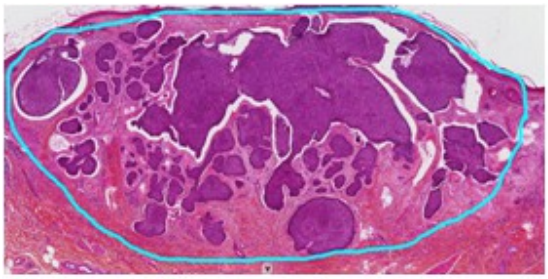

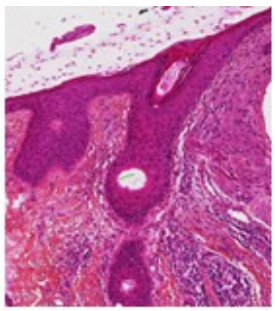

B follicule pilleux

Aproliferation epitheliale tumorale maligne de l epiderme et envahissant le derme

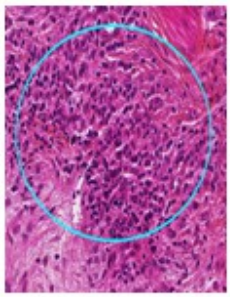

C infiltrat inflammatoire peri tumoral

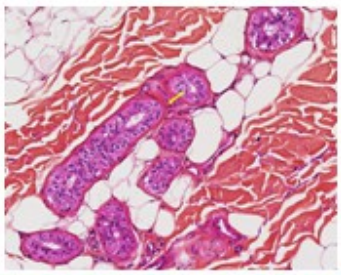

E glandes sudorales

F epiderme adjacent normal

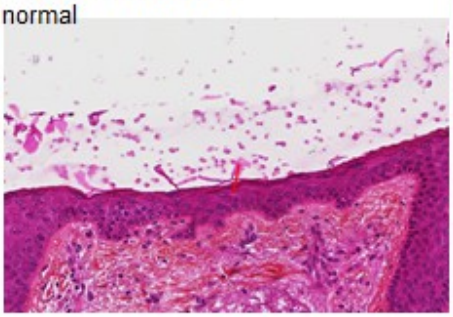

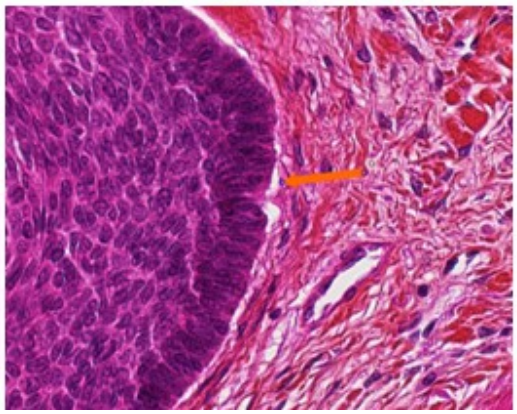

G - massif de cellules épithéliales malignes ressemblant aux cellules basales de l'épiderme

-Noter la disposition palissadique des noyaux en périphérique

Question 5:
La prolifération étant bien limitée au sein du derme, quel type histologique retenez-vous?

Carcinome basocellulaire de type nodulaire

C'est le cancer cutané le plus fréquent
Il augmente de fréquence avec l'âge
Prédomine en peau photo exposée
Plusieurs tumeurs sont possibles chez un même patient au cours du temps

A l'examen clinique, outre cette lésion d'allure tumorale,

vous trouvez également une seconde lésion suspecte du dos.

Elle est maculeuse, crouteuse et télangiectasique au pourtour.

Les aires ganglionnaires sont libres.

Question 6:
Sur la biopsie de la lésion du dos, les lobules de cellules basaloides restent appendus à la face profonde de l'épiderme . Qu'en concluez-vous?

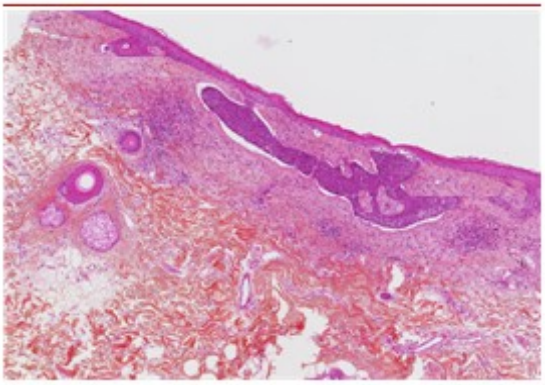

Carcinome basocellulaire de type superficiel

Question 7:
Connaissez-vous d'autres types histologiques de carcinome baso-cellulaire?

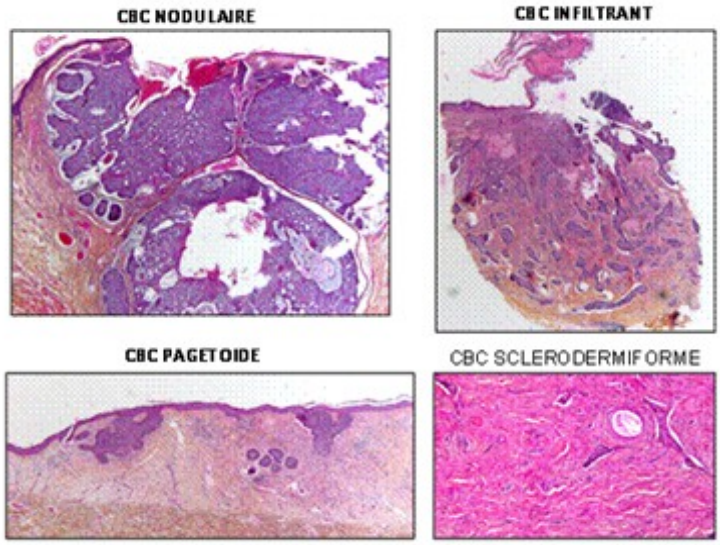

Vous faites alors réaliser l'exérèse de ces deux lésions, et l'examen histologique confirme les diagnostics portés sur les biopsies.
Le patient vous demande alors s'il peut avoir des métastases.

Question 8:
Que lui répondez-vous? Que proposez-vous comme suivi?

Carcinome basocellulaire (toutes variétés)
- évolution purement locale
- pas de métastase

2 risques principaux :
- Récidive
- Extension loco régionale

Ne pas confondre avec le risque métastatique des carcinomes épidermoïdes

Nécessité d'une surveillance clinique dermatologique (pour tous les carcinomes cutanés)

Que faut-il retenir ?

- effet des UV sur la peau : UVA et UVB
- vieillissement cutané
- sémiologie cutanée du carcinome basocellulaire et ses variantes
- Cancérogénèse et système de réparation de l'ADN