Les fonctions supérieures

- Généralités
  - Définition
  - Cytoarchitecture de Brodmann
  - Latéralité
- Les aphasies
- Les agnosies
- Les apraxies
  - Idéomotrice
  - Idéatoire
  - Constructive
- Le syndrome du corps calleux

Les fonctions supérieures

- Etat de conscience
- Attention
- Motivation
- Emotions
- Apprentissage et mémoire
- Langage
- Praxies
- Gnosies

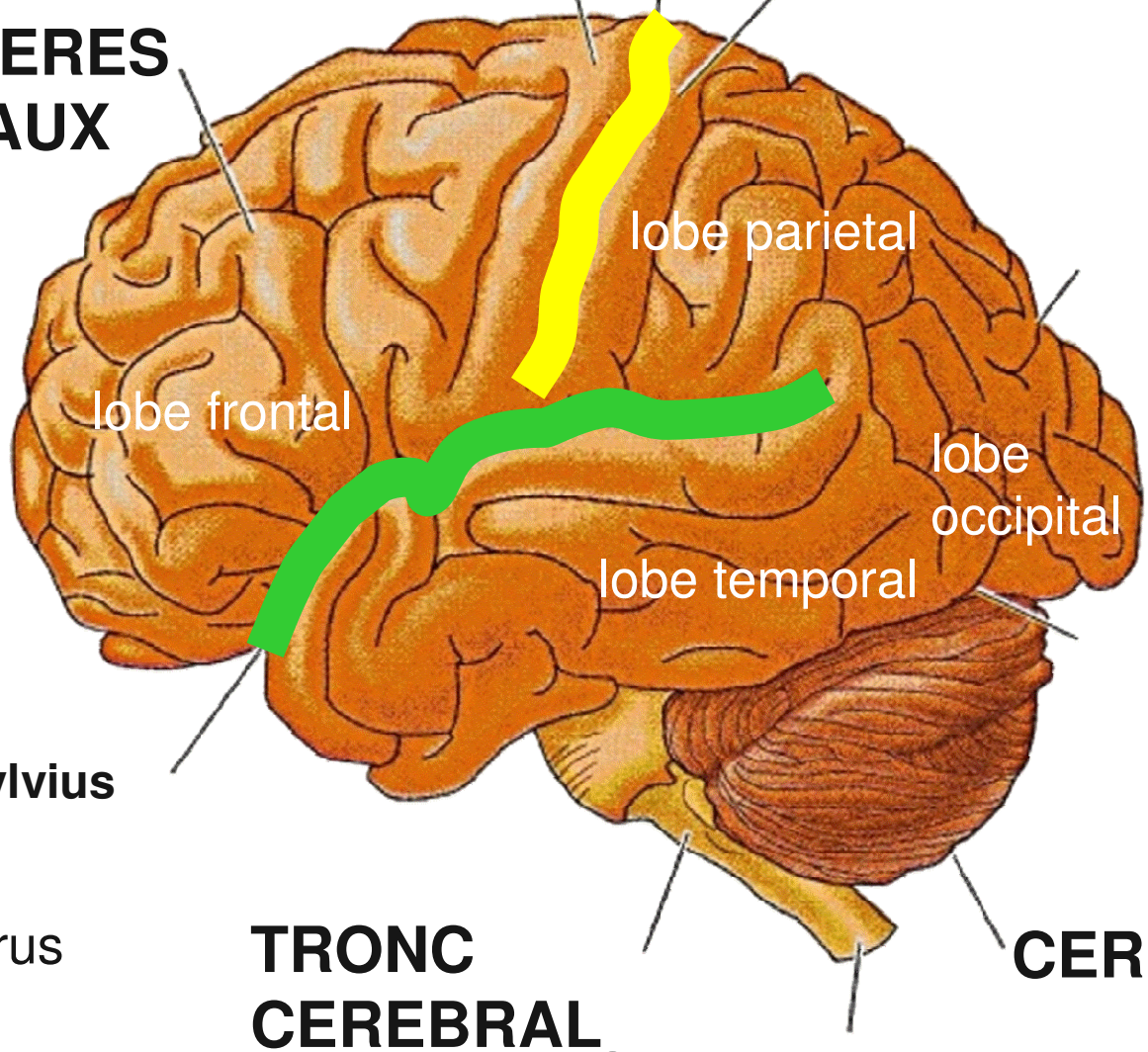

VUE LATERALE

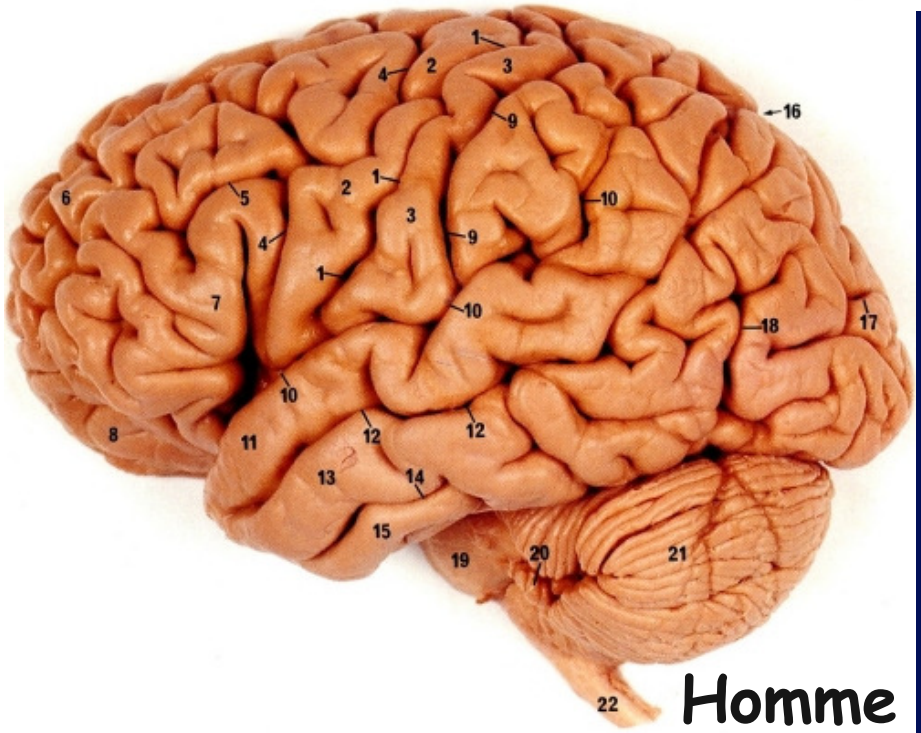

Vue latérale

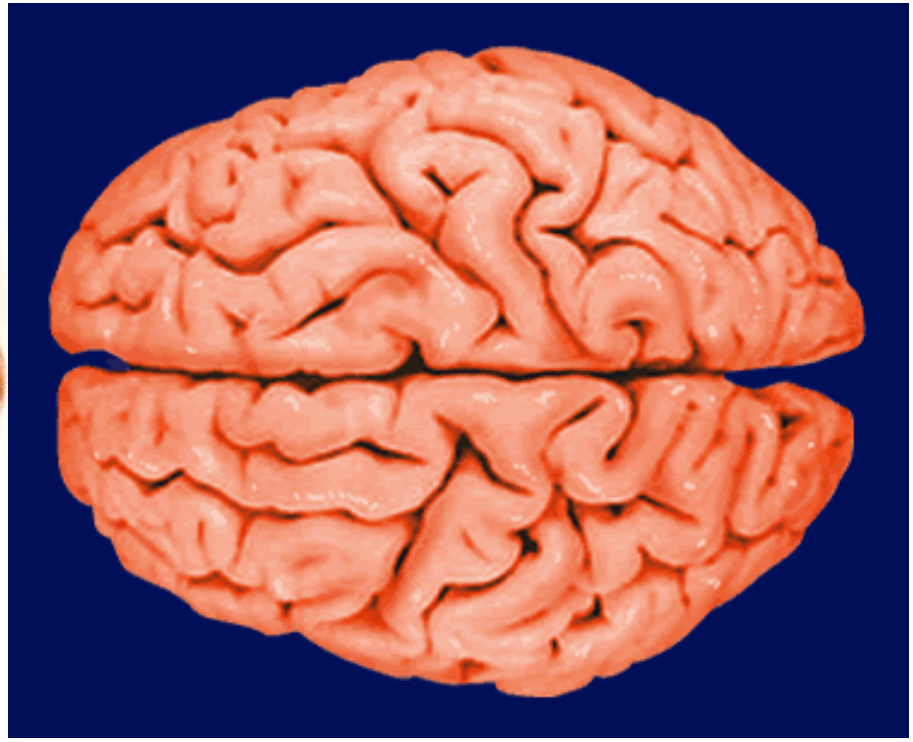

Vue du dessus

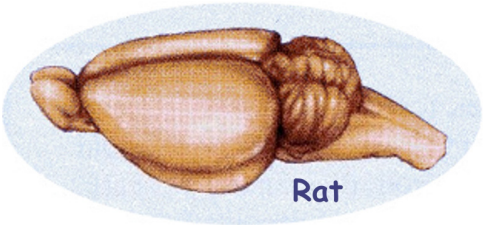

Cortex
(subst grise)
Fissure

Gyrus
Sulcus
(subst blanche)

Surface totale = 0.45m^2 (adulte)

CORTEX cérébral

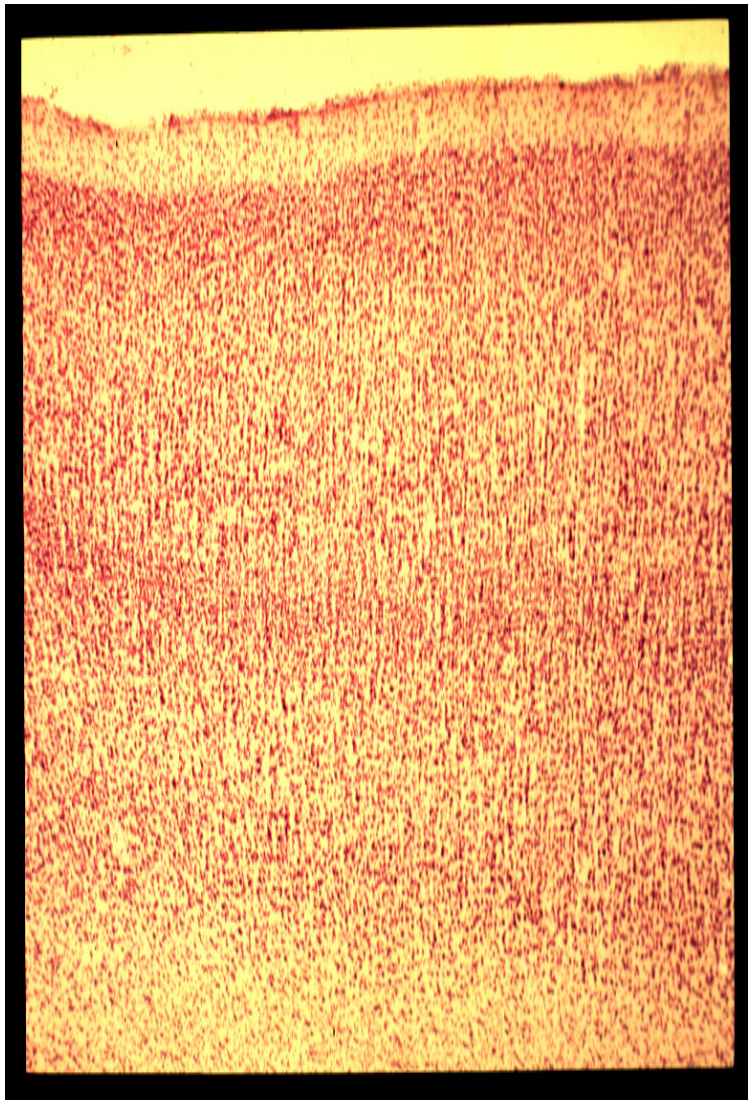

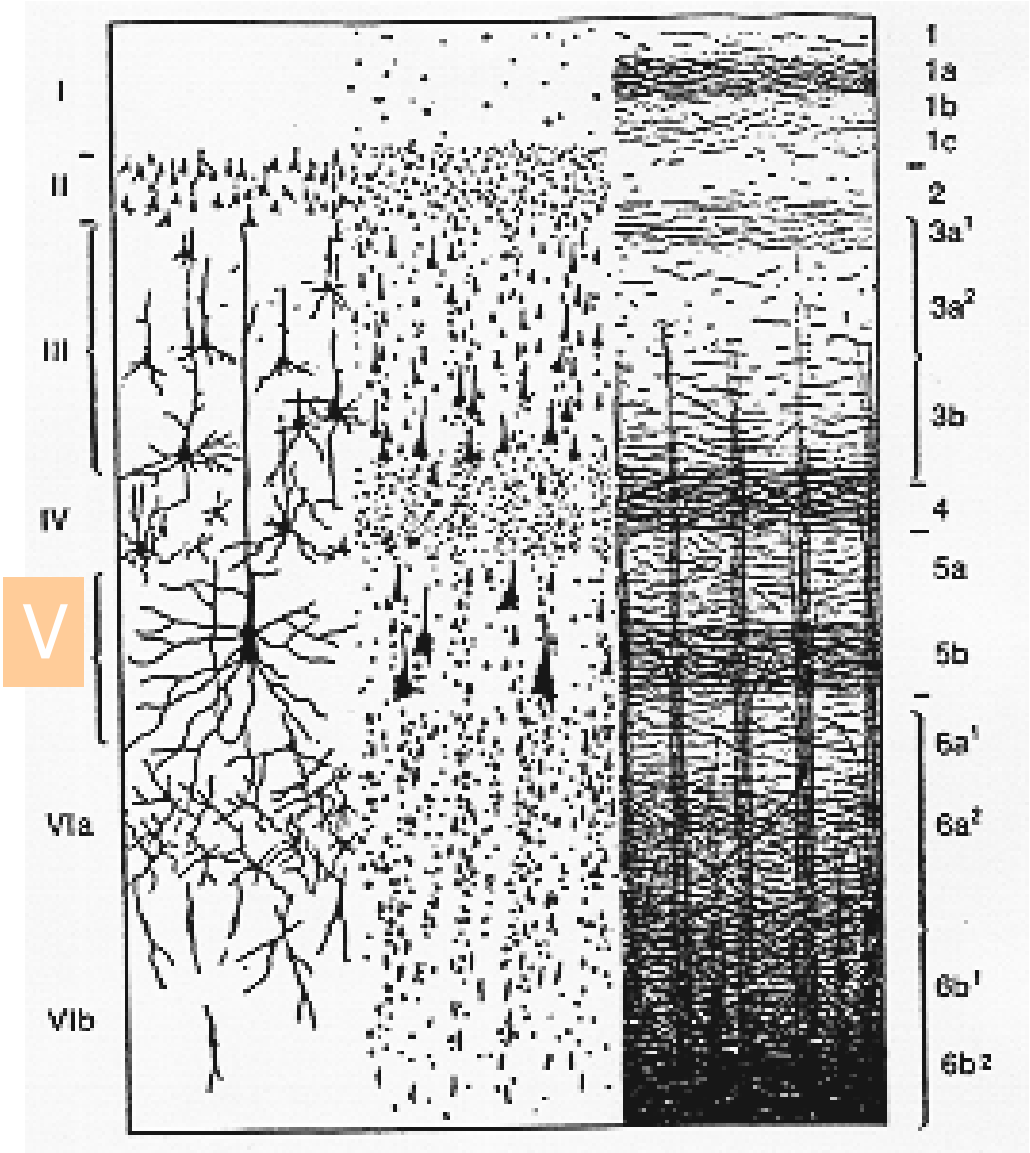

Aires de Brodmann

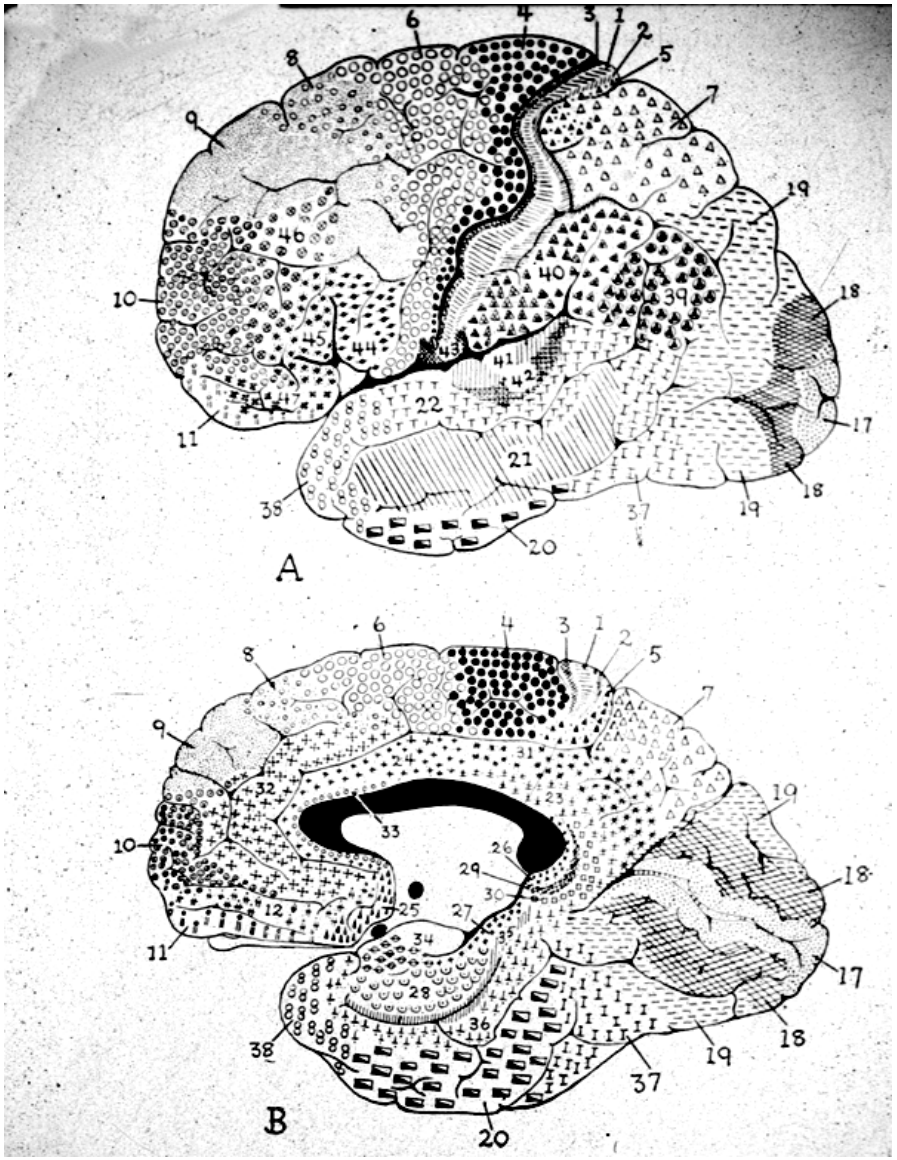

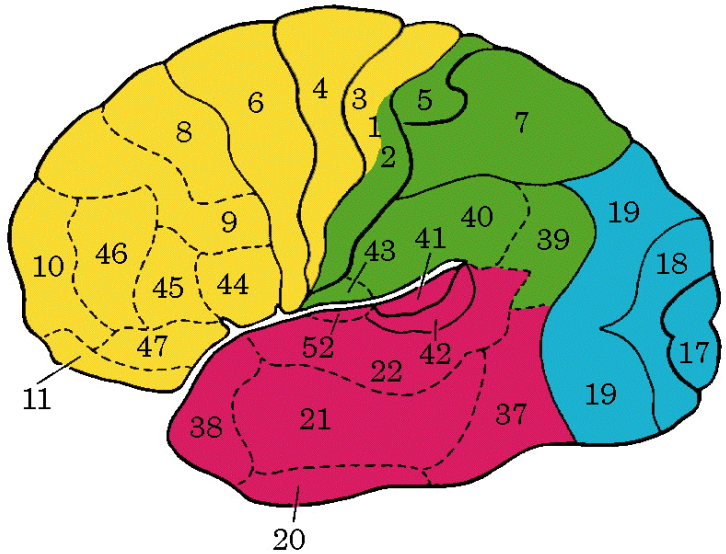

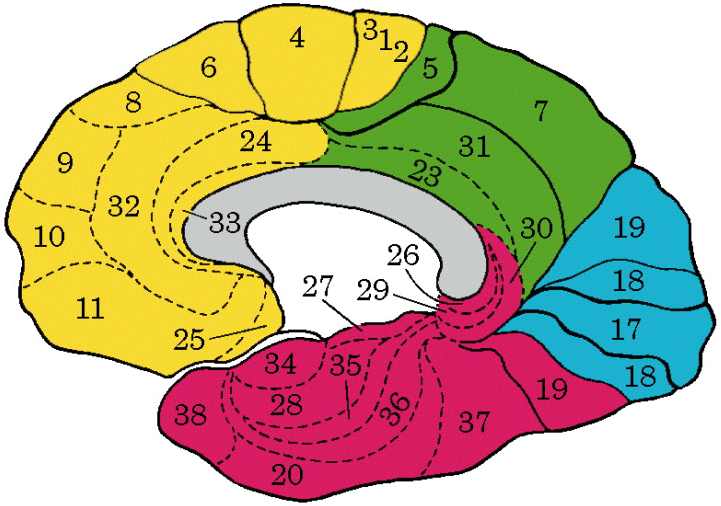

Cortex primaires et associatifs

- Cortex associatifs = homotypiques
  - Les fibres nerveuses restent dans le cerveau

- Cortex primaires = hétérotypiques
  - Les fibres nerveuses entrent de l'ext vers le cerveau (cortex sensoriel)
  - Les fibres nerveuses sortent du cerveau vers l'ext (cortex moteur)

Scissure de Rolando

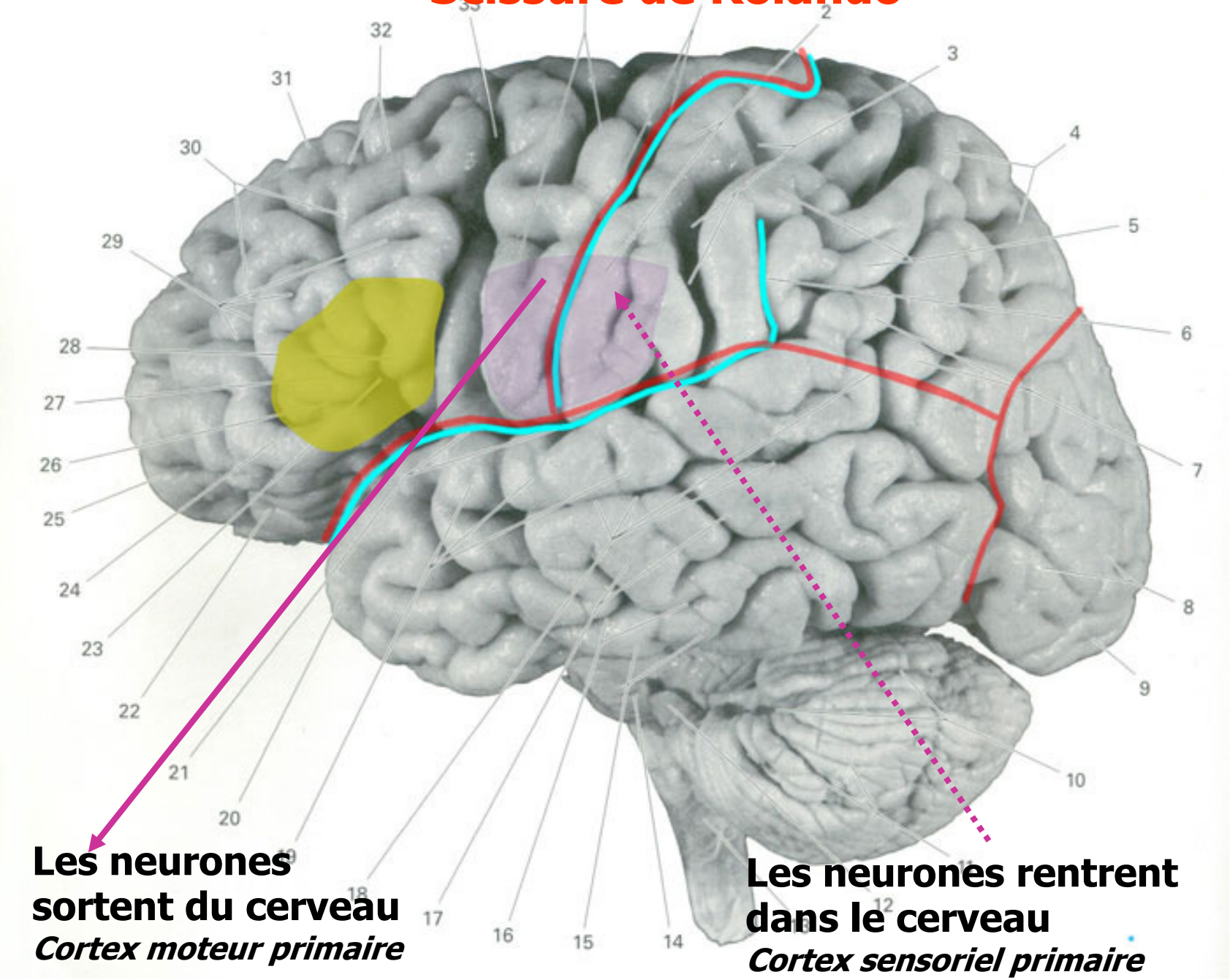

Les neurones sortent du cerveau
Cortex moteur primaire

Les neurones rentrent dans le cerveau
Cortex sensoriel primaire

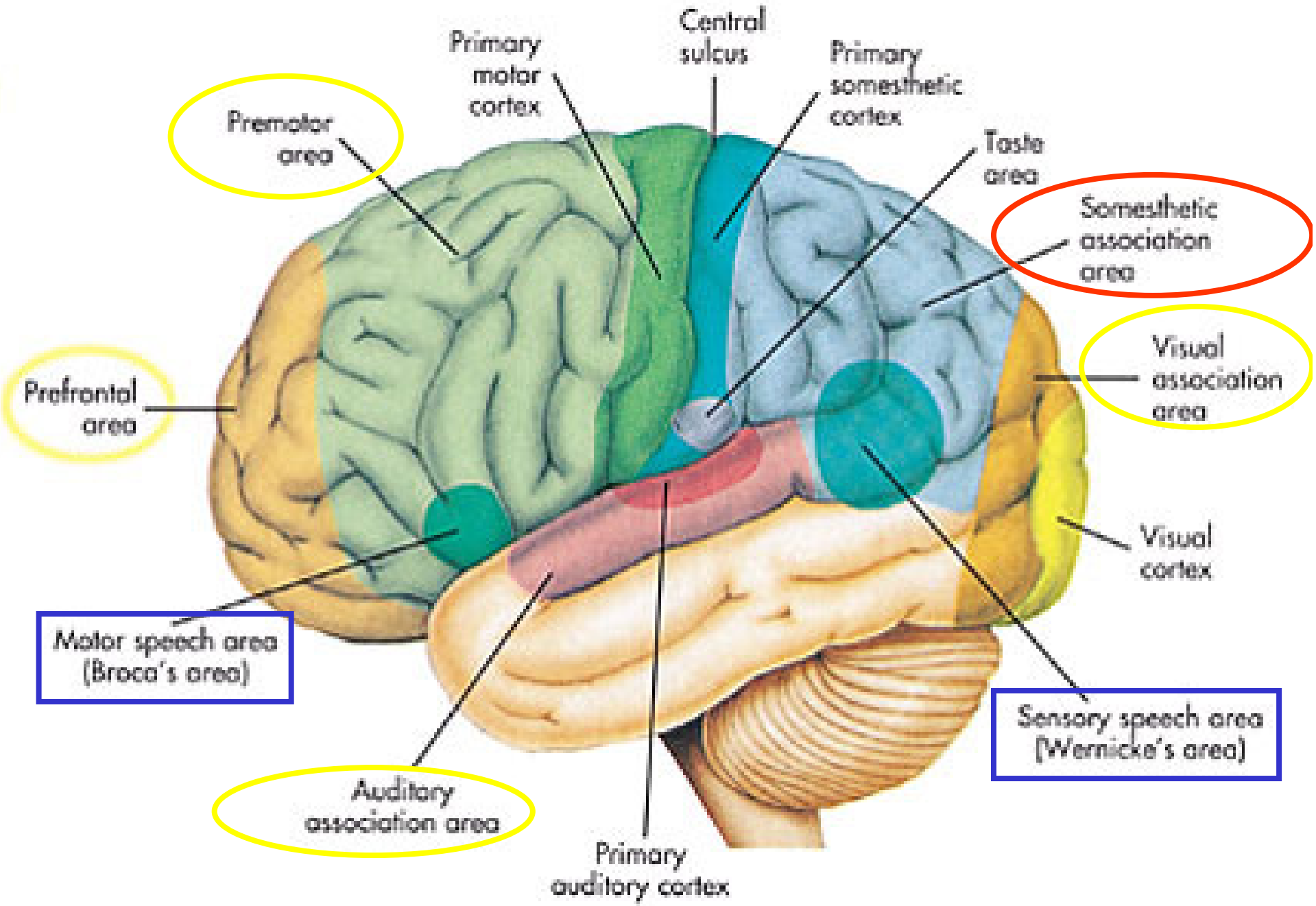
Central sulcus
Primary motor cortex
Primary somesthetic cortex
Premotor area
Taste area
Somesthetic association area
Visual association area
Prefrontal area
Visual cortex
Motor speech area (Broca's area)
Sensory speech area (Wernicke's area)
Auditory association area
Primary auditory cortex

Les interneurones mettent en relation différentes régions du cerveau entre elles

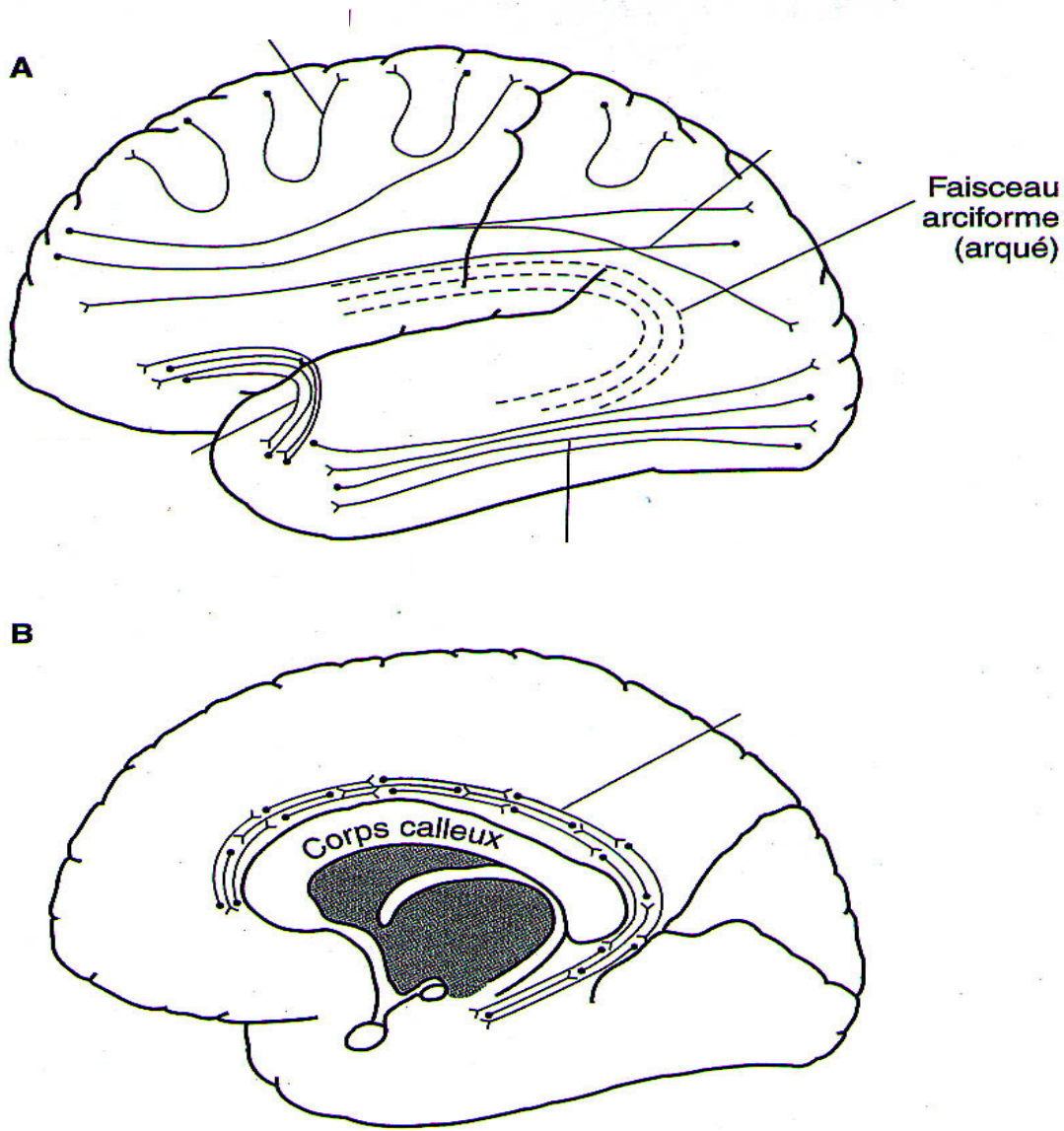

Des interneurones particuliers : les fibres du corps calleux qui permettent le transfert d'information d'un hémisphère à l'autre

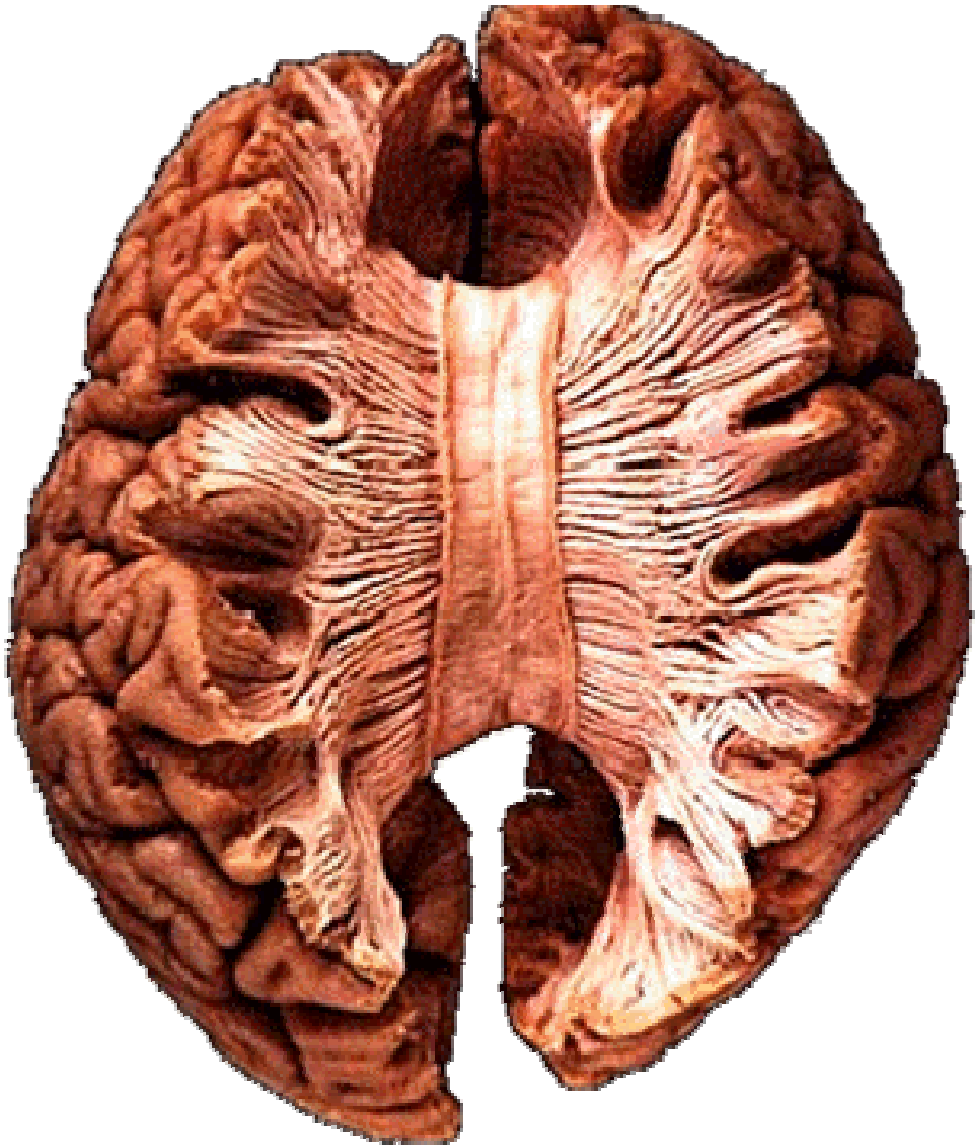

L’asymétrie hémisphérique

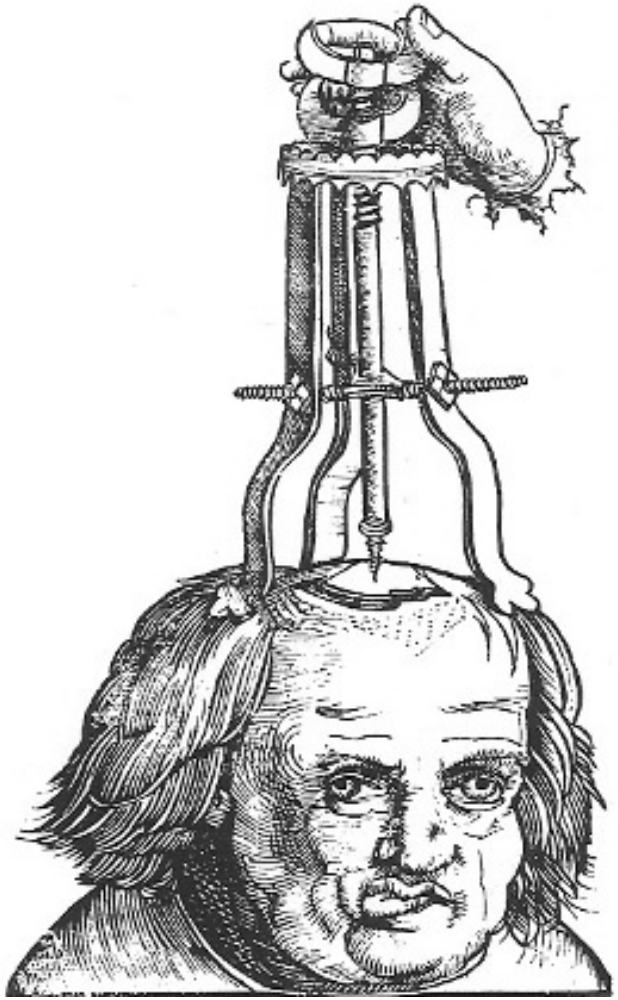

- Une perte de substance localisée informe sur la fonction qui est perdue (Ambroise Paré, Broca)

- Imagerie cérébrale fonctionnelle permet d’étudier la fonction d’une d’aire cérébrale saine

Notion de dominance hémisphérique

- Hémisphère dominant

- hémisphère où est située la zone du langage

- à gauche chez le droitier (96%)

- Hémisphère gauche = H. catégorique

- traite l'information de manière séquentielle

- Hémisphère droit = H. représentationnel

- traite l'information dans son ensemble



Notion de <u>plasticité</u>

Latéralisation

- 91% de droitiers

  → parmi ceux-ci 96% ont l'hémisphère dominant à gauche

- 70% des gauchers ont l'hémisphère dominant à gauche
- 15% des gauchers ont une représentation bilatérale du langage, 15% une représentation droite

- Comment reconnaît-on un droitier ?

Les fonctions supérieures

- Généralités
  - Définition
  - Cytoarchitecture de Brodmann
  - Latéralité
- Les aphasies
- Les agnosies
- Les apraxies
  - Idéomotrice
  - Idéatoire
  - Constructive
- Le syndrome du corps calleux
  -

Définition des APHASIES

- Trouble du langage touchant soit son expression, soit sa compréhension, soit els deux
  - Sans troubles des fonctions cognitives
  - Sans altération musculaire gênant l'articulation

LE LANGAGE

- Fonction symbolique – code (vocal, tactile, visuospatial)

- les unités de langage s'arrangent selon un ordre donné
- *Eléments sonores → phonèmes → morphèmes → phrases*

- 5000 langues

Organes de la parole

- Larynx
- Appareil bucco-pharyngé
- Derniers nerfs crâniens
- Cordes vocales

Elaboration de la parole……..

Paul Broca

- 1861 : Mr Leborgne ou Mr «Tan»



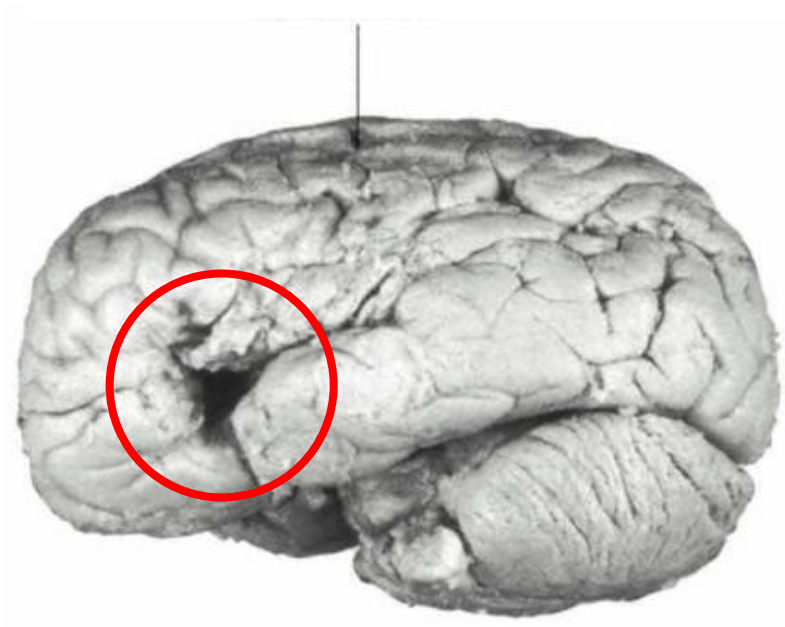

- P.B. → Aphasie de Broca ou aphasie motrice

Exemples

- Tan tan…
- Non non…

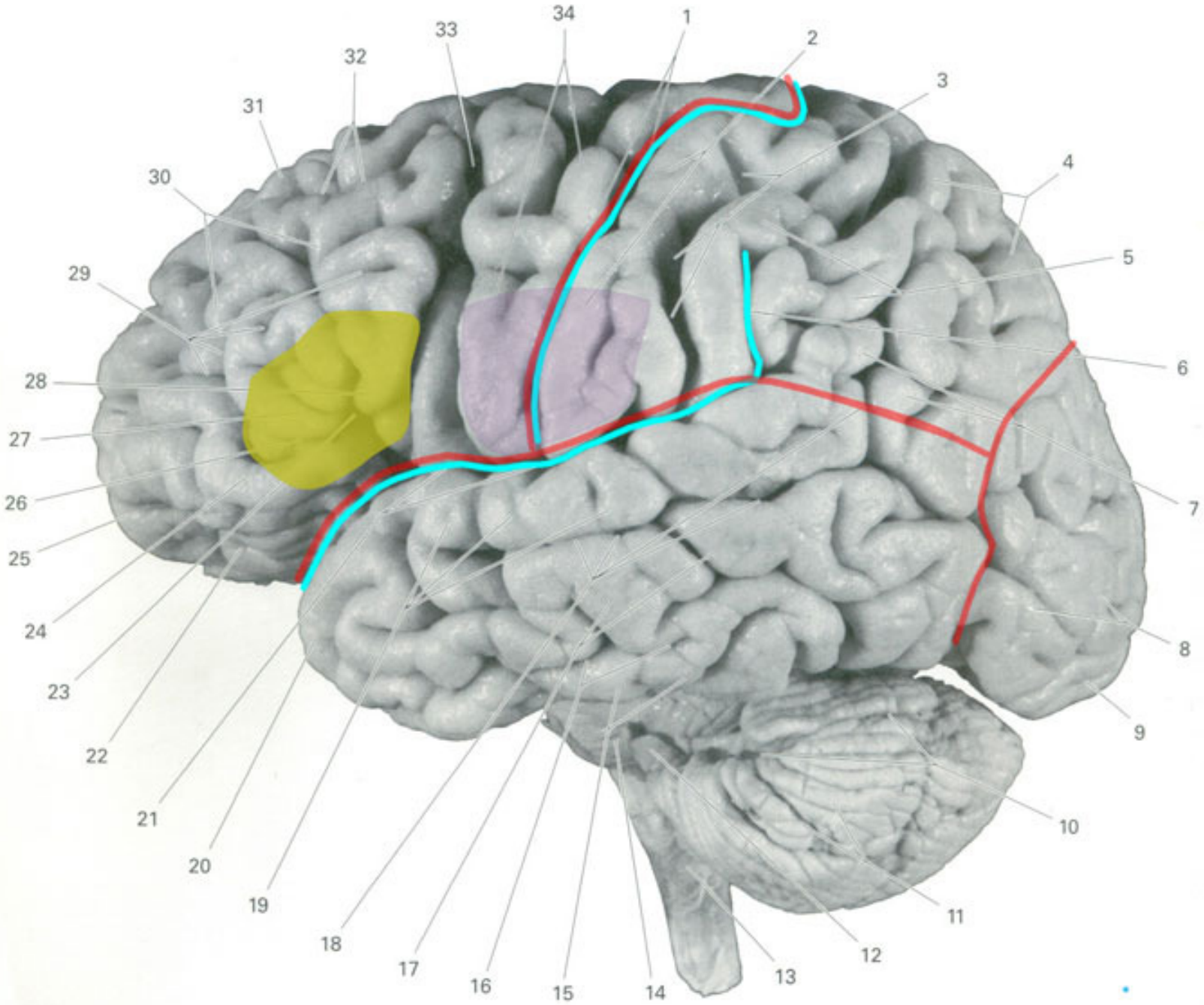
1
2
3
4
5
6
7
8
9
10
11
12
13
14
15
16
17
18
19
20
21
22
23
24
25
26
27
28
29
30
31
32
33
34

Carl Wernicke

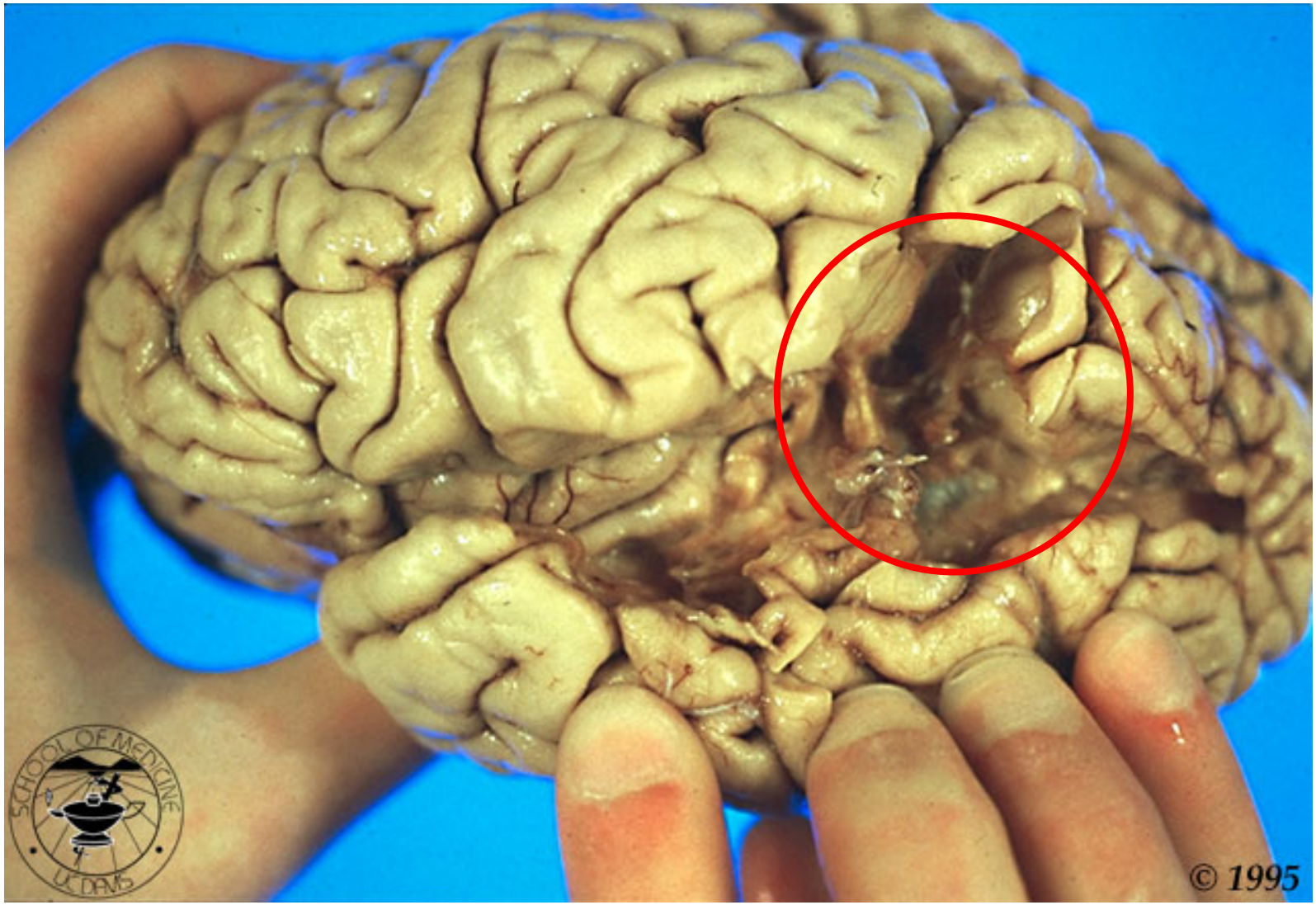

- C.W. → Aphasie de Wernicke ou aphasie sensorielle

Exemples de …

- *Paraphasie de type phonémique*

éléphant – aliphan/triangle –criangle / bougie -bijou

- *Paraphasie de type sémantique*

couteau –fourchette/cendrier -cigarette

- *Néologisme*

marteau –taméon/lapin –nipi

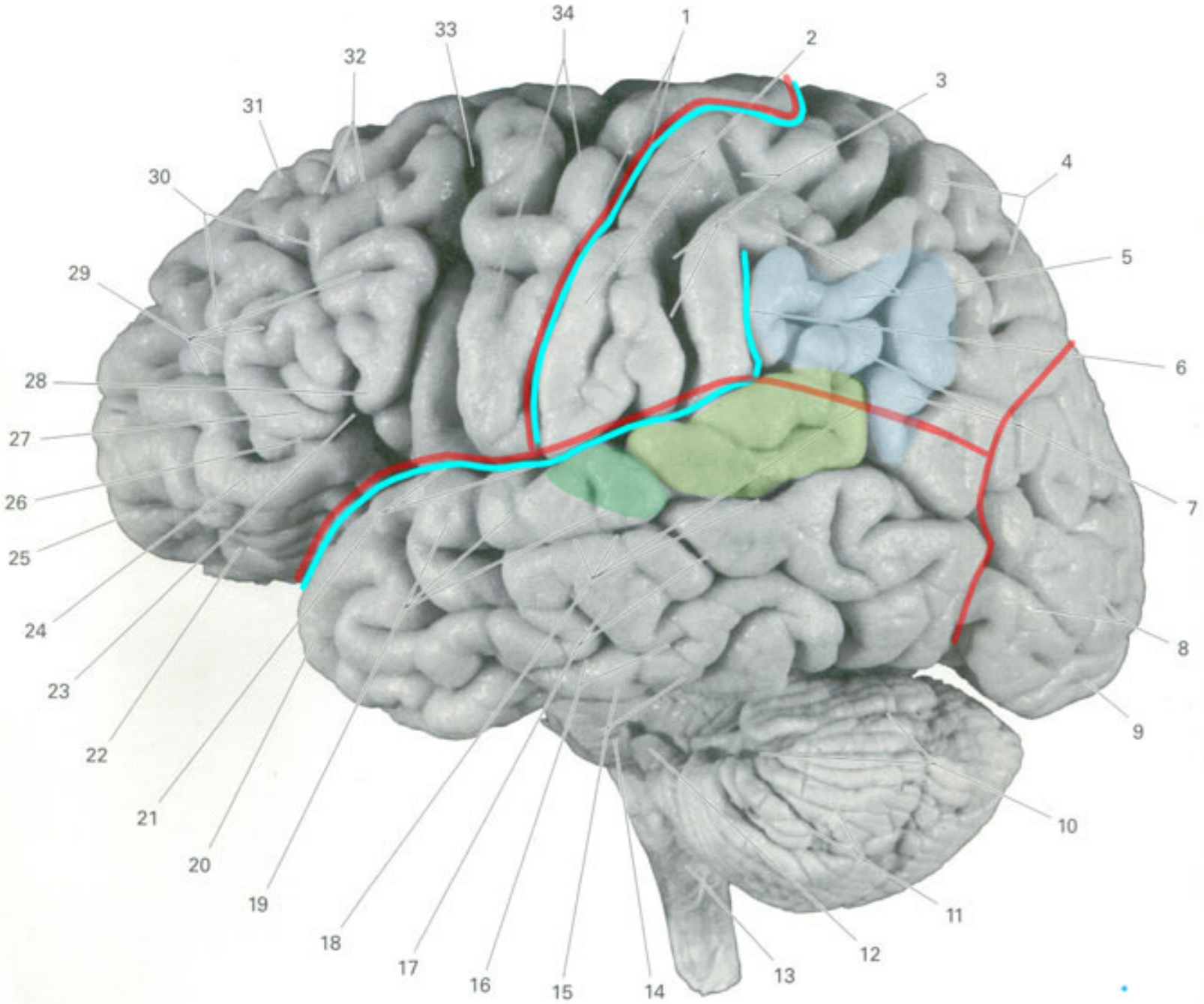
1
2
3
4
5
6
7
8
9
10
11
12
13
14
15
16
17
18
19
20
21
22
23
24
25
26
27
28
29
30
31
32
33
34

On parle avec l'hémisphère gauche

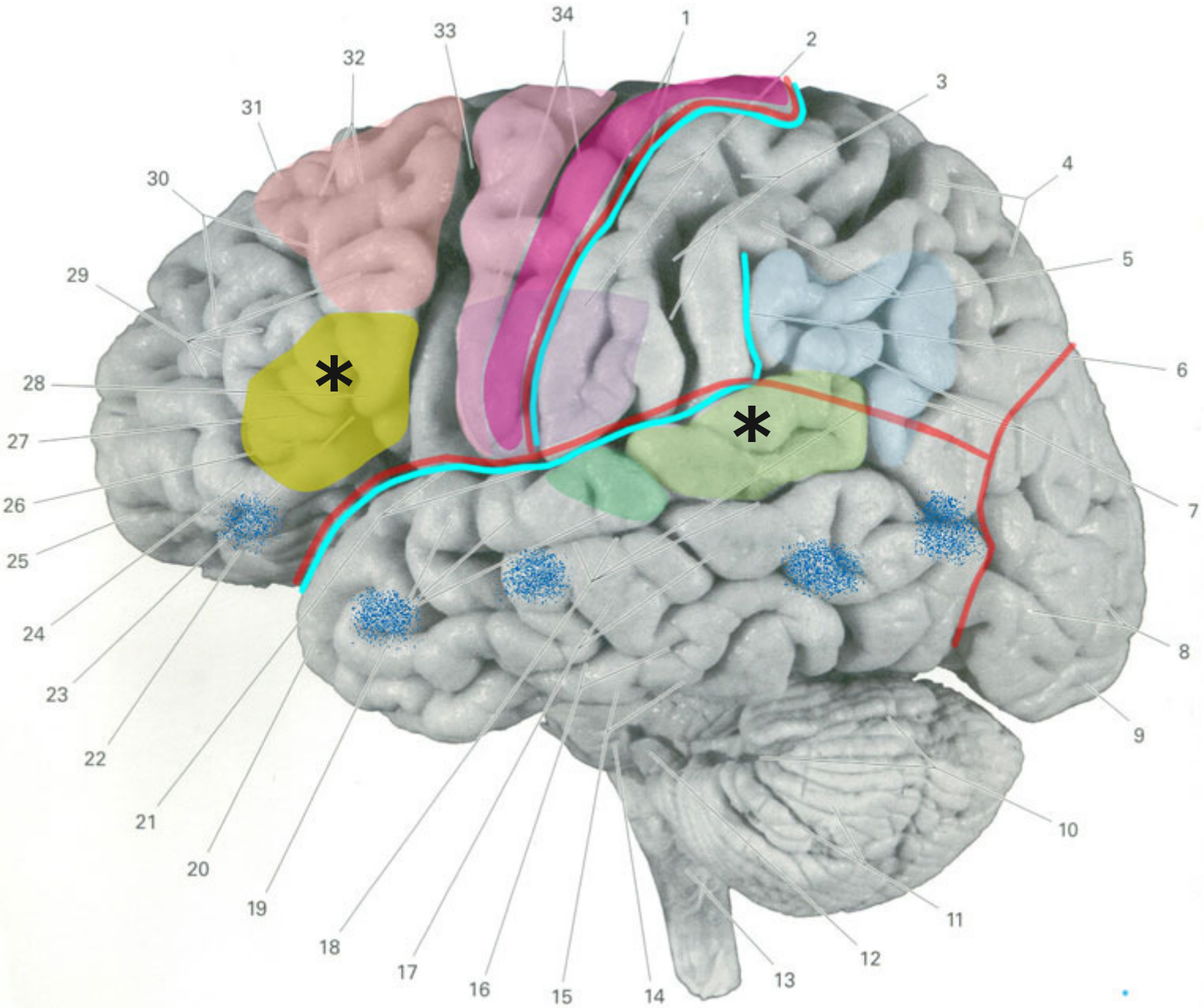

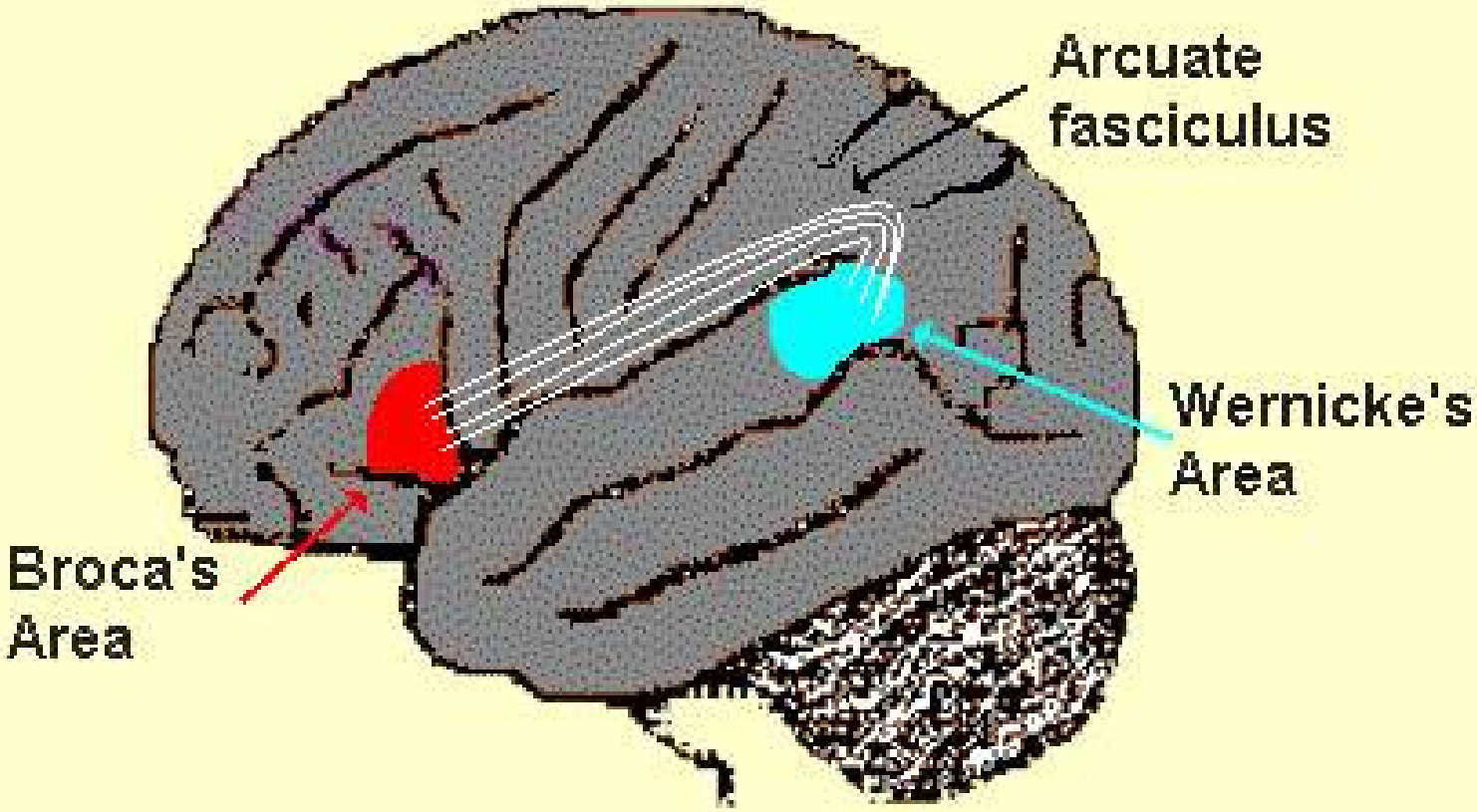
Arcuate
fasciculus
Wernicke's
Area
Broca's
Area

Aire de Wernicke

↓

Faisceau arciforme
(arqué)

↓

Aire de Broca

↓

Cortex moteur pour
vocalisation

Mot entendu…….

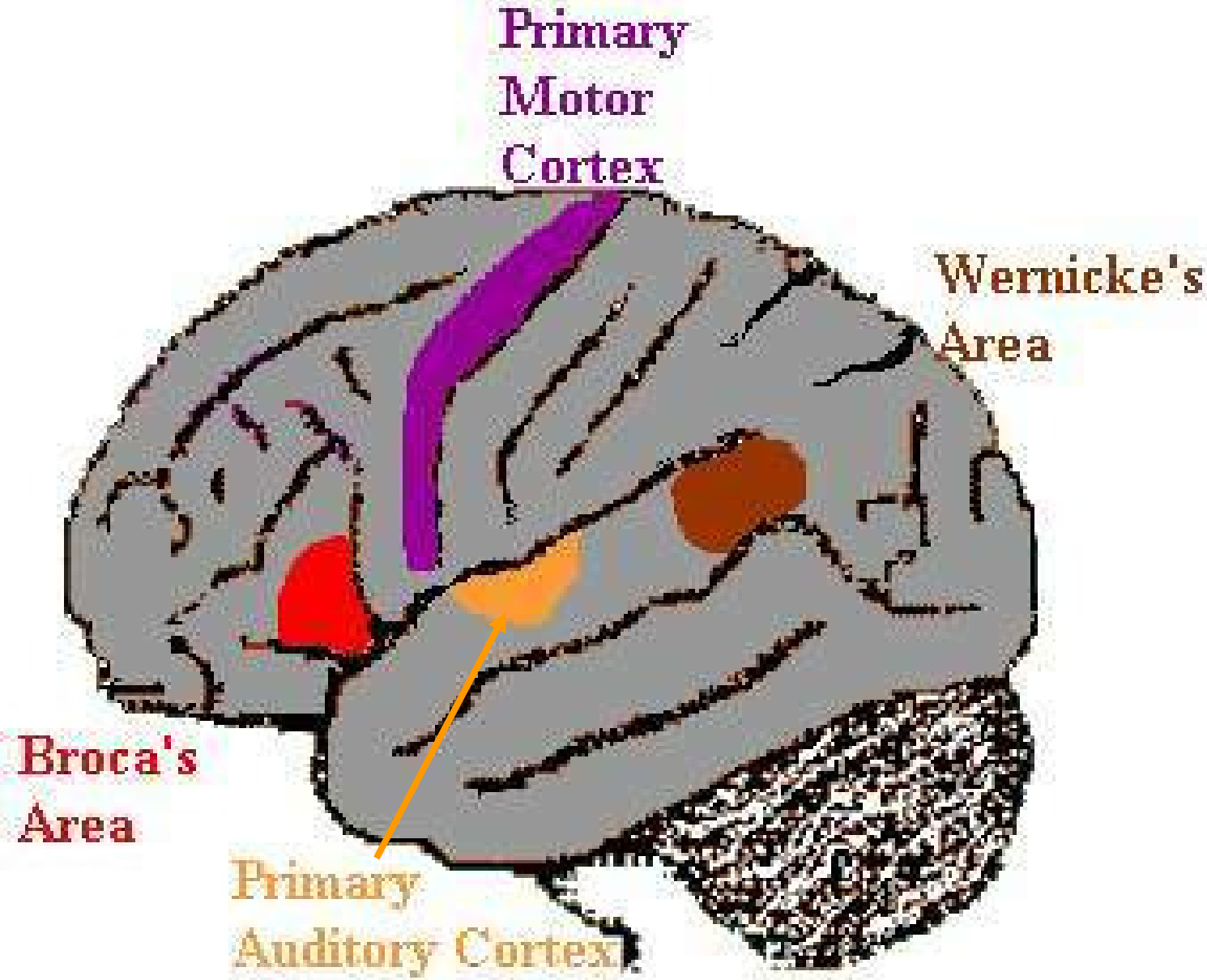
Primary
Motor
Cortex
Wernicke's
Area
Broca's
Area
Primary
Auditory Cortex

Mot lu…….

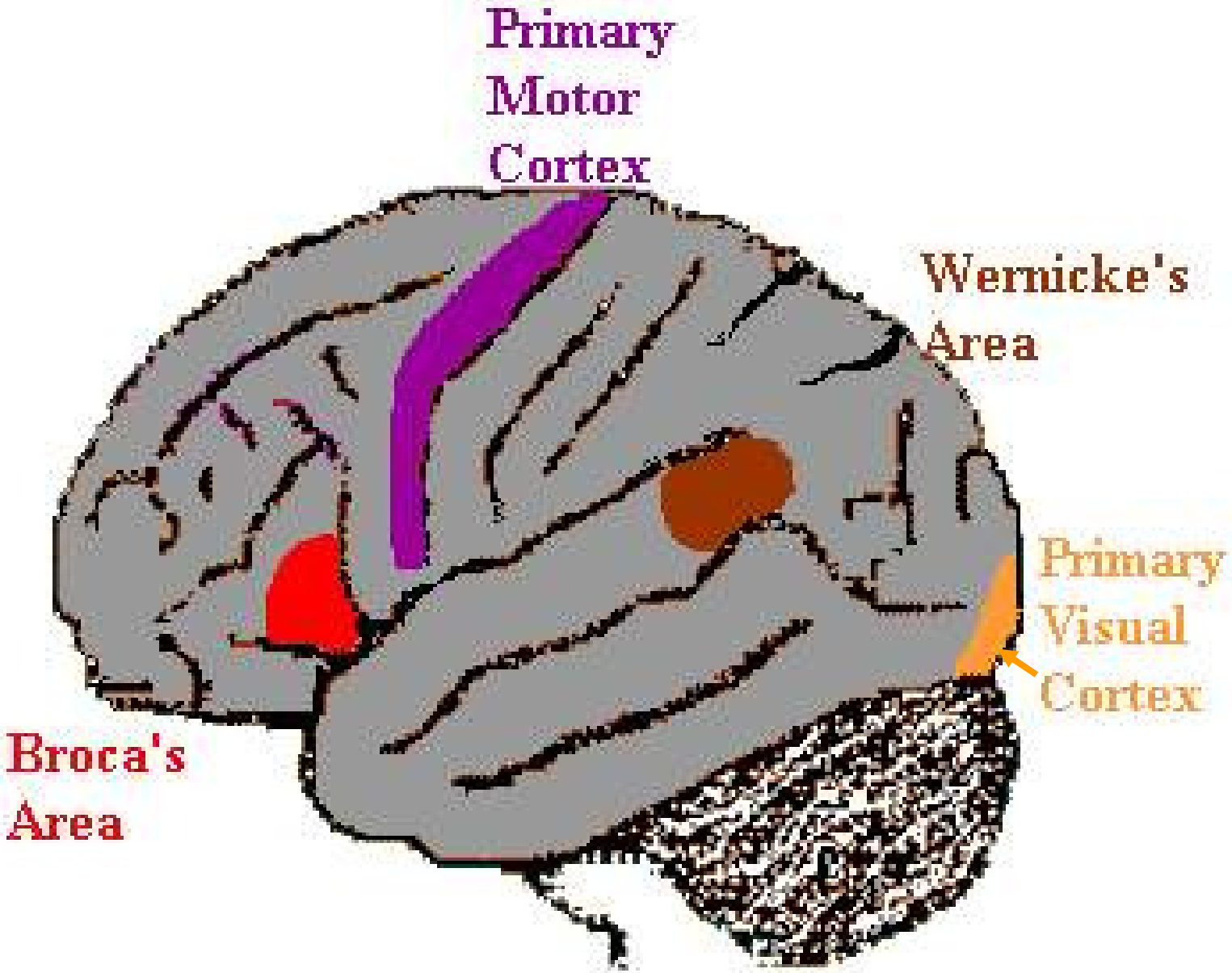
Primary
Motor
Cortex
Wernicke's
Area
Primary
Visual
Cortex
Broca's
Area

Comment examiner une aphasie ?

- Fluence spontanée
- Ordres simples (compréhension)
- Dénomination
- Répétition

En résumé

	Fluence	Compréhension	Répétition	Dénomination	Signes +/localisation?
Aphasie globale	0	0	0	0	Hémiplégie sensitivo-motrice /vaste lésion péri-sylvienne
Broca	↓	≈N	laborieuse	↓	Hémiplégie
Wernicke	fluide, jargon	↓	paraphasies	↓+++	Hémianopsie
Conduction	fluide autocor-rections	≈N	paraphasies	paraphasies	Signes pariétaux

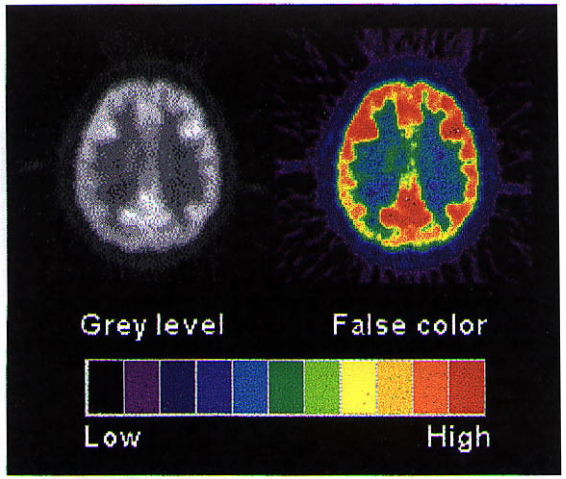

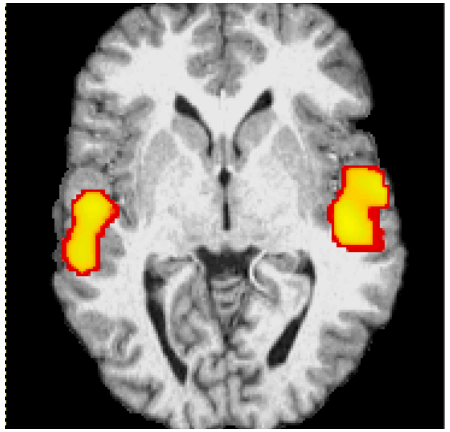

QU'APPORTE L'IMAGERIE CÉRÉBRALE À LA COMPRÉHENSION DU LANGAGE ?

IMAGERIE FONCTIONNELLE (IRMf par RMN ou PET-Scan)

HYPOTHESE D'UN COUPLAGE DE L'ACTIVITE CEREBRALE AU DEBIT SANGUIN CEREBRAL

- Activité neuronale = énergie = ATP = glucose + oxygène délivrés aux cellules par la microcirculation

- Augmentation de débit sanguin ou changement d'oxygénation sanguine → cartographie des aires activées

Tomographie par émission de positrons (TEP)

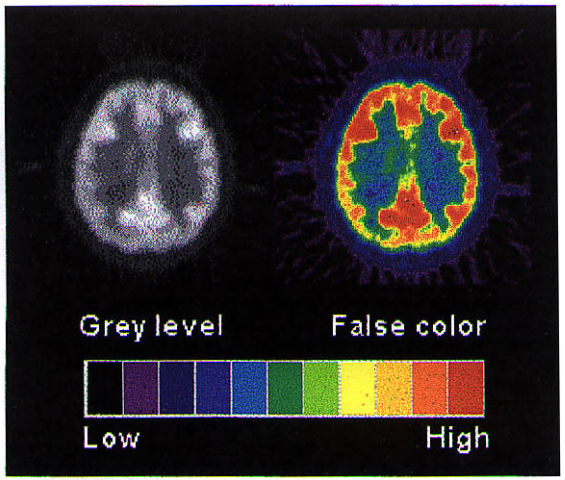

- On injecte au sujet une molécule connue : le glucose ou le récepteur d'un neurotransmetteur

- On substitue à la place de l'élément naturel un isotope radioactif, par exemple le carbone 11 à la place du carbone 12 (N13, O15)

- La désintégration radioactive de cet isotope, émetteur de cet isotope, aboutit à l'émission de rayons gamma qui sont détectables à l'extérieur de l'organisme

Imagerie fonctionnelle par résonnance magnétique (IRMf)

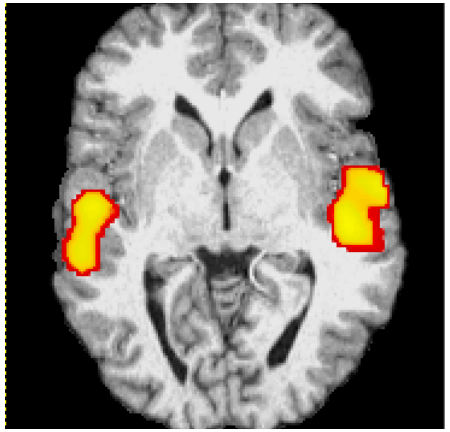

- La déoxyhémoglobine des GR ⇒ paramagnétique ⇒ elle se comporte donc comme un traceur paramagnétique endogène présent dans le courant circulatoire

- La fraction de l'hémoglobine désoxygénée des GR circulants ⇒ une différence de susceptibilité magnétique entre le sang et les tissus périvasculaires

- Si le débit sanguin régional ou le volume sanguin ↑ (vasodilatation) avec ↑ de l'extraction d'oxygène tissulaire ⇒ la concentration d'hémoglobine réduite ↓ ⇒ modification de signal

Etudes de dominance cérébrale

Dominance G

Dominance mixte

Dominance D

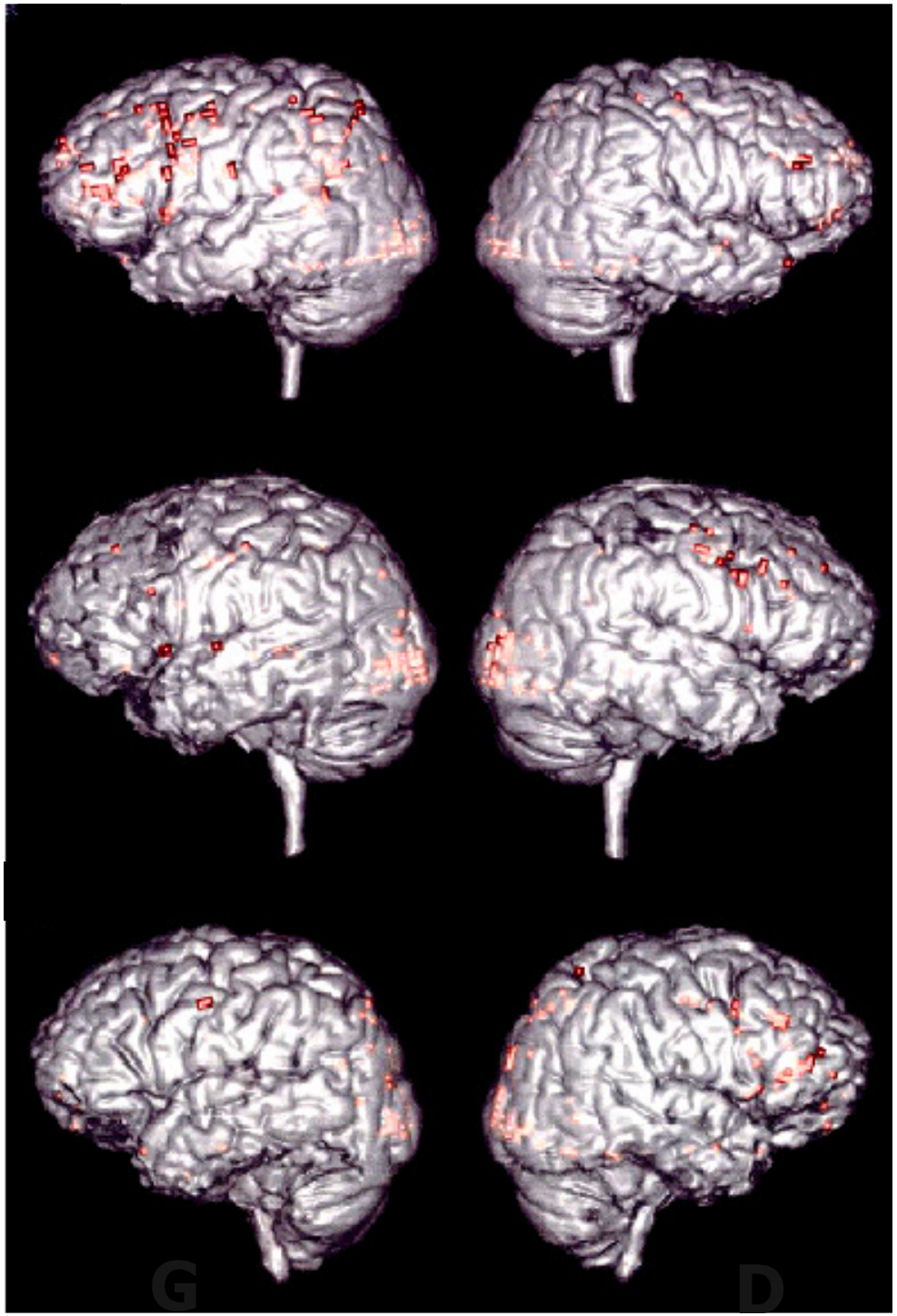

Jumeaux monozygotes

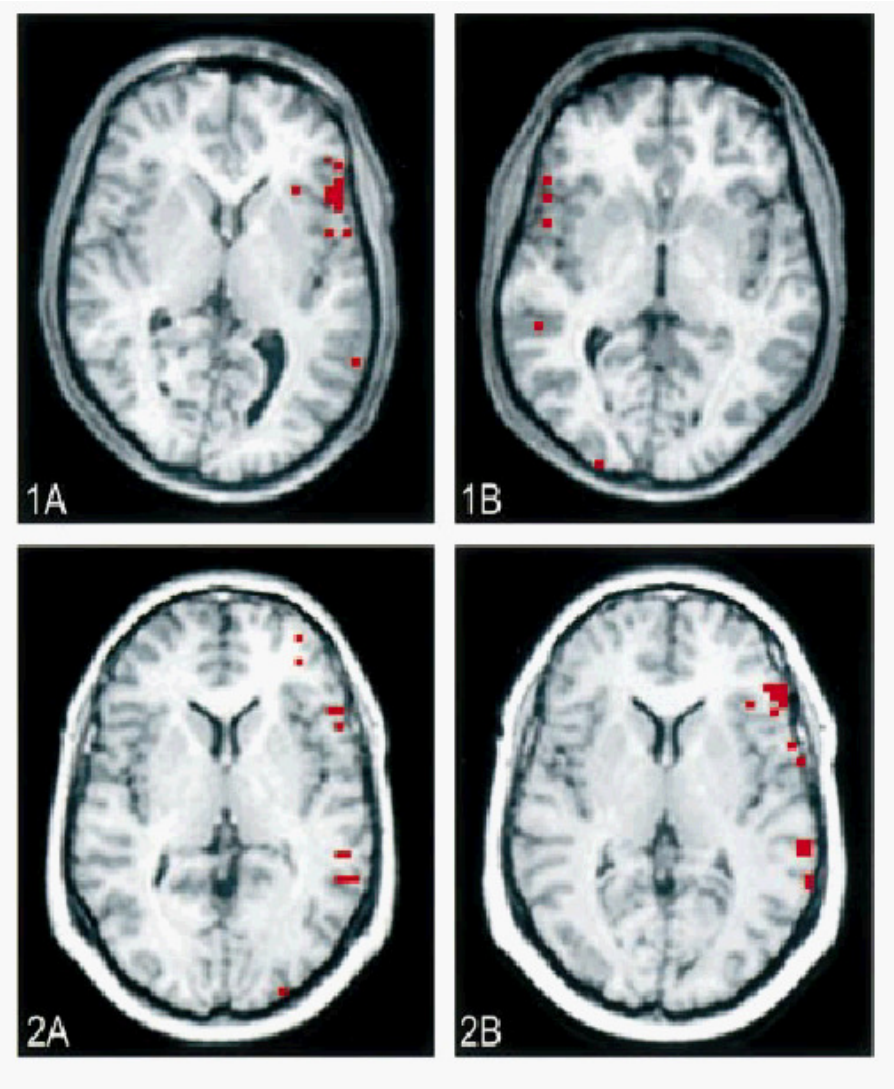

droitier gaucher

Sommer *et al.*
(Brain, 2002)

Mais résultats de l’imagerie fonctionnelle plus complexes….

Activation bilatérale gyri temporaux lors des tâches de compréhension

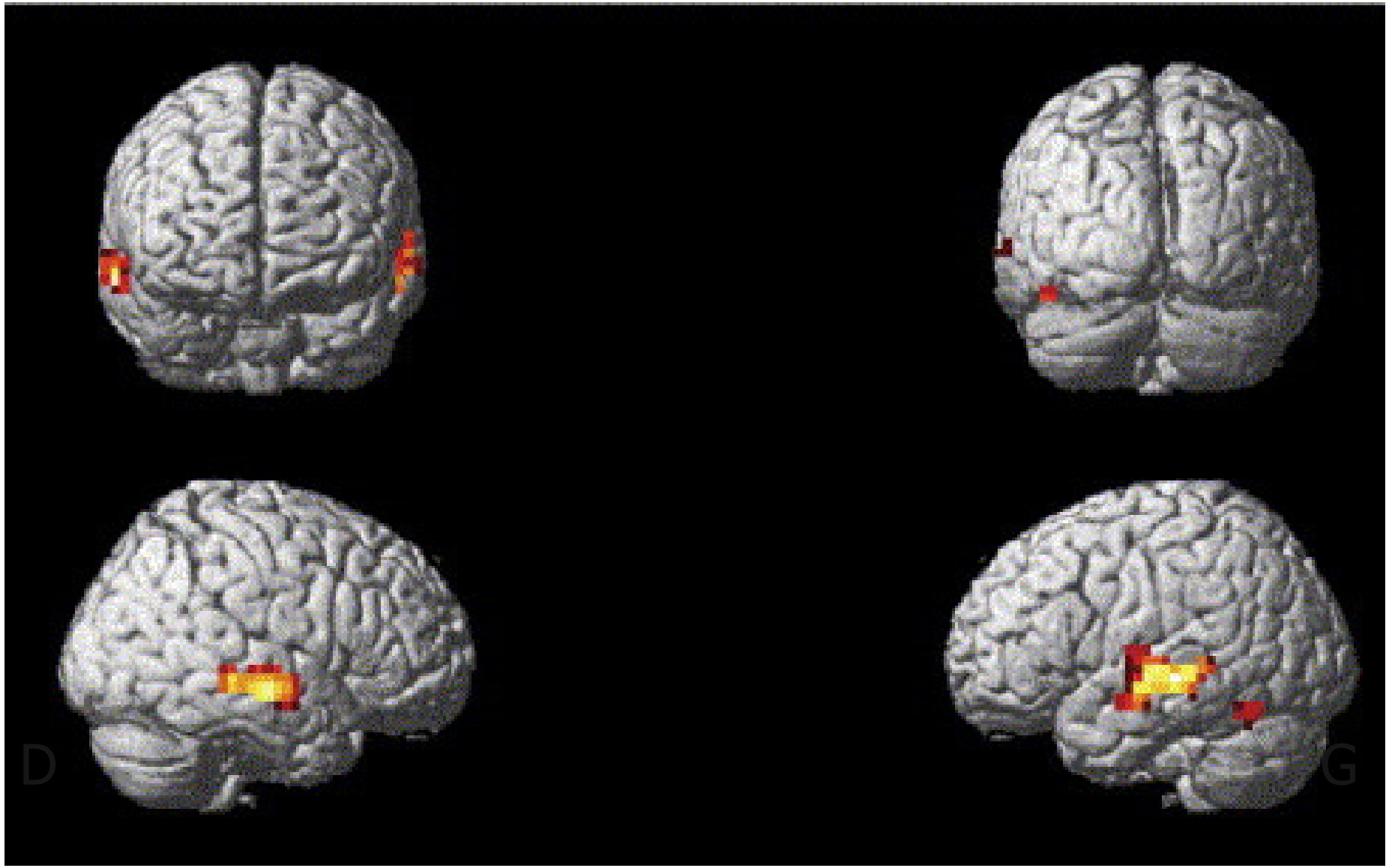

Imagerie fonctionnelle

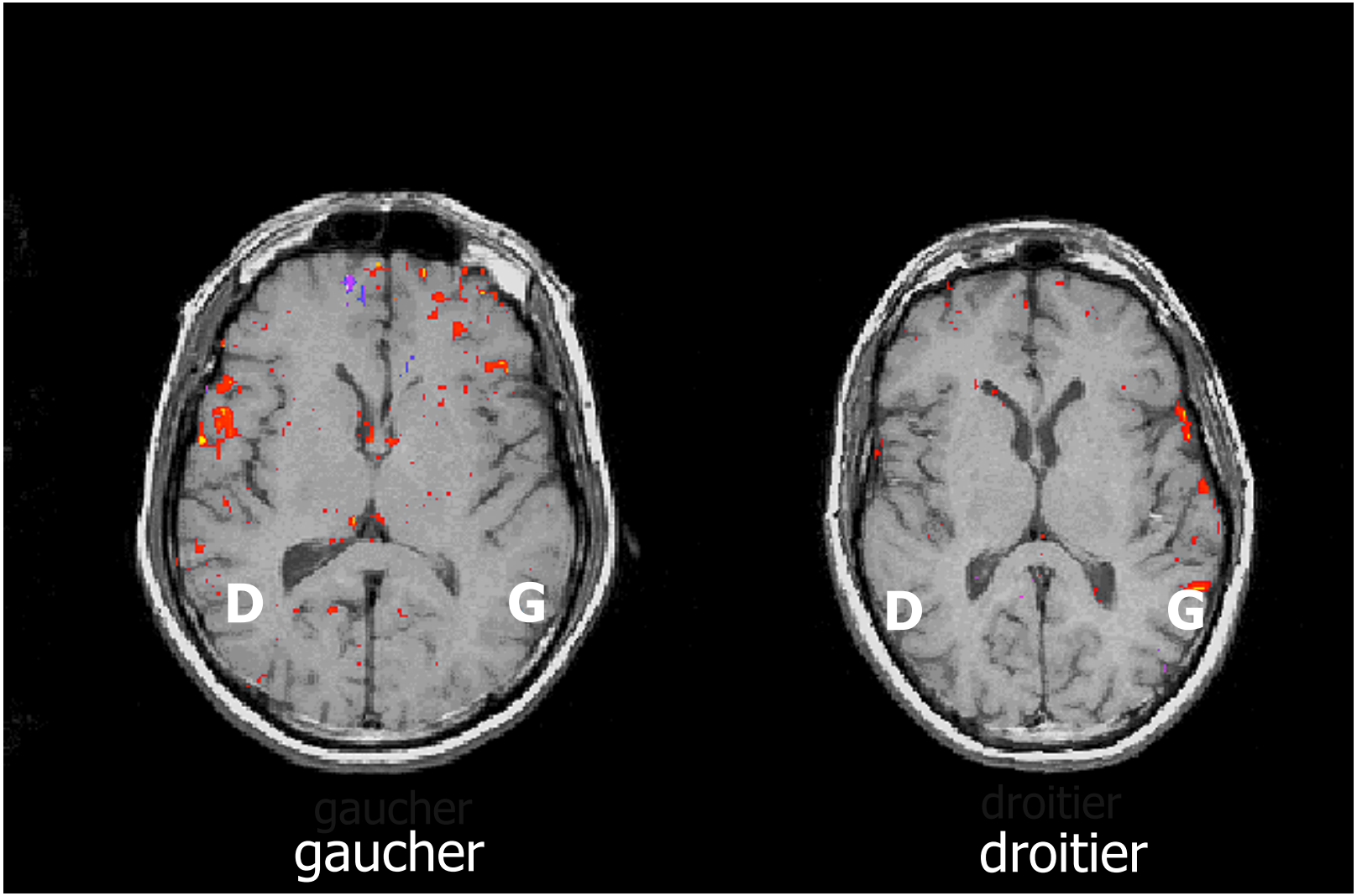

Tache de génération silencieuse de mots

Langage spontané

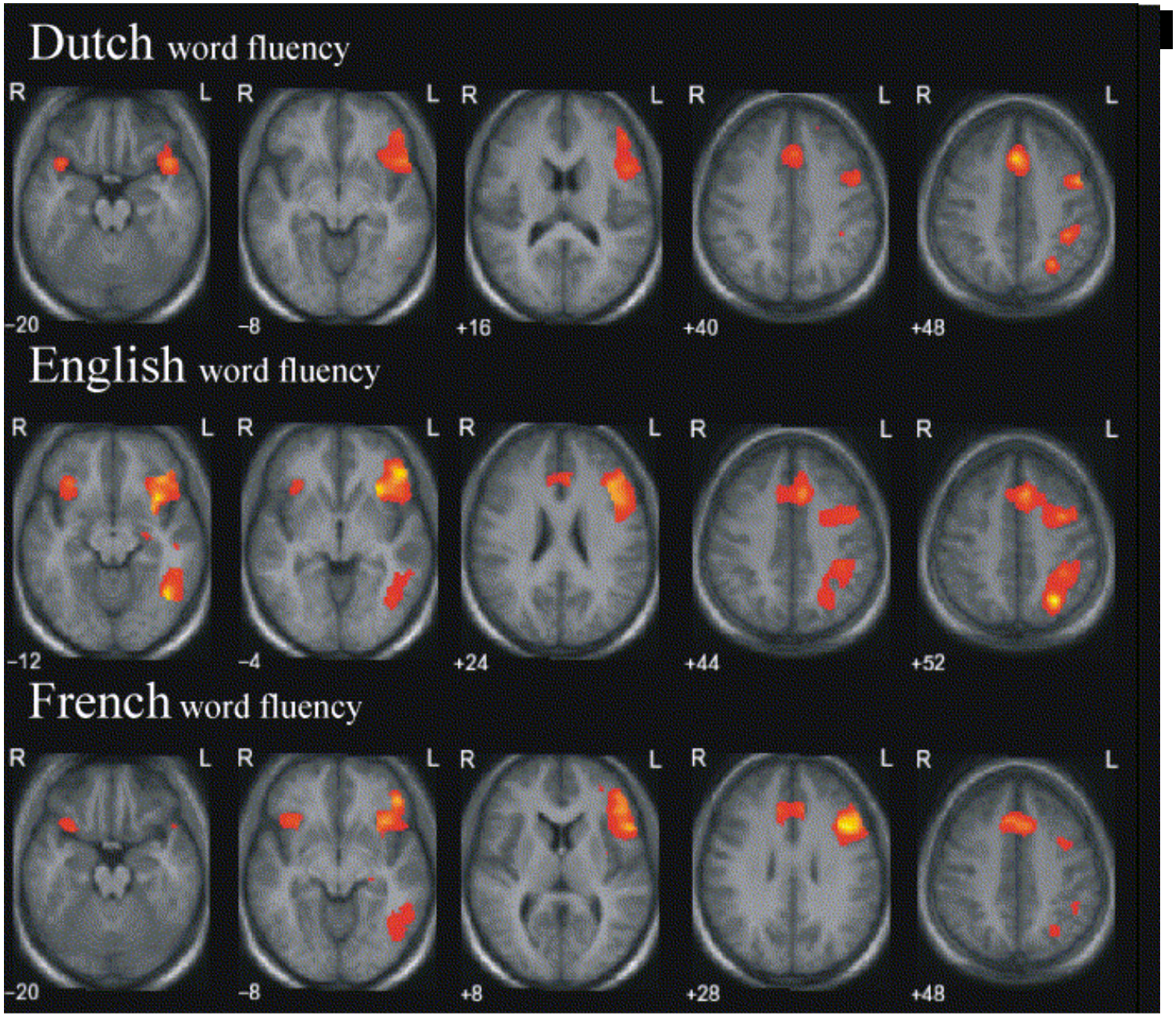

Dénomination d'images

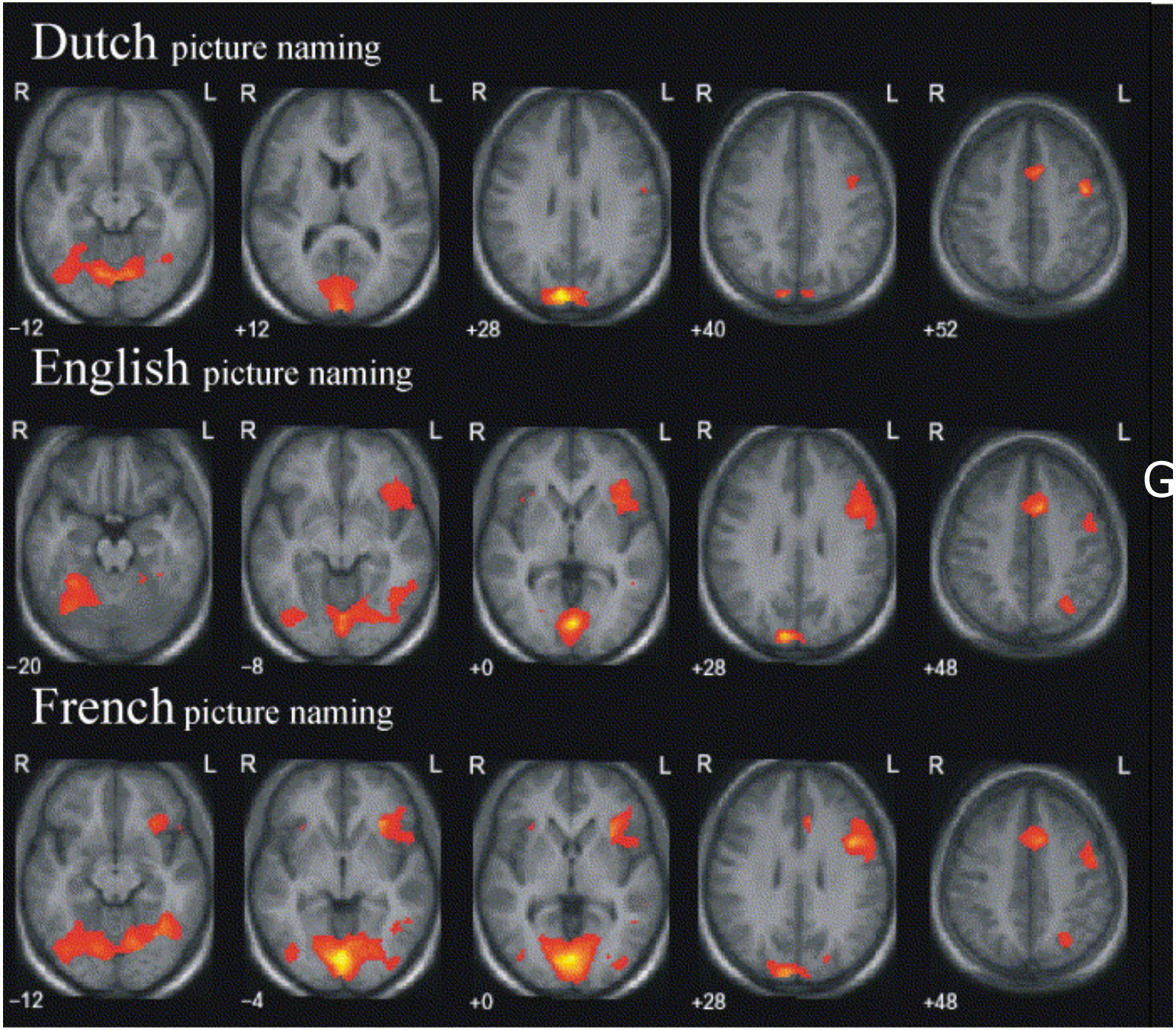

G

Compréhension de la lecture

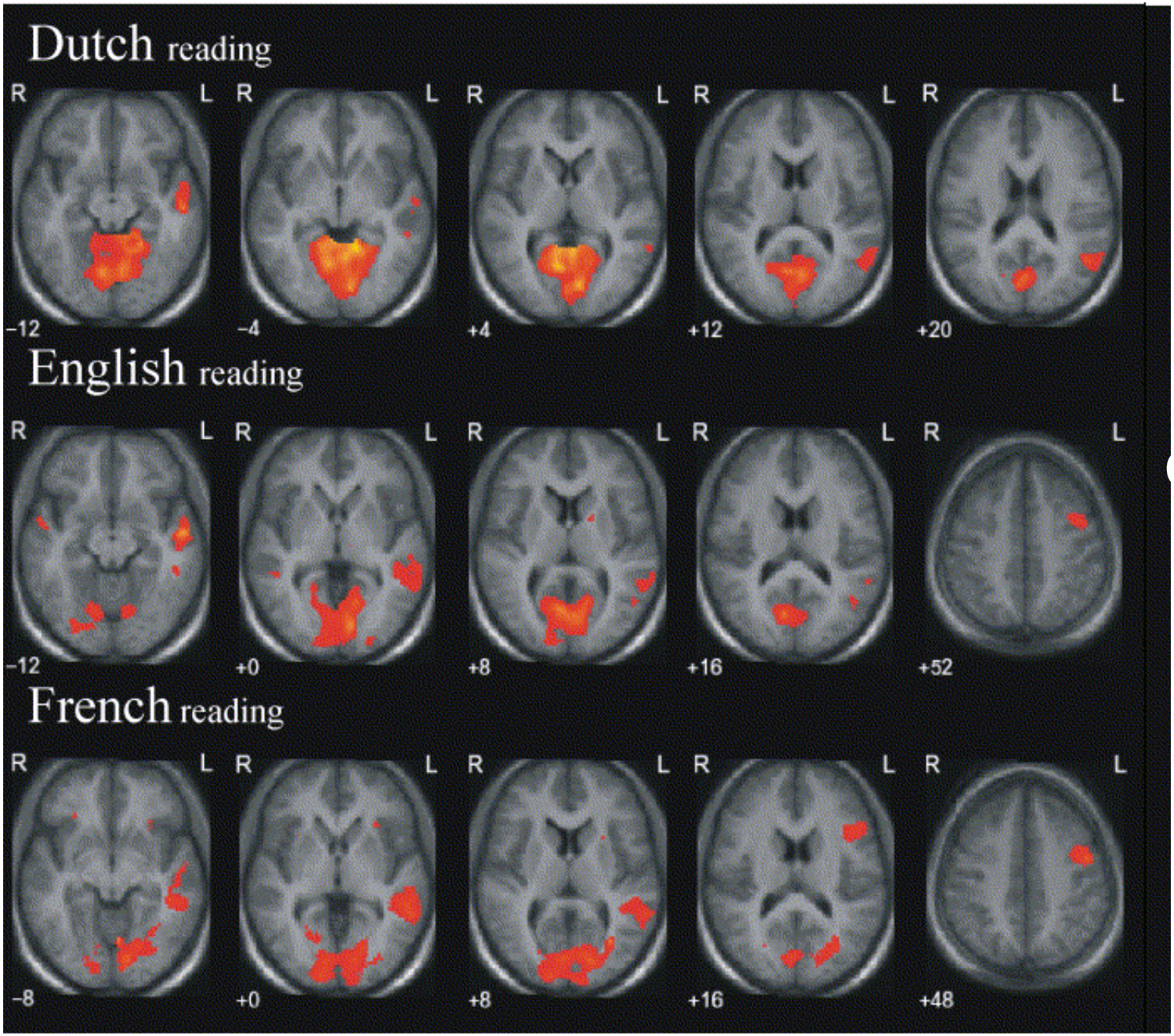

Les fonctions supérieures

- Généralités
  - Définition
  - Cytoarchitecture de Brodmann
  - Latéralité
- Les aphasies
- Les agnosies
- Les apraxies
  - Idéomotrice
  - Idéatoire
  - Constructive
- Le syndrome du corps calleux
  -

AGNOSISES =Trouble de la reconnaissance des objets en dehors de tout déficit sensitif ou sensoriel = déficit de la synthèse entre toutes les informations sensorielles

① Agnosie tactile

• Absence de reconnaissance symbolique de l'objet

Reconnaissance si regarde l'objet

② Agnosie visuelle

• Agnosie visuelle des objets ou des images = lésion occipitale gauche

Reconnaissance si prend l'objet dans la main

• Agnosie visuelle des physionomies ou prosopagnosie = lésion jonction temporo-occipitale droite ou bilatérale

③ Agnosies spatiales

• De l'espace visuel → de l'hémi-espace G = négligence

lésion postérieure droite

④ Asomatognosie

- Trouble de la reconnaissance d'un hémicorps

modèle copie du patient

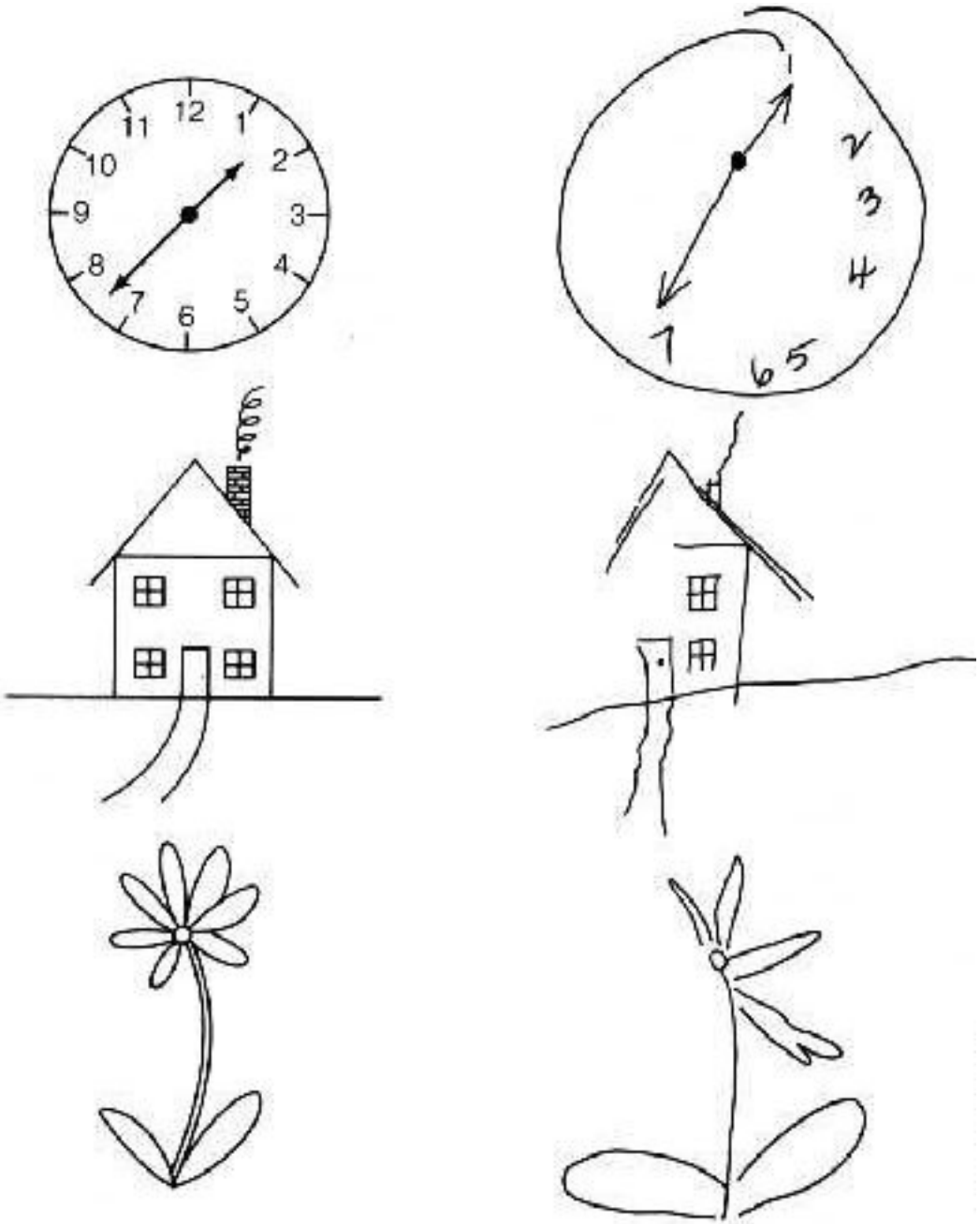



ANTON RÄDERSCHEIDT



Comment examiner une agnosie ?

- Observation

- Objets à reconnaître
- visuellement
- tactilement

Les fonctions supérieures

- Généralités
  - Définition
  - Cytoarchitecture de Brodmann
  - Latéralité
- Les aphasies
- Les agnosies
- Les apraxies
  - Idéomotrice
  - Idéatoire
  - Constructive
- Le syndrome du corps calleux
  -

Apraxies

- Praxies = connaissance d'un objet en tant qu'outil
- Trouble acquis du comportement gestuel *(Déficience de la programmation motrice volontaire)*

- En l'absence de troubles de la compréhension
- *Ne touche ni la commande motrice, ni l'initiation du mouvement, ni les corrections de trajectoire, ni les voies sensorielles*

① Apraxie idéo-motrice

= Trouble de la réalisation de gestes isolés ou séquentiels sans objet qui s'exprime sur consigne verbale ou **sur imitation**

Mimer :

- se peigner
- salut militaire
- planter un clou
- fumer
- couper avec des ciseaux

= lésion pariétale gauche (H. dominant) ou lésion du corps calleux

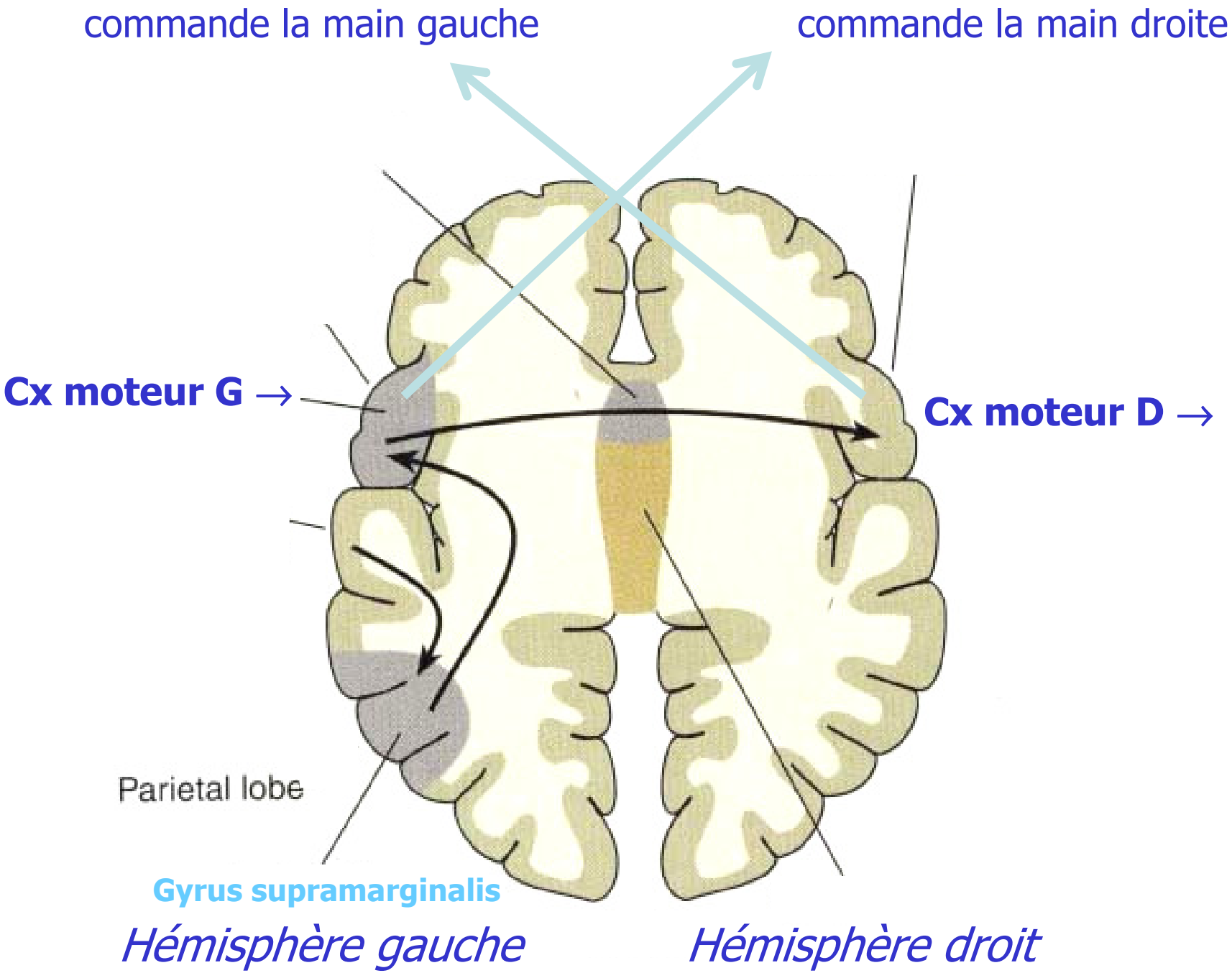
commande la main gauche
commande la main droite
Cx moteur G →
Cx moteur D →
Parietal lobe
Gyrus supramarginalis
Hémisphère gauche
Hémisphère droit

② Apraxie idéatoire

= Trouble dans l'exécution des actes complexes lors de l'utilisation d'objets : <u>anomalies dans la succession et la coordination</u> des actes simples qui sont par ailleurs correctement réalisés

- Se servir d'une boîte d'allumettes pour allumer une bougie
- Verser de l'eau dans un verre avec un entonnoir
- Mettre une feuille de papier dans une enveloppe et la cacheter

Lésion du carrefour temporo-pariéto-occipital gauche (H. dominant)

③ Apraxie constructive

- Impossibilité d'assembler des segments pour en faire un objet à 3 dimensions

- Dessin spontané ou d'après copie (cube)

Atteinte pariétale D > G bilatérale

Model

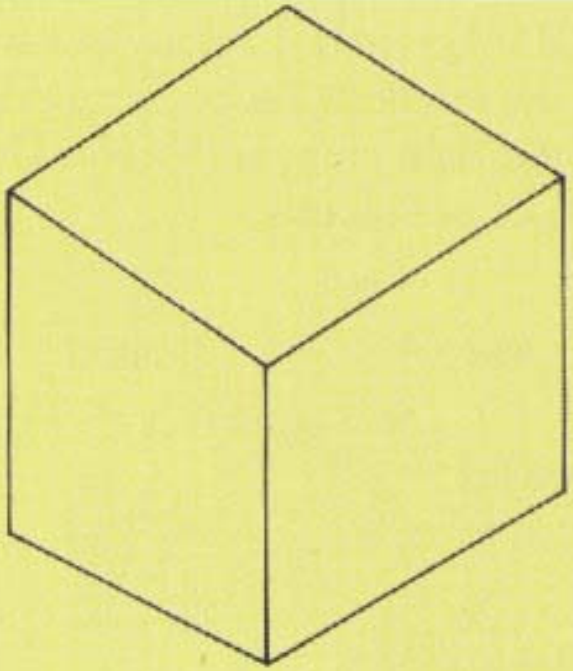

Patient's copy

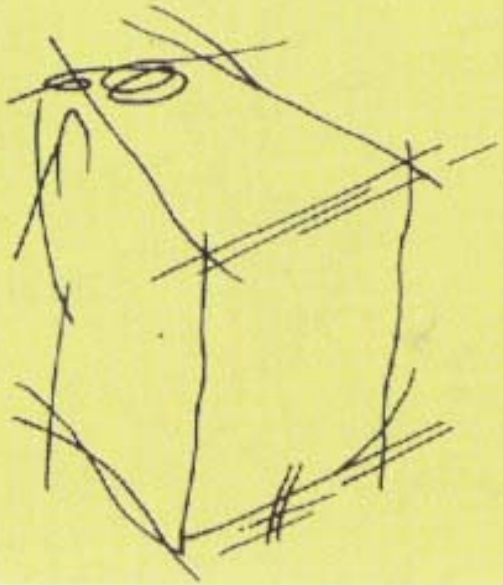

Modelos:

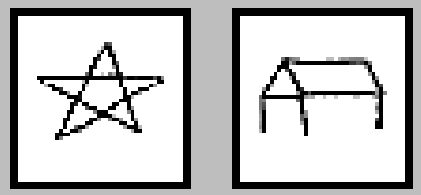

3 de septiembre

7 de septiembre

9 de septiembre

12 de septiembre

Figure de Rey

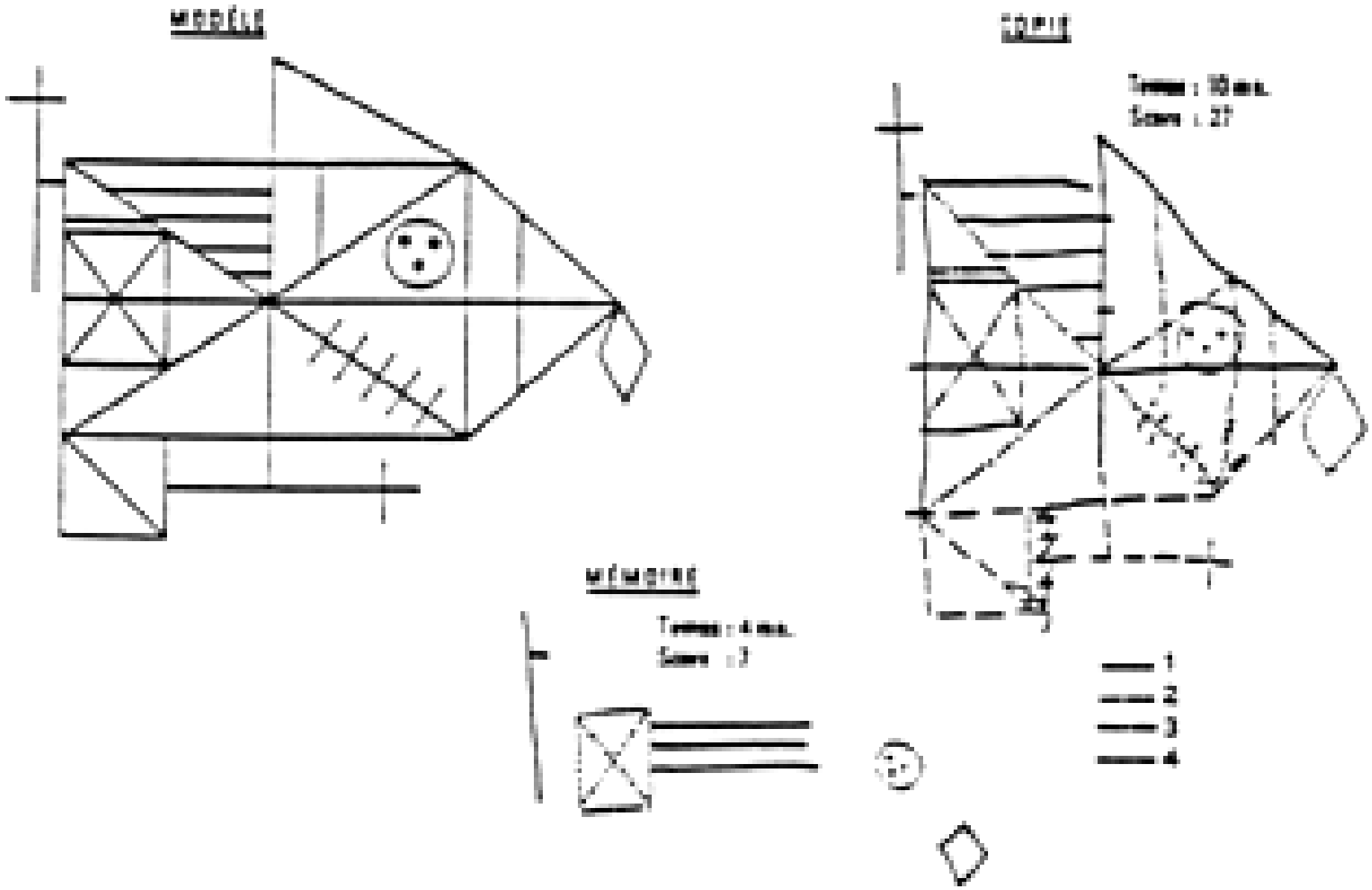

Comment examiner une apraxie ?

- Sur ordre
- Dessin
- Manipulation objets de la vie courante

H. dominant (gauche)	H. mineur (droit)
• Autotopoagnosie	• Hémiasomatognosie
• Agnosie digitale	• Anosognosie
• Indistinction droite/gauche	• Anosodiaphorie
• Apraxie idéomotrice bilatérale (exécution des actes simples)	
• Apraxie idéatoire (carrefour TPO)	• Incapacité à retrouver son chemin
• Apraxie constructive	• Apraxie constructive
• Acalculie, agraphie	• Apraxie de l'habillage
• Aphasie	

Les fonctions supérieures

- Généralités
  - Définition
  - Cytoarchitecture de Brodmann
  - Latéralité
- Les aphasies
- Les agnosies
- Les apraxies
  - Idéomotrice
  - Idéatoire
  - Constructive
- Le syndrome du corps calleux

① Anomie tactile de la main gauche

② Apraxie idéo-motrice gauche

③ Agraphie de la main gauche

④ Main étrangère

① Anomies tactile et visuelle gauches

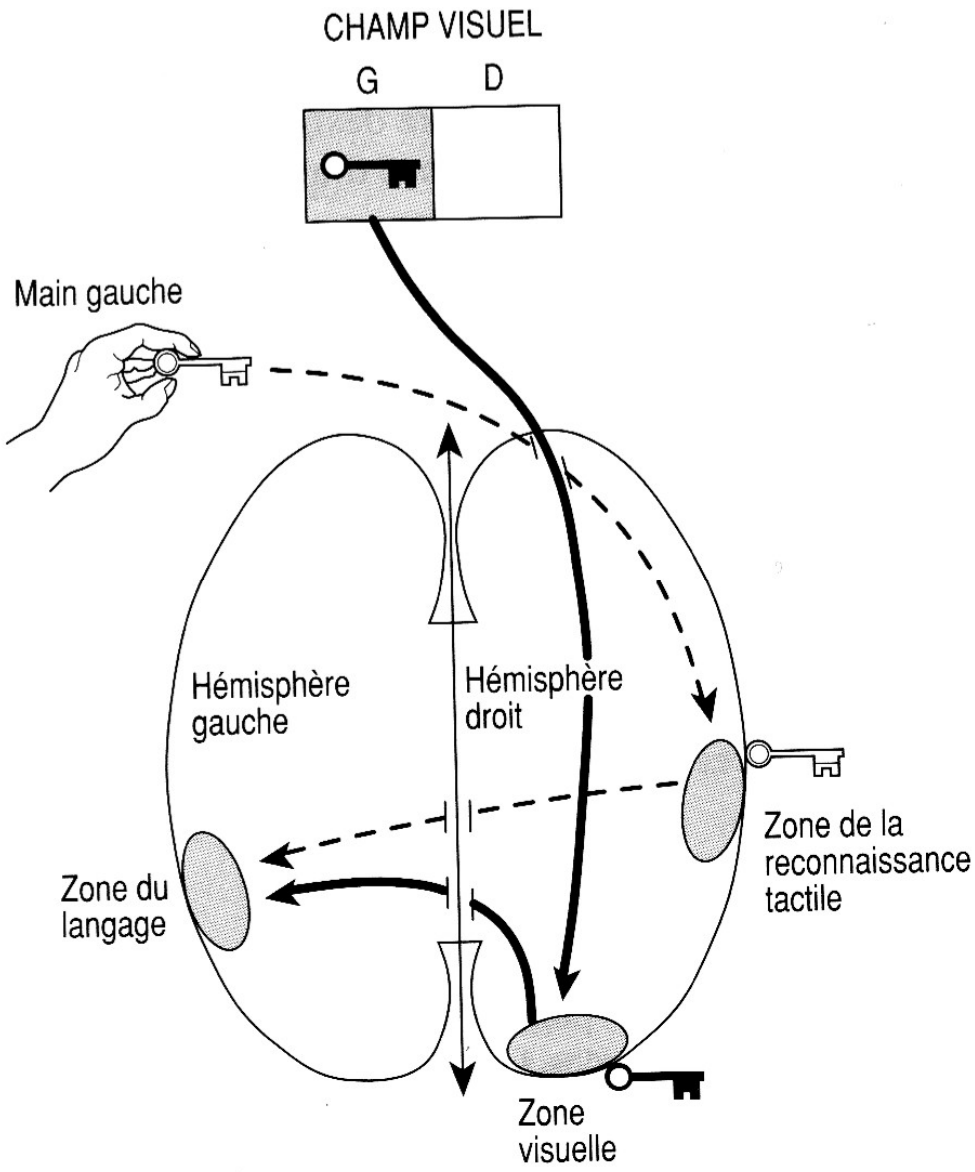

② Apraxie idéomotrice gauche sur ordre oral

– Le sujet ne peut réaliser un salut militaire avec main gauche sur ordre

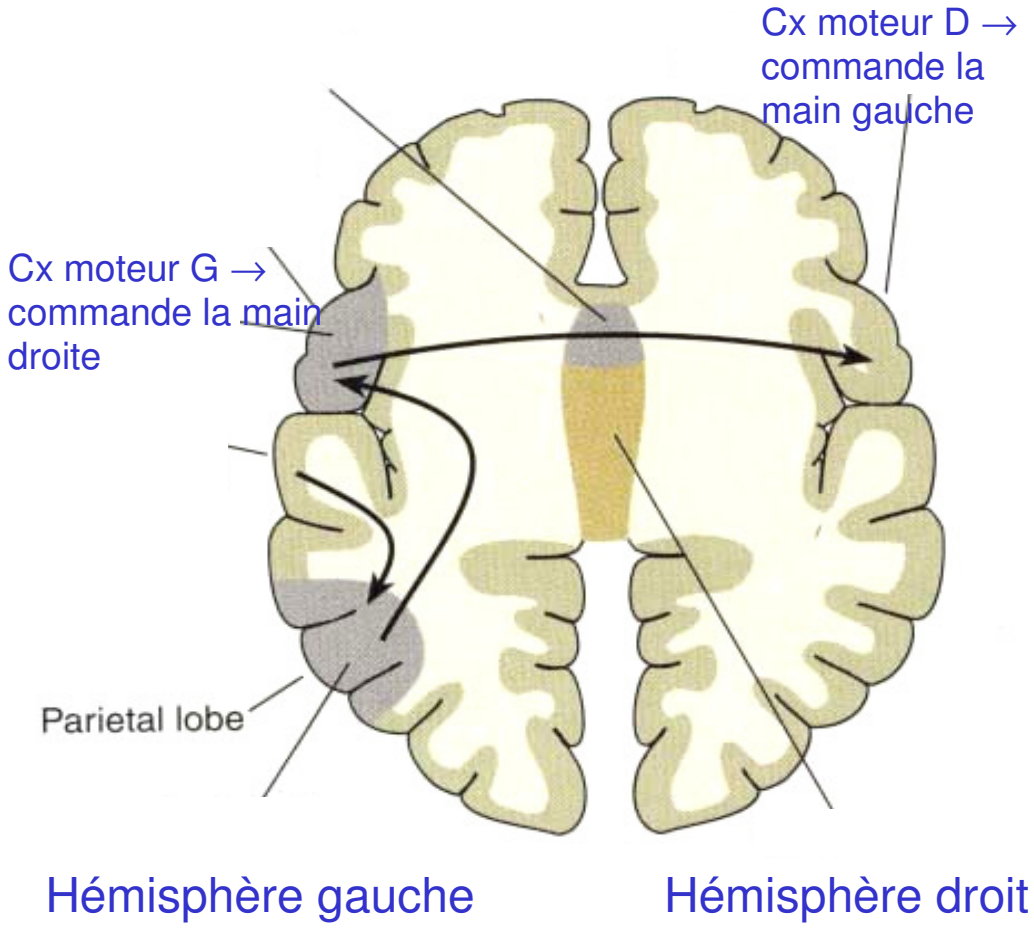

③ Agraphie de la main gauche

- L'écriture de la main gauche est difficile
  - Dysorthographie
  - Persévérations
  - Déformation des mots
- Affecte surtout l'écriture spontanée ou sans dictée
- La copie est meilleure

Dysorthographie pure sans aphasie associée

④ Phénomène de la main étrangère : trouble du transfert interhémisphérique des informations somesthésiques

- c'est la main gauche qui contrecarre l'action « voulue » par le patient (toujours vécu comme « bizarre », incompréhensible, pénible)

- main gauche s'oppose à l'action de la main droite ; précède la main droite qui veut saisir un objet ; défait l'action réalisée par le patient

• sa main gauche bloque sa main droite quand elle saisit la fourchette pour manger
• il paye de la main droite puis reprend l'argent avec la main gauche et ce plusieurs fois de suite
• il ouvre une porte de la main droite puis la referme immédiatement de la main gauche s'empêchant ainsi de sortir

Le syndrome du corps calleux



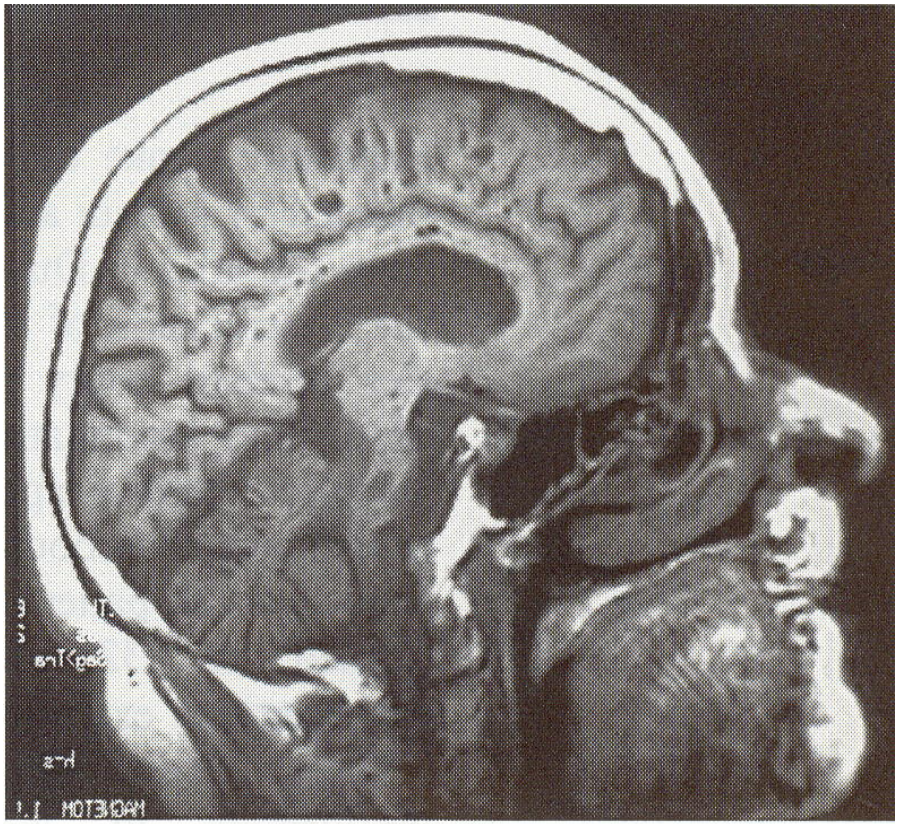

Oliver Sacks

POINTS

L'homme qui prenait sa femme pour un chapeau

ESSAIS