UE3
Vendredi 26 Octobre 2012
cours de 10h30-10h30
Professeur : Vilgrain
Ronéotypeuse : Justin Jhoicy
Ronéolectrice : Kime Amel

Cours 26. Sémiologie radiologique
Foie, voies biliaires, pancréas

Ce cours est intitulé Exploration radiologique du foie, du pancréas en dehors de l'urgence dans l'emploi du temps de la fac.

Plan

Introduction

I. Abdomen sans préparation

A) Rappels
B) Les quatre densités
C) Les densités anormales
D) Indication de l'ASP

II. Échographie

A) Rappel
B) Échographie et tumeur du foie
C) Échographie et vésicule biliaire
D) Échographie et voies biliaires
E) Échographie et épanchement péritonéal
F) Échographie et vaisseaux

III. TDM

A) Rayons X
B) Résolution spatiale et en densité
C) Bilan TDM
D) TDM et résolution spatiale

IV. IRM

A) Généralités
B) IRM et tumeur hépatique
C) cholangio IRM
D) Opacification biliaire
E) Angiographie-artériographie
F) Écho-endoscopie

Conclusion

Introduction :
Il est important de retenir les grandes modalités d'imagerie selon les organes concernés.
Foie et pancréas sont accessibles à l'interrogatoire et à l'examen clinique mais les informations recueillies sont très limitées. C'est mous, dure, grosse rate, gros fois...C'est très imparfait. D'où l'intérêt de l'imagerie pour le diagnostique, le bilan pré-thérapeutique, thérapeutique etc.

I. <u>Abdomen sans préparation</u>

A) Généralités
C'est un examen Obsolète. Il se pratique de moins en moins. Il ne reste que quelques indications.
C'est une imagerie qui utilise les rayons X.

a) Rappels

C'est ASP mais aussi la radiographie, l'angiographie et l'opacification vasculaire ou biliaire qui utilisent les rayons X.
C'est un rayonnement photonique qui est absorbé par la matière. Plus le numéro atomique de l'élément qu'il rencontre est élevé plus le rayon s'arrête. C'est une image de la traversée d'un organe par un rayonnement. On peut voir 4 types de densité sur un Asp comme dans une radio de thorax

b) Les quatre densités

L'air : Le rayon X va passer sans être absorbé. Il va impressionner la plaque ou l'écran derrière. C'est une clarté. En radio standard c'est noir.

La graisse : Plus dense que l'aire. Grisée

L'eau : Tous les organes pleins : le foie, la vessie, les reins, la paroi du Tube digestif

Le calcium : il arrête le plus les rayons (métal chirurgical, les clips , produit de contraste)

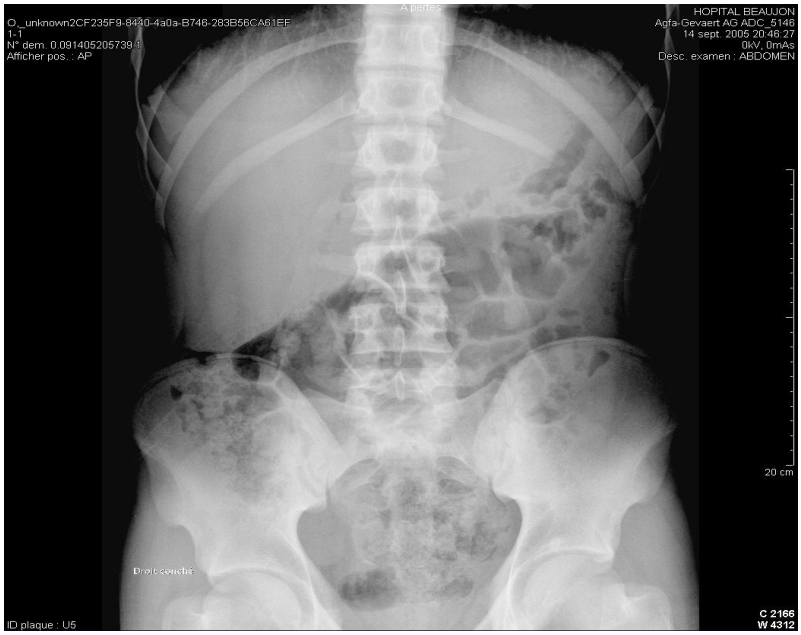

ASP de face :
Tout de suite on voit qu'on ne peut analyser que 4 densités. Noir foncé, c'est de l'air. Un peu moins noir, gris pale, c'est la graisse : Le muscle est assimilé à de l'eau.
Ici, il y a une hépatomégalie avec un foie qui touche la crête iliaque.
On devine la rate, dans la région diaphragmatique gauche. Les reins ne sont pas très visibles. On devine l'estomac qui contient de l'eau. On voit le pelvis, le rectum qui contient des matières. La Vessie vide ne sera pas visible.

En ASP on cherche des densités anormales dans les organes.

c) Exemples de densités anormales

- Vésicule porcelaine : Dans la région hépatique, dans l'hypocondre droit, les reins sont derrière. On voit du calcium se projeter. C'est anormale. Cette projection a une taille d'une poire, la taille d'un bout de crête iliaque. c'est la vésicule biliaire calcifiée complètement, y compris la paroi.

- Calcul radio opaque visible dans le cas d'une colique néphrétique : Le calcul est plutôt médial, soit dans le rein, soit dans les voies excrétrices avec douleur compatible à l'interrogatoire. On demande une coupe ASP-écho dans cette indication. Le calcul est visible dans 2/3 des cas.
- Le pneumopéritoine : air dans les régions anormales. ASP debout : air remonte. (on peut voir un croissant gazeux sus diaphragmatique).
- Les aires hydro-aériques : ASP debout

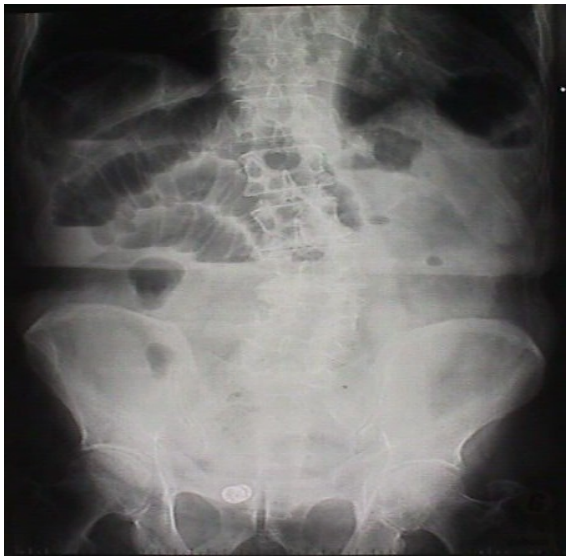

Les anses digestives dont très dilatées. Il y a de l'eau et de l'air. On peut les silhouetter. Il y a des niveaux chez le patient debout. Il s'agit ici d'une occlusion car il y a plusieurs niveaux hydro-aériques.
La radiographie permet de bien voir les «tuyaux bouchés», les pathologies de la paroi ou des tuyaux dilatés .

Air : Perforation digestive, voies biliaires...
Calcification : Vésicule biliaire, stercolithe, adénopathies
Liquide : Niveaux hydro-aériques,...

- ASP de face (en zoom) : calcifications qui se projettent. On reconnaît le pancréas car il est oblique en bas et vers la droite avec des calcifications. C'est une pancréatite chronique calcifiante. Dans 95% des fois, c'est une pancréatite d'origine alcoolique. En pratique, l'ASP n'est pas fait dans les situations d'urgences. Avec le scanner ,on fait 1000 fois mieux. Ce sont également des rayons X mais c'est une imagerie en 3d.

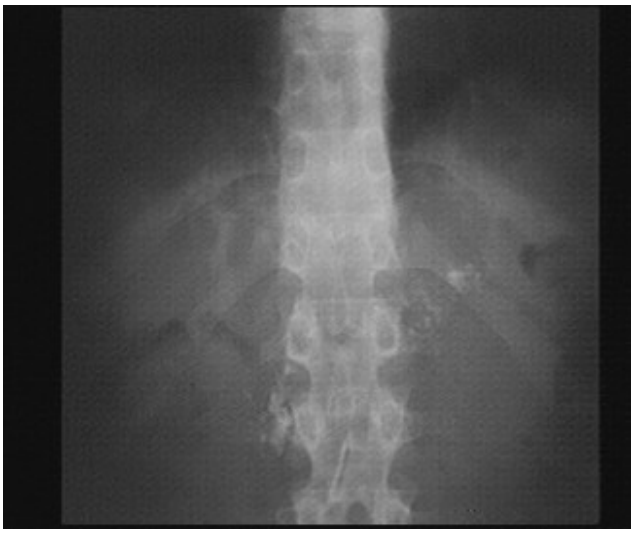

- Cholécystiste emphysémateuse sur un mode aérique

Homme de 70 ans hospitalisé pour précordialgies. On réalise un ASP avec ingestion de produit de contraste. On voit une volumineuse image hydro-aérique avec niveau horizontal de l'HCD

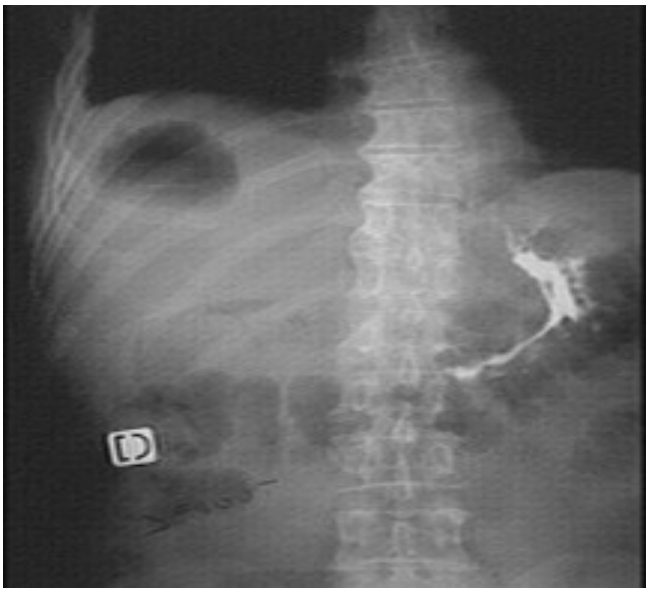

Densité calcique forte à l'hypochondre gauche. Elle est plus dense que le calcique (plus blanc que les vertèbres). C'est l'effet du produit de contraste (en excès). Ce n'est pas l'essentiel. Ici il faut surtout repérer une densité aérique dans le foie. Grossomodo il y a 2 possibilités : Soit la fistulisation d'un organe creux, qui contient normalement de l'air, dans un organe plane (une

fistule colique ou rénal), soit c'est un organe infecté par une bactérie qui produit de l'air.

d) Indications de l'ASP

Il reste une indication de l'ASP en urgence, c'est la suspicion de colique néphrétique.
La suspicion de perforation digestive (pneumopéritoine) et la suspicion d'une occlusion au niveau hydro-aériques sont indiquées en ADP si et seulement si on est dans l'impossibilité de faire un scanner d'emblée (hôpital gériatrique la nuit)
La Spécificité de l'ASP pour le pneumopéritoine est bien mauvaise comparée à celle du scanner.

II. Echographie

A) Rappel

- L'échographie utilise les ondes ultra sonores pulsées. C'est une image dynamique.mage est a la cadence de 24 ou plus de 30m/s.

La sonde envoie une onde acoustiques, qui est réfléchie, ce qui donne un signal qu'on enregistre en image. L'onde est arrêtée quand elle change de milieux, interface. Une rupture brutale entre l'impédance de l'eau et une autre structure comme l'air par exemple ou l'os, va faire que tous les échos vont être réfléchis.

- Innocuité. Elle n'est pas irradiante.
- Barrières acoustiques (os, air)

C'est un examen qui est compliqué pour le tube digestive car le tube digestif est plein d'air. On ne voit rien et on ne peut pas passer derrière. C'est une barrière. Pour l'os aussi, l'onde va être arrêtée à la surface de l'os, à la corticale donc l'onde ne pourra pas le traverser.
Mais c'est un très bon examen pour les cavités liquidiennes pleines : Voies biliaires, foie et pancréas qui sont sous la peau et il n'y a pas de structures aériques devant. Cependant, le pancréas étant en situation rétro péritonéal, en arrière de la cavité abdominale (pleine d'air), elle est difficile à imager.

- C'est pas cher
- Très intéressant surtout chez les gens maigres.
- Images iso/ hyper/ hypo/ anéchogènes (relatif)

On parle d'echogénicité.
- Soit on donne le muscle comme référence (référence externe) : Tout ce qui est au-dessus est dit hyper échogène et tout ce qui est en-dessous hypo échogène ;
-Soit c'est par rapport à l'organe où l'on se situe (référence interne).
par exemple si on a quelque chose qui est blanc dans le fois, on dira que c'est hyper échogène par rapport au foie.
Pour chaque type d'imagerie on emploie des termes différents car les grandeurs physiques sont différentes. En scanner on parlera de densité et en IRM de signal.

B) Echographie et tumeur du foie

- Détéction +++

Il s'agit d'une indication majeure. Chez un patient cirrhotique, atteint de l' hépatite C, depisté tous les 6 mois, il a un carcinome hépatocellulaire. C'est une tumeur primitive du foie qui s'est développée sur ce terrain pathologique. On va chercher dans l'échographie une nodule dans le fois. Quelques fois on fait une échographie pour caractériser une lésion vue par d'autres types d'imagerie, en bénigne et maligne. C'est une indication essentielle car si la l'sion est bénigne il n'y aura pas de suite thérapeutiques. L'echographie est une très bonne indication pour des lésions

liquidiennes. on a des lésions vues soit par écho par d'autres imagerie et chercher a les caractériser. Elle a une bonne précision pour voir des kystes dans le foie.

- Zone de renforcement postérieure et cône d'ombre

Volumineuse lésion hépatique anéchogène. Espèce de rond, c'est la sonde qui appuie et les échos partent de là. Il arrive dans les structures anatomiques. Ils sont réfléchis et ils reviennent vers la sonde pour donner une information. On a posé la sonde sur l'hypochondre droit. Ici on a un bout de foie vu par une coupe oblique. En haut il y a le diaphragme sur lequel les échos vont s'arrêter. Cette zone est très très blanche ici car tous les échos vont être réfléchis.
Si on analyse l'endroit très noir, anechogène, contenant de l'eau. (ce serait pareil dans la vessie ou vésicule biliaire), les échos passent tellement bien que derrière ils sont un peu accélérés. Derrière il y a une **zone de renforcement postérieure**. Comme ils sont passés très très vite, ils ne sont pas arrêtes, et ils vont donner une image plus blanche. Il y a plus d'onde ultrasonores qui sont passées par là. C'est un signe important à retenir en écho.

On a exactement l'inverse quand l'écho tombe sur un calcul. Comme l'onde n'est pas capable de passer du tout, derrière il y a un **cône d'ombre**, c'est noire.

- Le Doppler permet l'enregistrement du flux des vaisseaux. On peut utiliser un produit de contraste en écho grâce aux microbulles qui se fixent sur les vaisseaux.

C) Échographie et Vésicule biliaires

- Vésicule biliaire distendue
- Paroi epaisse
- Murphy echographique
- images hyperéchogènes avec cônes d'ombre acoustiques

= lithiase (ou air)

- Cholécystite aiguë lithiasique

C'est une excellent indication en échographie. Ici on a une maladie de la voie biliaire extrêmement fréquente. La cholécystite. Le diagnostique se confirme essentiellement par l'échographie;

4 signes cardinaux de la cholécystite : à connaître

On voit une structure piriforme (poire) dans le foie , c'est la vésicule biliaire. A l'intérieur on a une image hyper échogène avec des cônes d'ombre derrière. Donc c'est un calcul. Si c'était dans la voie biliaire principale cela va donner un autre type de pathologie : L'angiocholite.

Ici il y a plusieurs calculs dont un a migré dans le canal cystique. Le c**alcul enclavé dans le cystique est un signe.** La vésicule est distendue. En plus ,elle est i**nflammée**. Elle a une **paroi épaisse feuilletée**. La parois normale est fine (3mm)

Le signe le plus important c'est le M**urphy échographique**. L'écho est un outil clinique. On utilise l'échographie comme une hyper palpation. On peut voir en palpant à quel endroit le patient a mal et reconnaître la structure sous jacente. On reproduit le Murphy clinique avec la sonde. On appuie pile devant la vésicule biliaire et on voit s'il crie, si cela reproduit la douleur. C'est même plus précis que l'examen clinique. En effet, quelque fois il y a des douleurs coliques, ou de l'angle colique droit dans cette région. Et la palpation seule ne peut faire la différence. Avec écho on peut appuyer pile sur l'organe concernée pour éliminer ces ambiguïtés.

Et au bout d'un moment cela donne une colique hépatique , douleur de l'hypocondre droit qui irradie vers l'épaule classiquement. Si on a cela depuis longtemps on a un germe qui arrive dans le système de façon stagnante et crée une infection pour donner une cholécystite.

Ici on a une lithiase avec cône d'ombre derrière. Le phénomène est également valable pour une e bulle d'aire.

D) Échographie et voies biliaires

Voie biliaire principale normale est inférieure à 7mm (fine)

- siège des obstacles :

*intra hépatiques, extra hépatique

* extrinsèque, pariétal, endoluminal

-Nature : calcifications/ tissu
Voies biliaires fines :
✗ anomalies intrahépatiques
✗ Gamme systémique (vasculaire, tumorale, infectieux...) : Cirrhose, hépatite virale B, hepatite toxique (mdt), maladie de Gilbert (congénital, pas grave, qui donne des choléstases)

Voies biliaires dilatées
✗ Gamme anatomique : extrinseque, parietal, endoluminale :Cancer de la tête du pancreas (extrinseque : s'abouche dans D2 => choléstase : grande cause)
✗ Lithiase de la voie biliaire principale (cause endoluminale)

La bile en échographie est anéchogène. Elle est assimilée à l'eau.
L'echographie a un grand intérêt dans les pathologies biliaires.
typiquement quand on a un tableau de choléstase avec un patient qui arrive, jaune ictérique, ayant des selles decolorées, il est nécessaire demander s'il y a un obstacle à l'écoulement de la bile.
L'échographie répond aux questions sur les «tuyau » selon que la voie biliaire est dilatée ou pas;
En effet si la choléstase est due à une pathologie intra hépatique, ce sera un problème dans la machinerie de l'hépatocyte qui doit excréter la bile dan la canalicule biliaire. Cela donne deux diagnostics differents.

Il y a deux façons de voir les étiologies.
➔ Soit systémique : ranger les causes dans les grands cadres en se servant des mnémotechniques : vasculaire, tumoral, dégénérative, infection, inflammation, auto immune, congénitale.....
➔ Soit utiliser un raisonnement anatomique
Il s'agit d'un problème de tuyaux bouchés. Donc la compression vient de quelque chose qui est
-soit à l'extérieur , extra luminal, dans la paroi du tuyaux qui pousse et qui obstrue,
-soit quelques choses dans la lumière du tuyau (endo luminal)

Les voies biliaires sont fines : S'il y a un problème hépatique comme une IHC due à une maladie chronique du foie, au stade de cirrhose (là on sort les étiologies : alcool, virus et NASH en premier soit c'est due à une infection du foie : une hépatite qui est une cause majeure notamment l'hépatite virale C. L'hépatite A donne une hépatite bénigne.
Les causes médicamenteuses marchent aussi. C'est typiquement l'excès de paracétamol qui est très toxique jusqu'à être mortel.
Petit conseil du prof : attention toujours apprendre les étiologies les plus fréquentes

Tuyaux : 2 grandes causes :
Extrinsèques : c'est le cancer de la tête du pancréas. Le canal biliaire principal nait du haut du foie, de la voie biliaire droite et gauche, elle court derrière le duodénum, dans sa portion distale.

Elle va passer dans le pancréas et va s'aboucher au 2ème duodénum.
Les cancers de la tête du pancréas vont boucher la canal de Wirsung et les voies biliaires. Grande cause de choléstase.
Autre cause classique : c'est la migration lithiasique, au lieu de traverser la voie biliaire elle y est enclavée. C'est une cause endoluminale. Il y a bien d'autres causes mais ce sont les plus fréquentes.
Écho : Imaginons qu'on est l'échographe parce que si on a pas la sonde dans la main, c'est difficile de se repérer. On s'imagine qu'on suit la voie biliaire principale. Les tuyaux sont noirs car il y a de l'eau. Dans le tuyaux on a une image trop blanche avec une cône d'ombre derrière. Il s'agit bien d'une lithiase de la voie biliaire principale.

E) Échographie et Épanchement péritonéal

- Excellente sensibilité
- Peu spécifique
- intérêt

-Polytraumatisme : FAST
En échographie on voit l'air très bien. Pour les polytraumatisée en urgence on fait une FAST écho. On regarde s'il y a du jus dans cinq sites. De l'eau dans la cavité abdominale c'est de l'hémopéritoine.
Par exemple si on a un patient instable sur le plan hémodynamique et qui a un hémopéritoine, il ne passe pas par la case scanner mais par le bloc opératoire directement. Ce routage thérapeutique est important dans les situations de polytraumatismes où la mortalité augmente par tranche de dizaine de minutes. Il faut aller vite.

- Ascite => Ponction
Autre intérêt de l'échographie c'est le dépistage de l'ascite. Cliniquement cela se voit et échographie permet quelques fois de le ponctionner etc.
-Autre intérêt
C'est une écho où on voit un endroit où l'eau se met de façon préférentielle. **Cus de sac de Douglas**, chez un patient allongé , c'est l'endroit le plus bas, le plus déclive dans la cavité péritonéale. Comme de plus le patient respire ça attire de l'eau comme une espèce de pompe. Elle peut remonter sous le diaphragme. Elle peut aussi se mettre entre le rein et le foie.

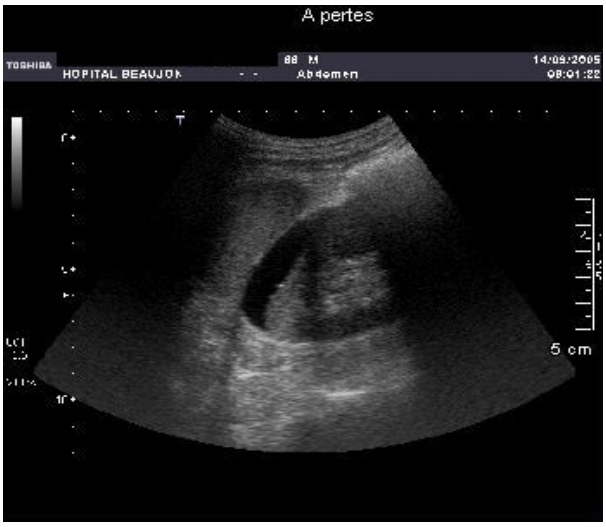

Dans cette échographie on a un épanchement inter-hépatorénal. On voit un rein, un foie et entre les deux une espace appelée espace de Morisson. C'est un croissant noir entre les deux. Derrière c'est le tube digestif avec le colon par exemple qui est plein d'air. Donc derrière c'est noir.

F)Echographie et vaisseaux

- Effet doppler

C'est très utile pour les pathologies hépatiques. Par exemple on est à Paris et le premier centre de transplantation hépatique est à Beaujon et quand on transplante un foie on doit faire tous les branchements. Ce sont des veines sus hépatiques, les artères le système porte et la voie biliaire. Donc on échographie, en réanimation post-opératoire tous les jours on va vérifier que les branchements fonctionnent et qu'il y a bien un flux.

◆ Rappels

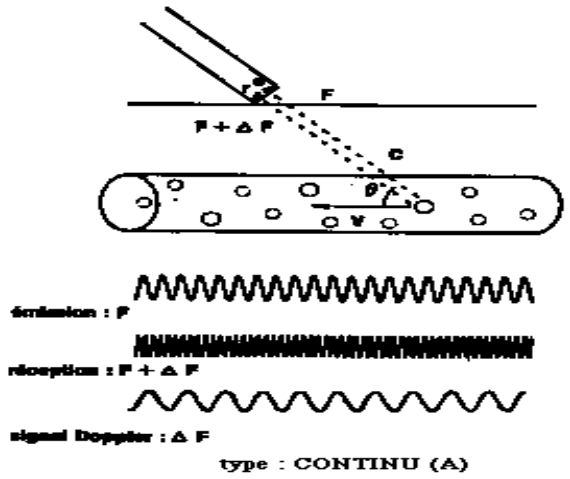

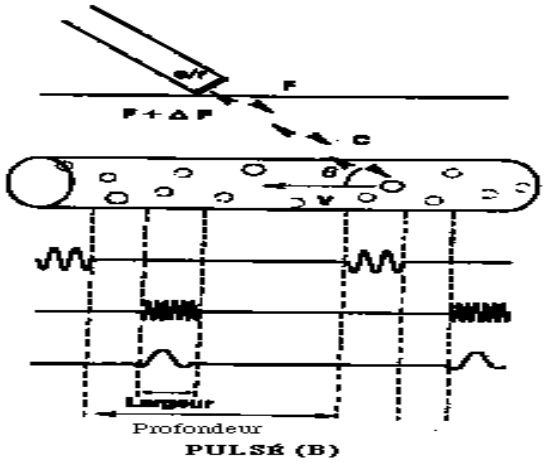

Une onde est envoyée avec une certaine longueur d'onde sur un objet en mouvement, elle est réfléchie avec une longueur d'onde différente. Et cette différence est une fonction linéaire du mouvement, de la vitesse de cet objet.
Cela permet de voir la vitesse de passage des globules rouges; on enregistre des flux et s'ils n'ont pas la bonne tête aux bonnes endroits on peut les repérer en doppler.

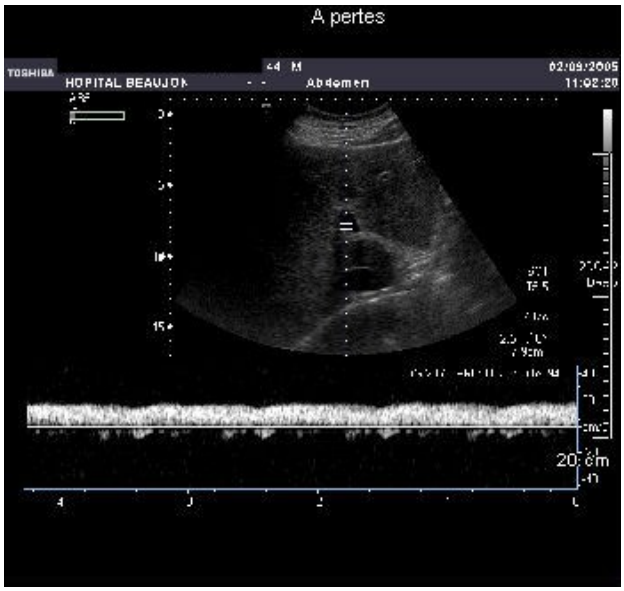

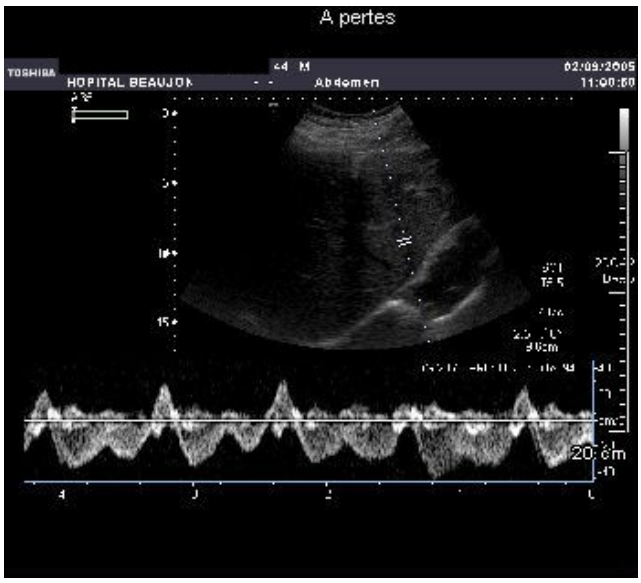

◆ Flux monophasique et triphasique

Par la veine porte le sang de la digestion arrive en flux lent, continue, chargée de grasses, de sucres et de protéines. Il va passer par le filtre hépatique. C'est un flux monophasique.
Au-dessus on a des veines sus hépatiques. Ils vont arriver pas loin de l'oreillette droite et on a un

flux triphasique. On a la contraction auriculaire qui n'est pas loin et qui va donner une modification du contenu. Et si jamais on a une grosse insuffisance cardiaque droite on va avoir une dilatation de la veine sus hépatique qui va devenir grande et cela va se sentir jusque dans la veine porte en amont parce que la pression en aval au-dessus du foie est très forte.

G) Échographie hépatique et contraste

◆ Code couleur

La vitesse peut être codée en couleur. Chaque pixel qui bouge a un code couleur et ce code est affiché sur le coté. Plus le flux va vite plus il est blanc; moins il va vite plus il est sombre. En fonction de s'il se rapproche de la sonde ou s'il s'éloigne de la sonde on va soit vers le bleu soit vers le rouge.

◆ Produit de contraste

On peut maintenant même injecter du produit de contraste ultra sonore. Cela sert grosso modo pour caractériser les lésions hépatiques si on sait pas si elles sont bénignes ou pas.
Il y a trois lésions bénignes :
-**kystes biliaires** et les **angiomes** qui sont très très fréquents .
-HNF (Hyperplasie nodulaire focale) : Comparativement peu fréquente mais fréquente quand même. Elle touche 5-10% de la population. Elle mime d'autres pathologies.

◆ La cinétique du réhaussement

A droite, sur une échographie normale, on ne voit rien. On injecte le produit de contraste et cet

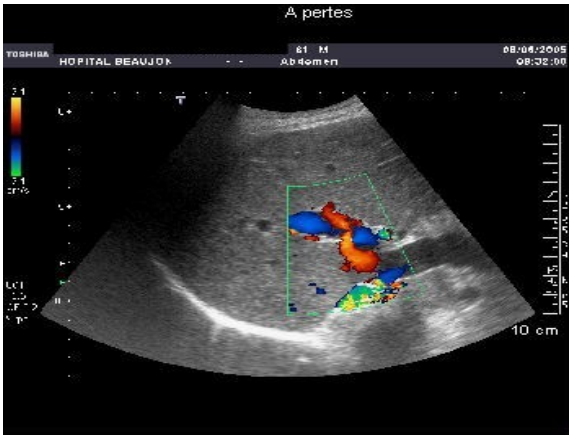

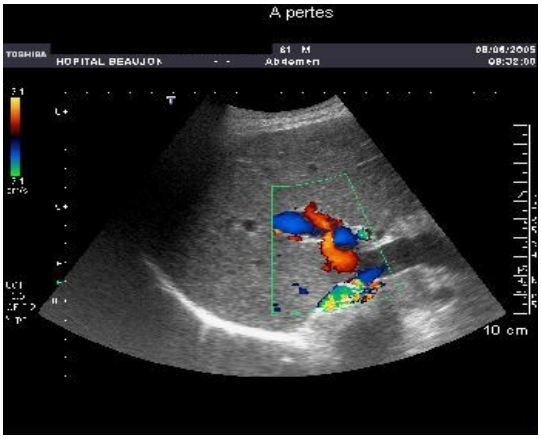

endroit devient très très blanc.(On regarde ensuite les éléments sémiologiques : est ce que c'est centrifuge, centripète etc)

III) TDM

A) Rayons X

- C'est un examen phare. C'est aussi des Rayons X mais en 3D. On ASP, c'est un travail d'ombre chinoise, toutes les structures sont aplaties. On «saucissonne» le patient. On a une couronne de détecteurs et un tube a rayon X. On fait tourner ça vite et au centre on fait passer le patient. On fait ça avec les algorithmes mathématiques et cela permet d'avoir un volume d'acquisition en 3D et de faire des diagnostiques. La densité est identique qu'en radiographie standard mais au lieu d' voir quatr densités on peut en voir deux mille. C'est mieux :)

- Les Contre-Indications sont 2 de types à bien connaitre :

➔ allergie au produits de contraste et insuffisance rénal : CI à l'injection

➔ CI au scanner : la grossesse. Elle n'est pas absolue si on est dans des situations d'urgence. Mais c'est une CI relative forte.

- C'est un examen facile. C'est très simple de mettre un patient dans l'examen. Ça va vite.
- C'est hyper efficace pour voir tous les vaisseaux. D'où l' intérêt chez les polytraumatisés qui a une hémorragie.
- Le cout est moyen mais plus que l'échographie .

B) TDM et tumeurs

- C'est un examen qui marche très bien en spécificité mais aussi en caractérisation. C'est l'examen roi pour les urgences surtout pour toute urgence abdominale, à part la cholécystite et l'angiocholite (ictère à connotation septique) . Le scanner voit très bien le tube digestive, le pneumopéritoine pour les perforations.
- Le scanneur a une bonne sensibilité et permet la caractérisation des lésions.
- L'étude vasculaire est faite à plusieurs temps : temps avant l'injection, temps artériel, temps portal et temps tardif

C) TDM : résolution spatiale et en densité

coupe : Rein mis au contrastes

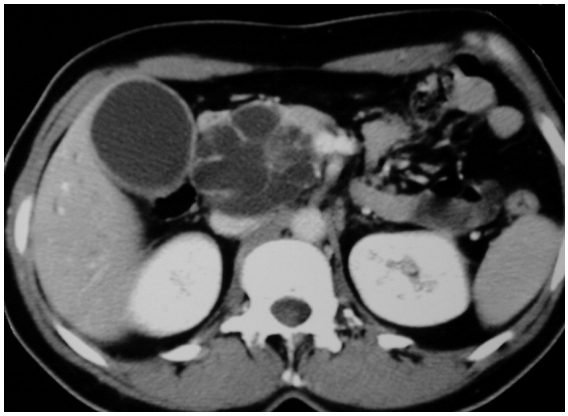

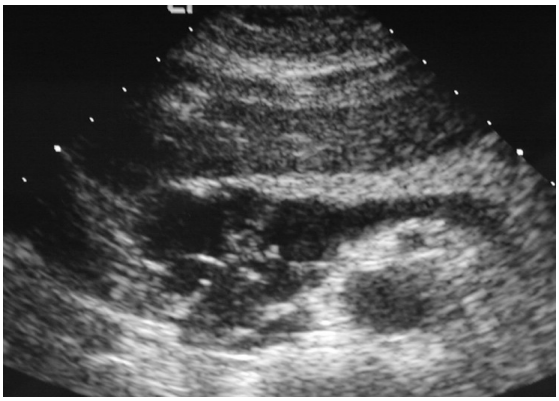

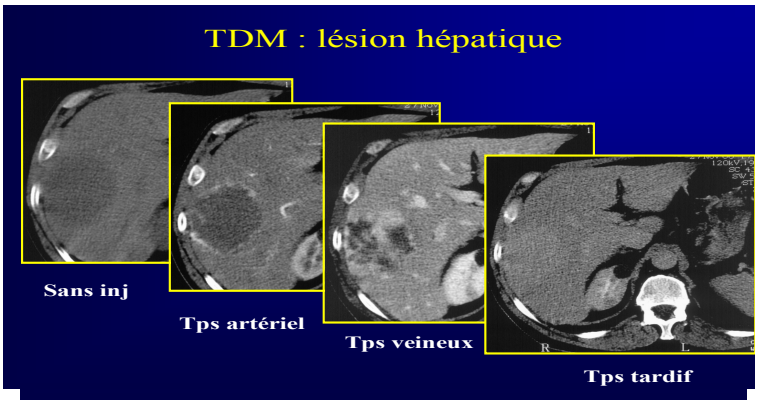

- Lésion pancréatique

C'est une anatomie en coupe simple. La graisse est noire. L'air encore plus noir. L'eau est grise et le calcium est blanc. On a injecté du produit et donc on a rendu quasiment blanc comme le calcium les structures qui adorent le calcium comme le rein. Le foie est aussi réhaussé. On voit l'aorte, la veine cave et une espèce de choux blanc qui ressemble à rien. C'est une structure anatomique anormale. C'est la tumeur.

D) TDM et injection du produit de contraste :

Cas n1

femme de 21 ans, bilan de douleur abdominales prédominant à l'hypochondre droit et irradiant vers l'épaule droite post PBH (ponction biopsie hépatique)

Bilan echographique : zone hyperéchogène en arrière du dôme hépatique et épanchement du Cus de sac de Douglas

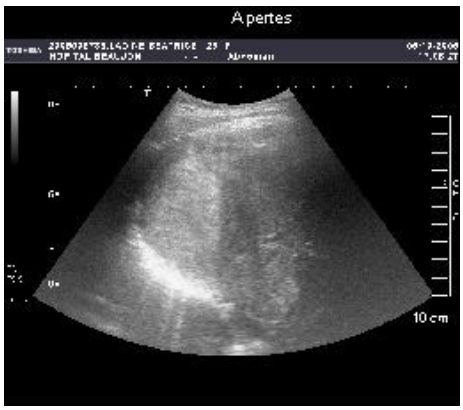

Chez quelqu'un qui a une vague douleur abdominale on fait une écho. On voit son foie et là il y a une boule. Donc il y a une tumeur quelque part. C'est une masse charnue. Elle fait partie du pancréas en amont. Il y a plein de contraste dans l'artère splénique. Comme elle fait des vagues on ne voit que des petits points en coupe. C'est une tumeur hyper vasculaire, on sait que c'est une tumeur hyper endocrine. Au scanner comme en IRM quand on injecte du produit de contraste on analyse l'image en quatre temps. Le temps précoce, le temps d'après et encore d'après. Cela permet de caractériser les lésions.
Cette lésion qui aurait pue être inquiétante est finalement un angiome parce qu'en analysant à différents temps avec le produit de contraste on voit qu'elle a un rehaussement. On voit un lac vasculaire avec un flux lent qui a tendance à prendre le contraste. Donc ce patient n'aura pas d'hépatectomie droite.
Cela dit, de plus en plus, dans les caractérisation des lésions hépatiques c'est l'IRM qui est l'examen roi.

E) Bilan TDM :
TDM sans injection : zone hypodense à la partie postérieure du foie droit

Hématome post PBH

21 ans douleur irradiant après une biopsie hépatique.Il s'agit surement d'un hématome. On fait une échographie. On voit un truc liquidien contre le foie c'est bien l'hématome, du sang stagnant . Ça peut être plus dense quelques fois mais grosso modo c'est comme ça. Après on fait le scan. Cela permet de voir s'il y a un saignement actif ou pas mais aussi de voir l'abondance du saignement. Avec l'échographie, surtout chez l'adulte, on en peut pas voir la totalité du corps. On a le foie et un truc bizarre a cote. Ça c'est du sang. On injectant on voit que le foie se réhausse mais pas cette région car il n'y a pas de tissu dedans. Il n'y a pas de raison que cette région devienne plus blanche. On a crée une fausse anévrisme en biopsiant le foie. On va pouvoir le traiter en l'embolisant par exemple.

Autre cadre très important pour le scanner en urgence c'est la pancréatite aiguë. Le bilan de

gravité est clinico-biologique au début et puis après il est scanographique. (On utilise le score de gravite de Balthazar)
on a le scanner . Ce qui était le pancréas a explosé et est remplacé par une collection dégueulasse. Si cette collection est infectée cela permet de la drainer. En radio intervention cela permet de choisir l'axe du scanner , par où on va passer. Ainsi on évite le passage a travers le rein ou le foie, le péritoine.

F) TDM et résolution spatiale

Permet une reconstruction dans tous les plans. Le scanner c'est du volume. On peut faire des constructions multi-planaires. Il faut bien s'habituer aux constructions coronale-sagittales. Souvent on prends le corps humain en coupe anatomique axiale mais il faut savoir se balader sur

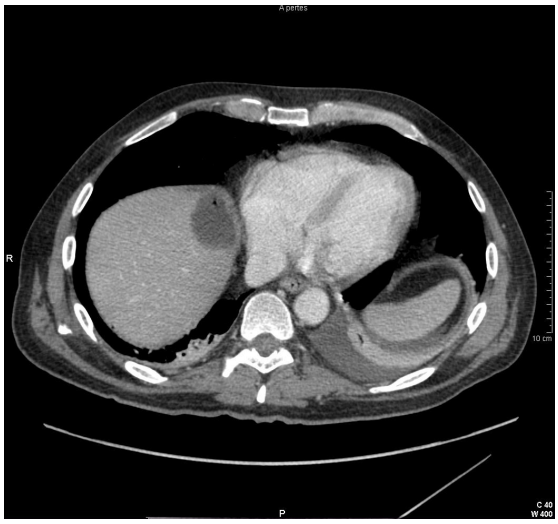

tous les plans.

Reconstruction spatiale vasculaires 2D et 3D

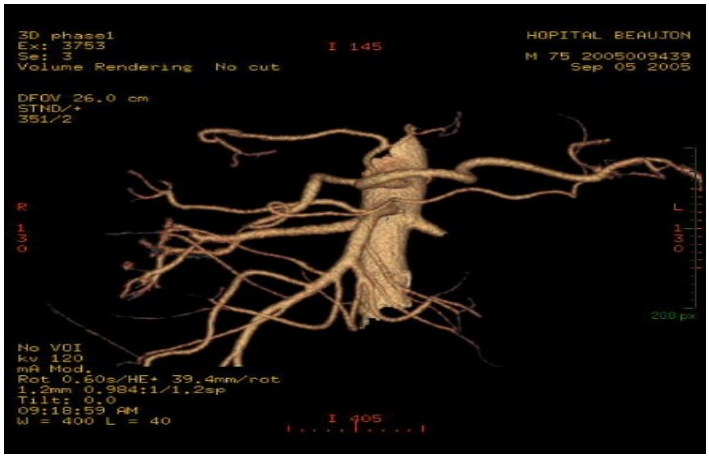

Après on peut faire des constructions vasculaires en 3D. Ici on voit une aorte abdominale reconstruite avec les différents vaisseaux. Cela permet de guider une radio intervention et de dépister des anévrismes.

- On doit toujours se demander un examen para clinique pour le diagnostique positif , négatif étiologique, le bilan des complications, le bilan d'extension , le bilan pré thérapeutique ou le bilan post thérapeutique de surveillance.

IV IRM

A) Les généralités

- Résonance magnétique nucléaire

L'IRM c'est la résonance du proton. Il y a pleins d'eau donc plein de proton dans l'organisme. C'est du proton qui résonne et on écoute le résonance du proton. La où il y a plus de proton il y a plein de signal. Dans la cortical osseuse, il y a essentiellement du phosphore et du calcium. Il n'y a pas de proton. Ça ne résonne pas. Dans l'air il y a beaucoup d'azote, d'oxygène mais pas beaucoup de proton, donc ça ne résonne pas. On met le patient dans un gros aimant. On met tous les protons de l'organisme au pas dans le même sens. Ensuite on balance une onde der radio fréquence. C'est comme si on mettait un énorme coup de pied dans une fourmilière de gens qui sont au pas. Ils vont tous se réorienter et revenir dans l'ordre et en revenant ils vont donner l'écho du coup de pied qu'on leur a mis. Ils vont nous renvoyer une information. On va écouter ça et obtenir une image.

- acquisition du signal

-antenne

- Traitement : plan de Fourier et informatique
- Facteur de contraste :

-T1, T2, densité de proton, etc

-suppression du signal (eau, graisse)

En fonction du type de coup de pied qu'on leur a mis, on va pouvoir écouter des caractéristiques différentes, ranger les petits protons. T2 c'est la couleur de leur vêtement et T1 celle de leur chaussure. T1 et T2 sont des caractéristiques intrinsèques du tissu. Ça donne des contrastes différentes. Le paramètre important est la densité en proton.

- IRM, angio_ IRM , cholangio-IRM, imagerie de diffusion, imagerie «fonctionnelle»
- Imagerie statiques, coupes, volume

Examen de référence pour les voies biliaire avant les examens invasifs

- Ça coute cher.
- Les Contre indications : Comme c'est un gros aimant çà peut déstabiliser certains objets métalliques comme le pacemaker ou des objets métalliques petits, posés il y a longtemps, et qui sont ferro-magnétique comme les clip posés sur l'anévrisme intra-crânien (le patient meurt au moment où il rentre dans le champ de l'aimant)

La claustrophobie est une contre indication relative mais cependant ils y a beaucoup de patients qui peuvent pas passer à cause de cela.

- Ce n'est pas du tout un examen de l'urgence sauf en néphrologie. Mais c'est très intéressant en pathologie pancréatique, hépatique et biliaire parce qu'il y a une telle puissance de résolution que cela va être un super outil pour caractériser des lésions bénignes ou malignes. C'est l'examen de référence pour l'imagerie des voies biliaires. Une fois qu'on a fait l'échographie, si on veut voir la totalité des voies biliaires, avant on faisait des examens un peu invasifs comme des cholangiographies mais maintenant c'est l'IRM. C'est à retenir.

B) IRM et Tumeur hépatique

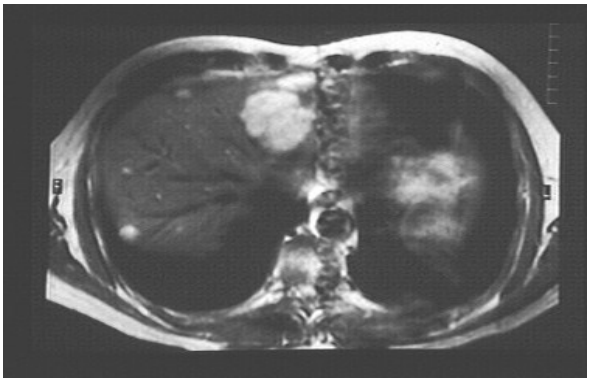

Un exemple de caractérisation en IRM hépatique.
La lésion est très très blanche; Or en est en T2. En **T2** l'**eau** est **blanc**he.Donc la lésion liquidienne dans le foie est un angiome. Il faut le caractériser en échographie et en scanner. Comme elle est très fréquentes elle a des formes atypiques. Mais en IRM on prouve que c'est de l'eau pure dedans. IRM permet quelques fois d'approcher la structure de la matière, de dire que c'est de la graisse parce que ça résonne comme la graisse.
Sur cette image on voit une lésion hyper T2 de contours régulier et sans capsule : **hémangiome hépatique**

C) Cholangio IRM

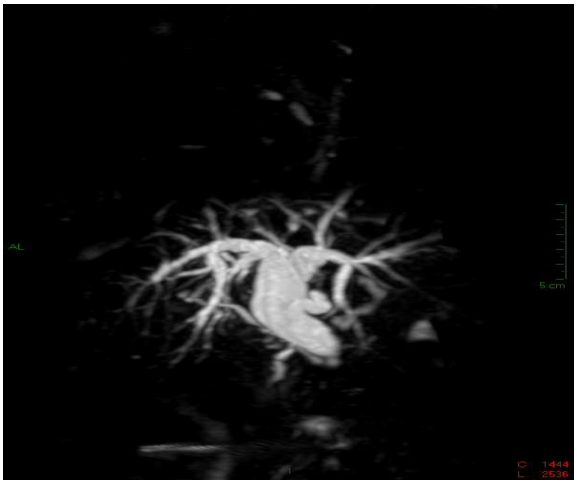

En T2 l'eau est blanche. On cherche à faire une image hyper T2. A la fin on ne voit plus que de l'eau stagnant. Si on veut voir que de l'eau stagnant dans l'abdomen, il va nous rester la bile dans les voies biliaires, du liquide pancréatique dans le canal pancréatique et la vésicule avec la bile dedans. En arrière, il y a un peu d'urine dans les cavités excrétrices et il y a le LCR. Dans le tube digestif, on a fais gaffe de donner quelque chose pour annuler le signal de l'eau. Sinon il y a trop d'eau et on ne voit plus rien. L'IRM est l'imagerie des liquides.
On voit des tuyaux en noir et blanc et on appelle ça une Wirsung IRM ou une bile IRM. Il faut pas être troublé. C'est de l'image de l'eau dans les tuyaux.
Ici il y a une énorme dilatation des voies biliaires. Il y a aussi une dilatation du canal de Wirsung. Donc à la fin l'obstacle siège au bout des deux donc à l'ampoule sur la tête de pancréas.
Il y a trois types de tumeurs potentielles : cholangiocarcinome, adénocarcinome de la tête du pancréas.

D) Opacification bilaire

- Directe ou indirecte

-Cholangiographie intraveineuse (obsolète)

-Cholangiographie orale (obsolète)
-Cholangiographie transhépatique
-Cholangiographie rétrograde endoscopique
➢ Geste «invasif», risques

Complications :
-angiocholite, hémorragie, pancréatite, (perforation)
Thérapeutique++++ ex: CPRE opacification, biopsier la tumeur; clips de cholécystotomie

CRPE (Cholangio pancréaticographie rétrograde endoscopique) : Obstacle biliaire et dilatation en amont

Les cholangiographies ne sont pas utiliser à but diagnostique seul car c'est trop dangereux. Quand on rentre dans les voies biliaires on risque de les infecter, de les faire saigner.
Une CRPE consiste à passer avec une endoscopie dans l'œsophage, puis dans estomac, puis dans le bulbe du duodénum D1, puis du duodénum D2 et d'arriver à la papille. On cathétérise la papille et en injecte. La papille c'est la voie d'évacuation du pancréas. Le pancréas est un organe extrêmement instable qui explose rien que parce qu'on le regarde et là on a des pancréatites aigües post CPRE. C'est pour ça que on fait ce geste que si on a un geste thérapeutique derrière sauf dans les cas diagnostiques très très complexe.

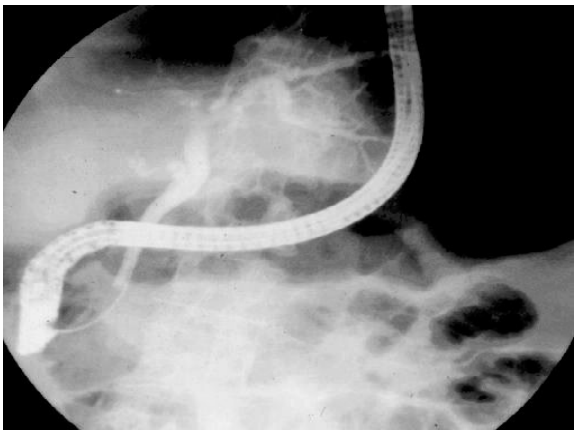

Là on a un endoscope. On la clarté gastrique derrière ce qui montre que l'estomac est derrière. Endoscope est dans l'estomac ici, il va passer le pylore, le bulbe (partie haute du duodénum D1), puis il passe dans la D2, D3 puis dans l'angle de Treiz puis dans le jéjunum. Là il s'est arrêté dans le D2. On a cathétérisé la papille et injecté du produit de contraste. C'est une opacification des voies biliaires à l'envers.

E) Angiographie-artériographie
- Techniques : intensificateur d'image
- Imagerie dynamique par projection d'un volume
- Invasif => risques
- Indications

-embolisation/ chimio embolisation
-stent, angioplaste
Le vaisseau est un medium. On peut faire une chimiothérapie localisée pour des tumeurs qui sont essentiellement vascularisées par le système artériel.
Voici un exemple pour notre culture générale.
Le cancer de la tête du pancréas est résecable; On l'enleve. Le 3ème jour par la lame que les

chirurgiens lui ont mise, on du sang rouge à haut débit. Il y a un saignement. C'est assez fréquent. On fait un scanner arteriographique. On va rentrer par la fémorale, monter un guide dans l'aorte, monter un cathéter dans l'aorte dans le tronc cœliaque. Dans l'artère hépatique ou l'artère gastro duodnéale. On opacifie. On met du noir. Le cathether est ici. La où on injecte, on a pleins de vaisseaux. Si on va a bon endroit en annulant toutes les structures derrière comme en ASP. On fait plusieurs images. La première on n'injecte pas de produit de contraste et on se dit qu'on va soustraire la première à toutes les autres après.
On a saignement actif. On injecte du noir. Le noir c'est dans les vaisseaux donc il est censé resté dans les structures tubulaires. Là il part en flaque pas loin de la plaque. Ce saignement provient donc d'un artère qui est rompue qu'il faut thromboser.

Contre Indications
-celles des produits de contraste en regard
-celles des rayons X

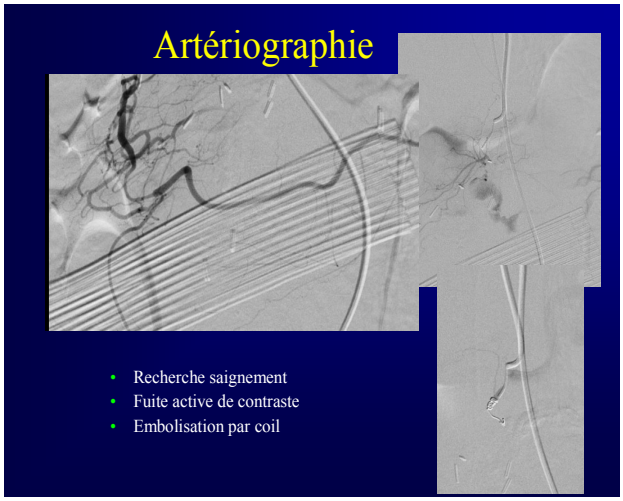

Un exemple pour la culture générale :
Dans le foie et le pancréas il y a pleins d'artères. On peut faire de l'artériographie. Avant on faisait de l'artériographie diagnostique maintenant on n'en fait qu'a but thérapeutique parce qu'on sait très bien faire les angiographies au scanner voire à l'IRM. On a des examens non traumatiques permettant de rentrer dans les artères, les opacifier et faire un examen exhaustif. L'artère malade est un tuyau, s'il est «bouché» on le débouche, s'il est sténosé on le dilate; s'il est rompu et s'il saigne alors on le bouche.

F) Echo endoscopie
C'est un geste non invasif stricto sensu. On peut mélanger les techniques . On peut mettre une sonde échographique au bout d'un endoscope. Cela permet de se rapprocher de certaines structures qui étaient plus loin.
Elle a une limitation en profondeur, mais la résolution est excellente pour des régions habituellement difficilement explorables. En effet le pancréas est un peu loin mais l'écho endoscopie permet de voir et caractériser une lésion pancréatique. Éventuellement on peut mettre une aiguille dedans, à travers l'endoscopie, faire une aspiration; une biopsie pour analyser les cellules ou aspirer le liquide pour savoir si la tumeur qu'on voit est bénigne ou maligne .Si cette lésion est bénigne cela évite une résection de la tête du pancréas avec une chirurgie qui a une mortalité de 3% (qui est assez énorme).

Conclusion : bien connaître les différents armes thérapeutiques
ASP (Rx)

Écho (Rx) : pas irradiant facile a faire, pour les organes pleins en dehors de l'urgence
TDM (Rx) : plus en plus dans pleins d'indication, certes en urgences mais un peu dans tout
IRM (Res H) : examen phare pour caractériser les lésions hépatiques. voies biliaire, pancréas, examen clé de l'imagerie non invasif des voies biliaires (Gold standard)
Cholangiographie (Rx): thérapeutique
angiographie (RX) : + thérapeutique
écho-endoscopie (US): semi invasif souvent combinée à une biopsie pour aller plus loin

A analyser selon les situations cliniques.
Petit conseil du prof : passer dans les services de radio. Les images sont simples à comprendre. Et surtout pour notre génération la culture médicale en imagerie sera très importante.