Anévrysmes de l’aorte thoracique : formes précoces et tardives, bases génétiques et épigénétiques

Anévrysmes de l’aorte thoracique

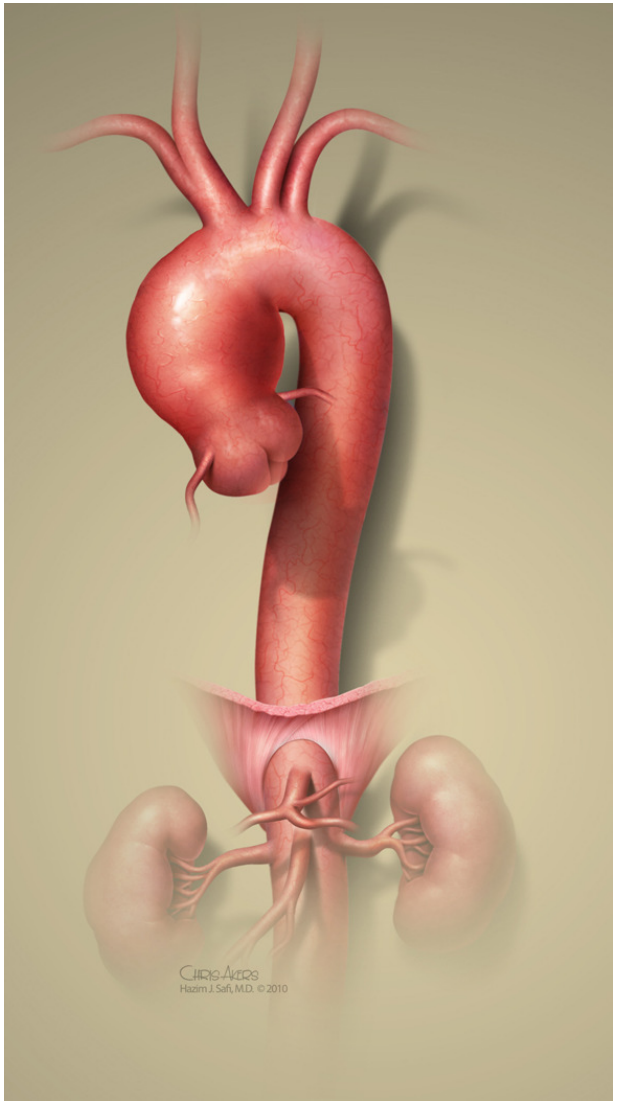

Anévrysmes de l’aorte thoracique

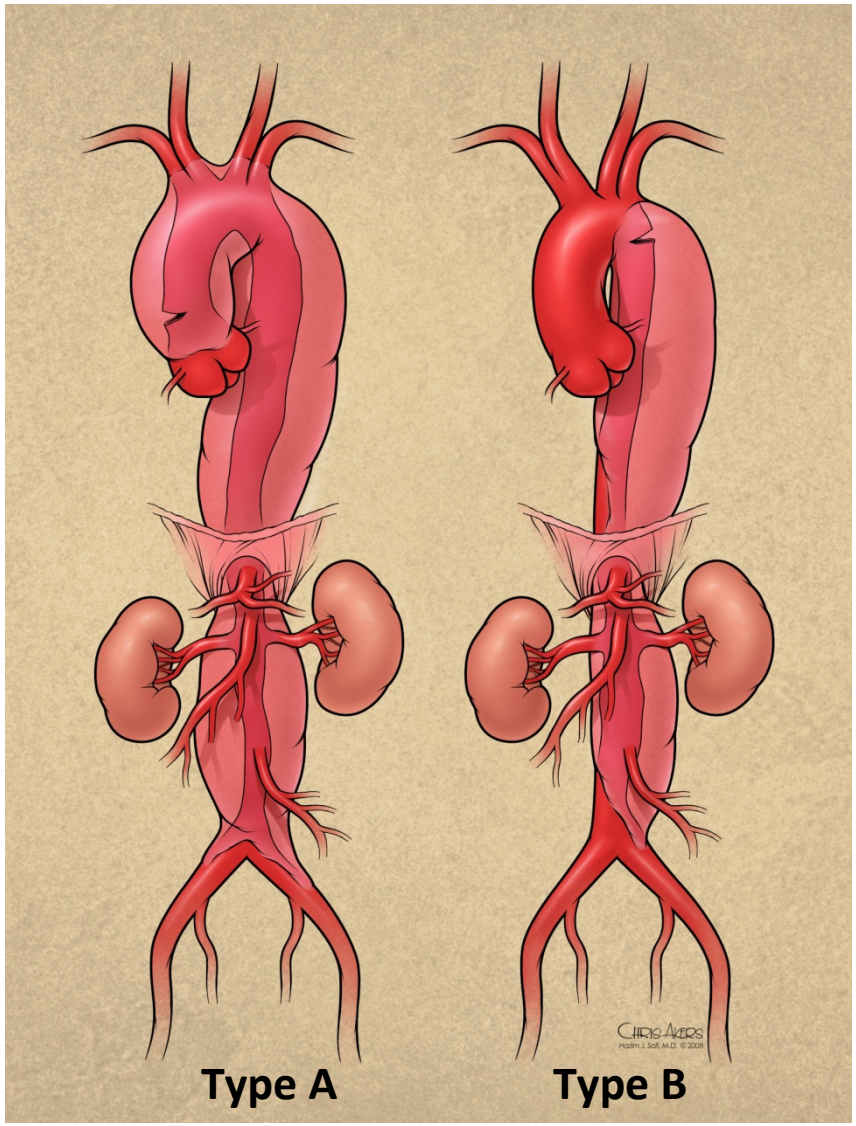

Dissection aortique

Anévrysmes de l'aorte thoracique

Formes familiales # 20 %

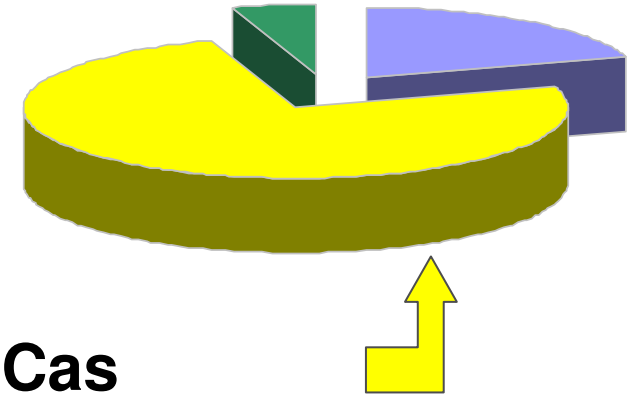

Cas sporadiques 80%

- **EDS (syndrome d'Ehlers-Danlos)**
- **MFS (syndrome de Marfan)**
- **LDS (syndrome de Loeys-Dietz)**
- **AOS (Aortic Osteoarthritis syndrome)**

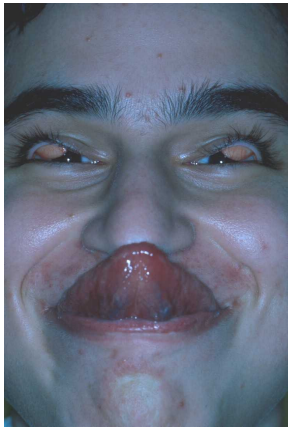

OMIM #601176

EDS (*COL3A1*)

Syndrome de Marfan

Vache “Marfan” (race Limousine)

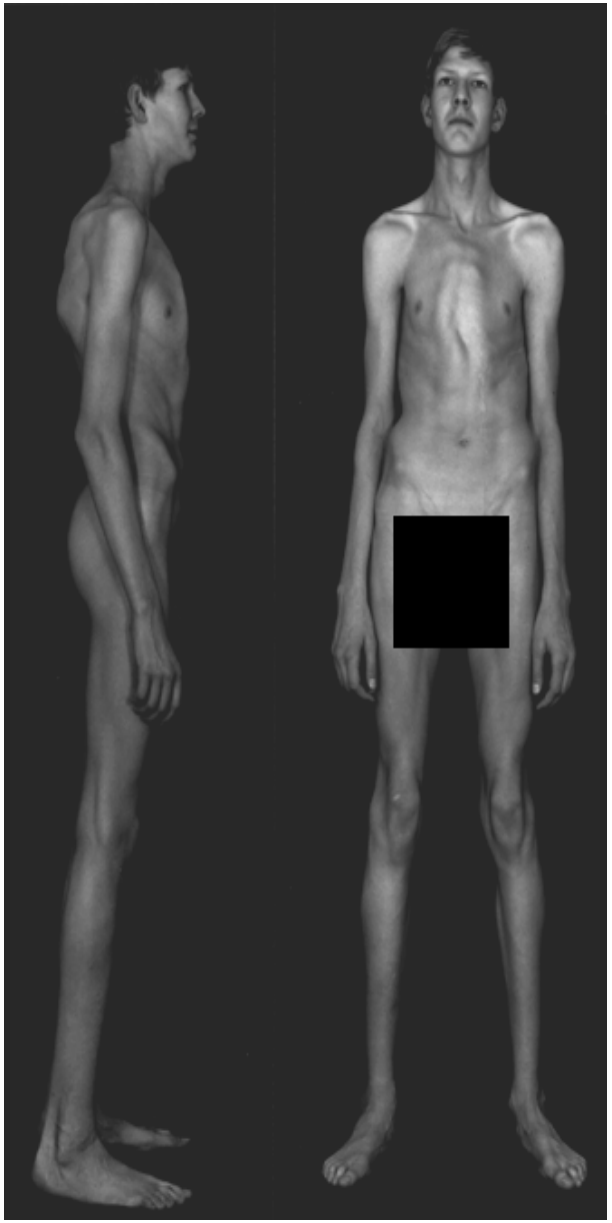

Arachnodactylie

Signe du pouce

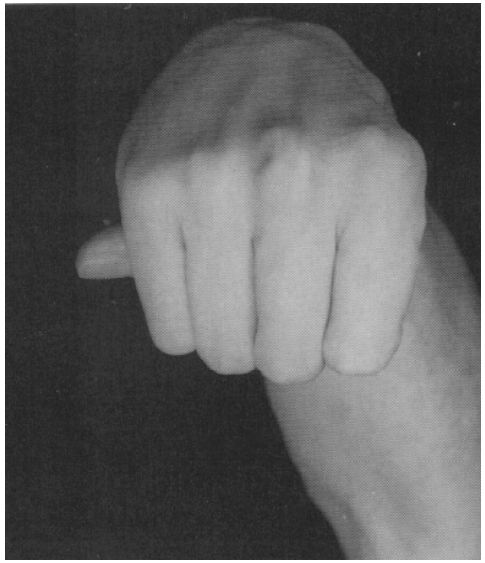

Signe du poignet

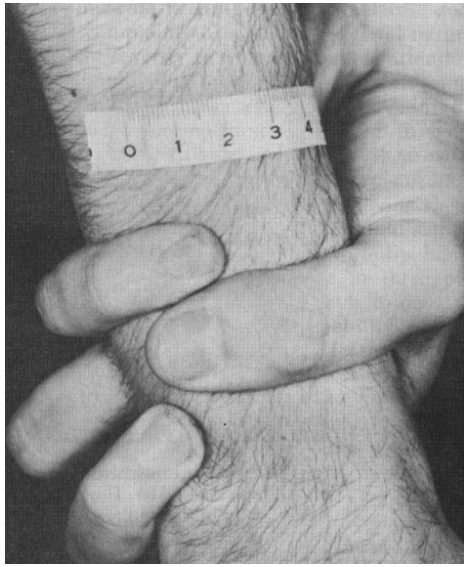

Nosologie (Berlin 1987, Gand 1 1996 et Gand 2010

Dans 7 systèmes possiblement atteints :
Au moins 2 signes majeurs + signe mineur dans un 3ème système

1

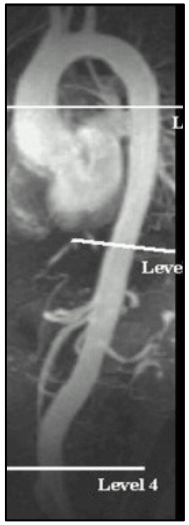

Aorte

2

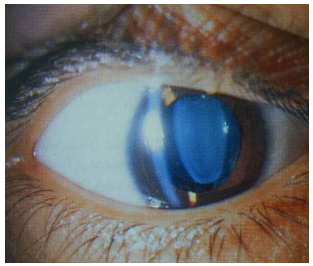

Oeil

3

Squelette

4

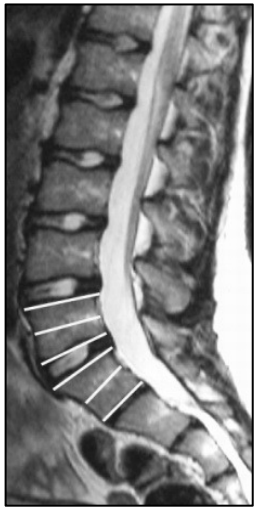

Ectasie durale

5

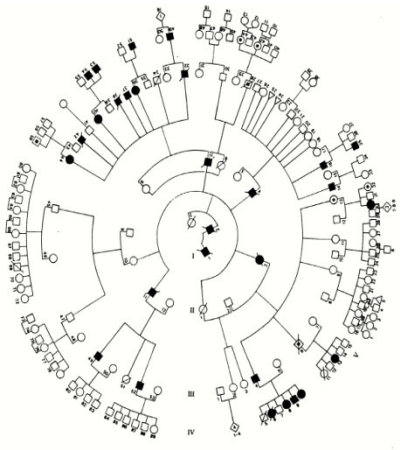

Famille

Clichés du Pr. L. Faivre, Dijon, France

Beighton, de Paepe et al., 1988
de Paepe et al., 1996
Loeys et al., 2010

Syndrome de Marfan Homozygote

- forme AR :

Famille consanguine de Turquie

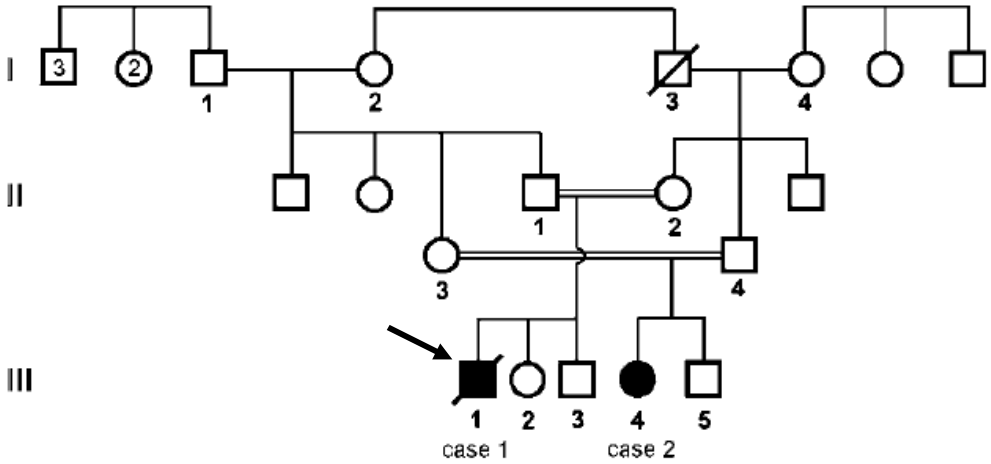

22 ans
hypothyroidisme primaire transitoire traité en néonatal,
1 an : luxation bilatérale des cristallins
13 ans : genoux douloureux et prolapse valve mitrale
19 ans : pneumothorax droit spontané
20 ans : dissection de l'aorte descendante et de l'aorte abdominale proximale
intervention pour insuffisance valve aortique
22 ans : anévrysme de l'aorte opéré
23 ans : retrouvé mort sans examen complémentaire autorisé par la famille

de Vries et al, Eur J Hum Genet, 2007

Syndrome de Marfan Homozygote

- forme AR :

de Vries et al, Eur J Hum Genet, 2007

Famille consanguine de Turquie

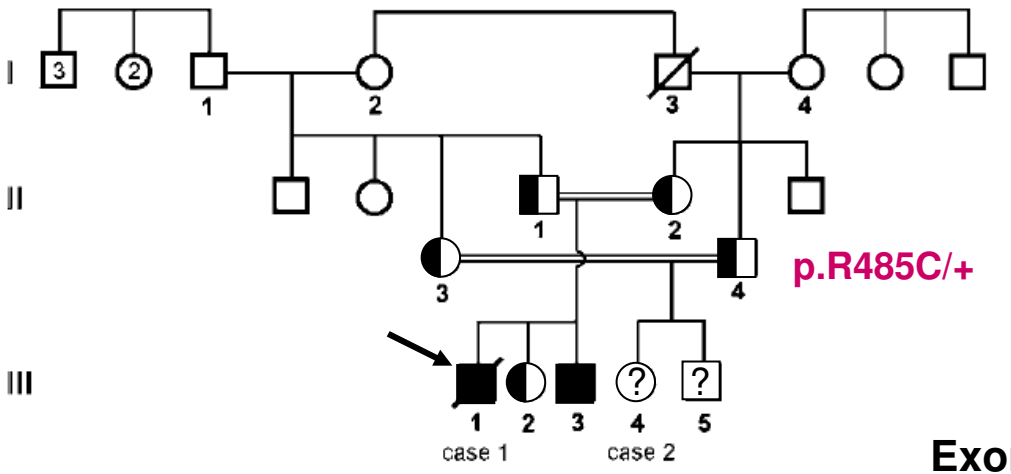

p.R485C/ p.R485C

Exon 11
c.1453C>T

- forme AD :

Proposante :
Nombreux replis cutanés à la naisance
1 semaine : lux bilatérale cristallins, membres longs
Mort à 4 mois d'insuffisance cardiaque
FBN1: **p.W217G + p.G2627R**

Karttunen et al., Am J Hum Genet, 1994

Père :
oeil, squelette, aorte, histoire familiale positive
Mère :
grande taille et myopie
morte de rupture d'anévrysme à 51 ans

Syndrome de Marfan

Mosaïcisme somatique

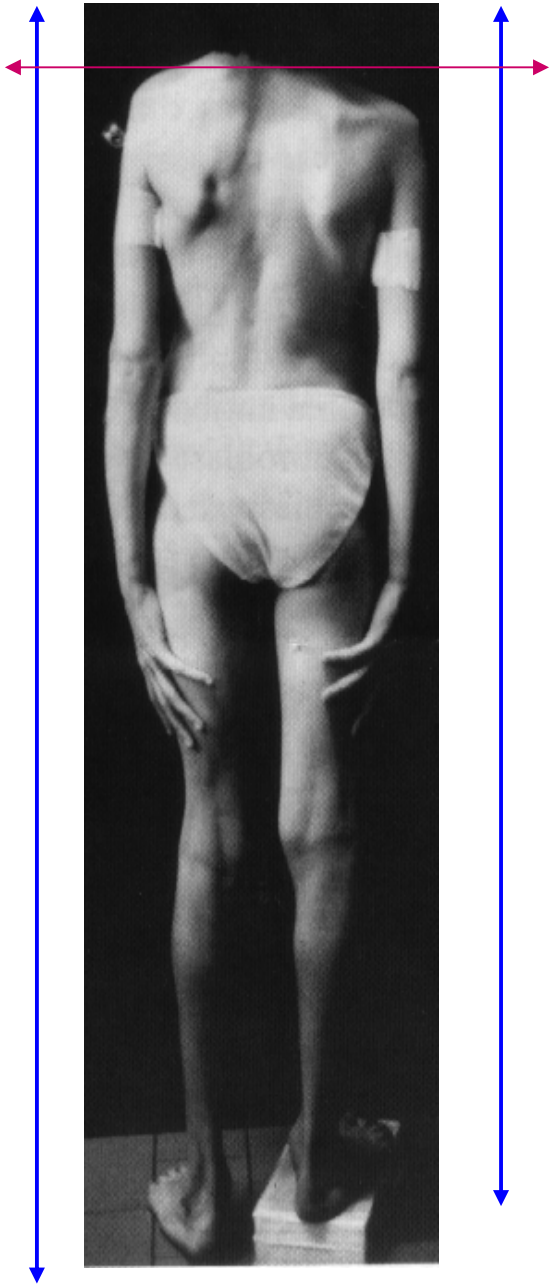

Godefrey M., Am J Hum Genet. 1990

OMIM #154700

Syndrome de Marfan

Caractéristiques génétiques

- **transmission autosomique dominante (AR ?)**
- **1/3 000 to 1/5 000**
- **hommes et femmes dans le monde entier**

(Famille aborigène australienne rapportée par *Summers et al., Clin Genet 2004*)

- **25 à 35 % de cas sporadiques**
- **pénétrance variable selon l'âge**

AGE	PENETRANCE
< 10 ans	40 %
> 16 ans	60%
> 18 ans	90 % - 100 %

- **rares cas de pénétrance incomplète chez l'adulte**
- **grande variabilité intra- et interfamiliale**

Aorte

Histologie Normale

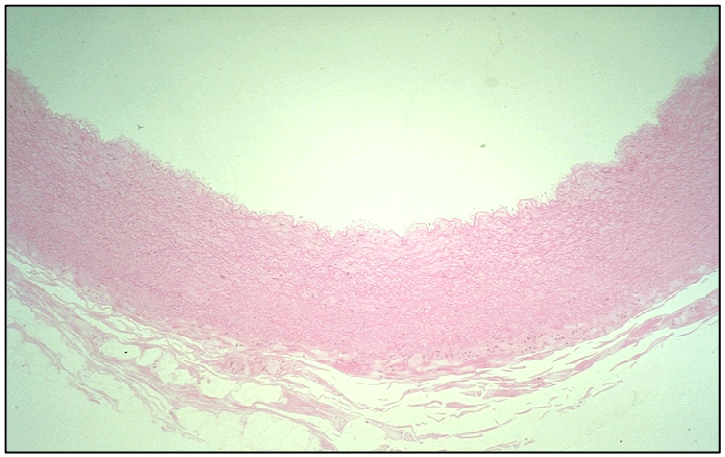

Dissection

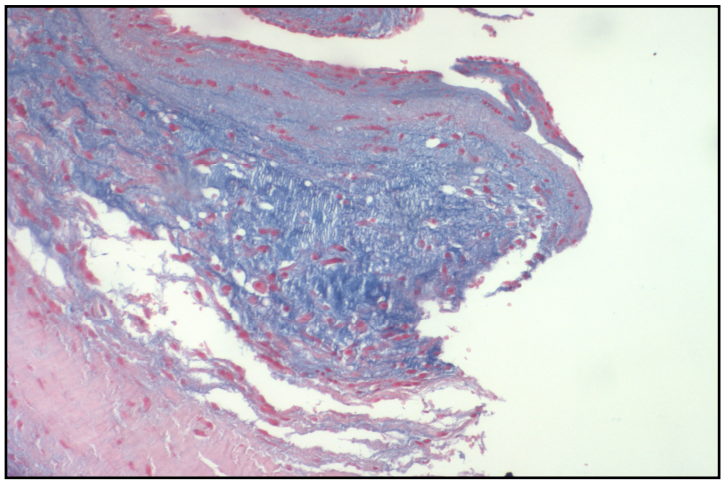

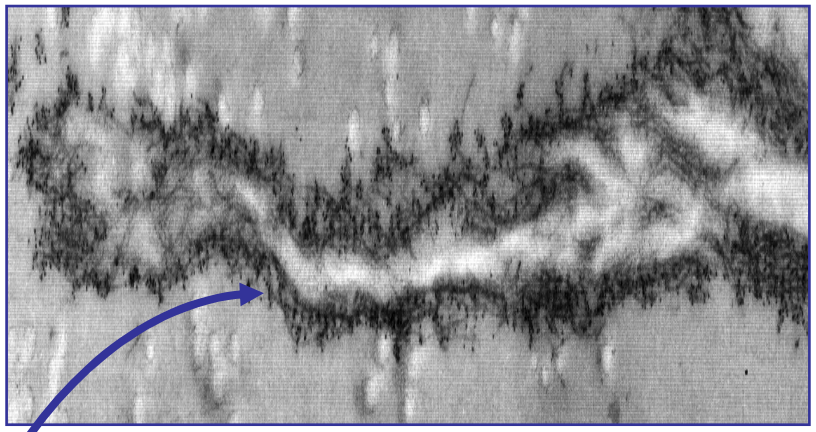

Fibre élastique

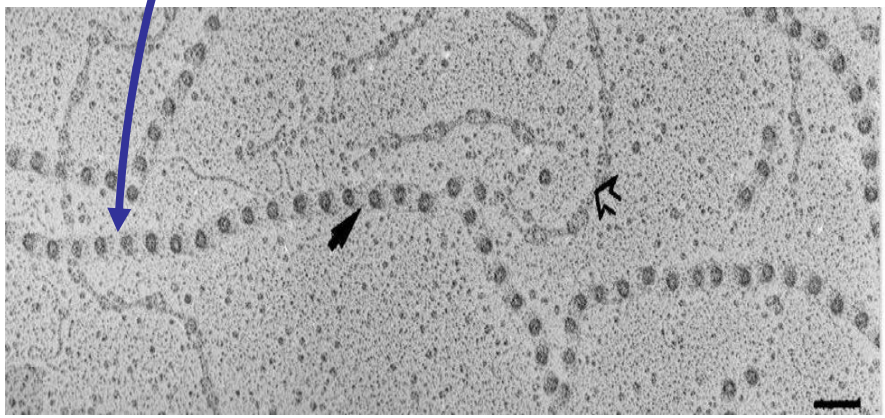

Réseau microfibrillaire

MFS: une fibrillinopathie

Fibrilline

- ubiquitaire
- composant majeur des microfibrilles extracellulaires de 10-12 nm
- glycoprotéine de 350 kD riche en cystéine
- très résistante
- une certaine élasticité
- gène *FBN1* (65 exons)

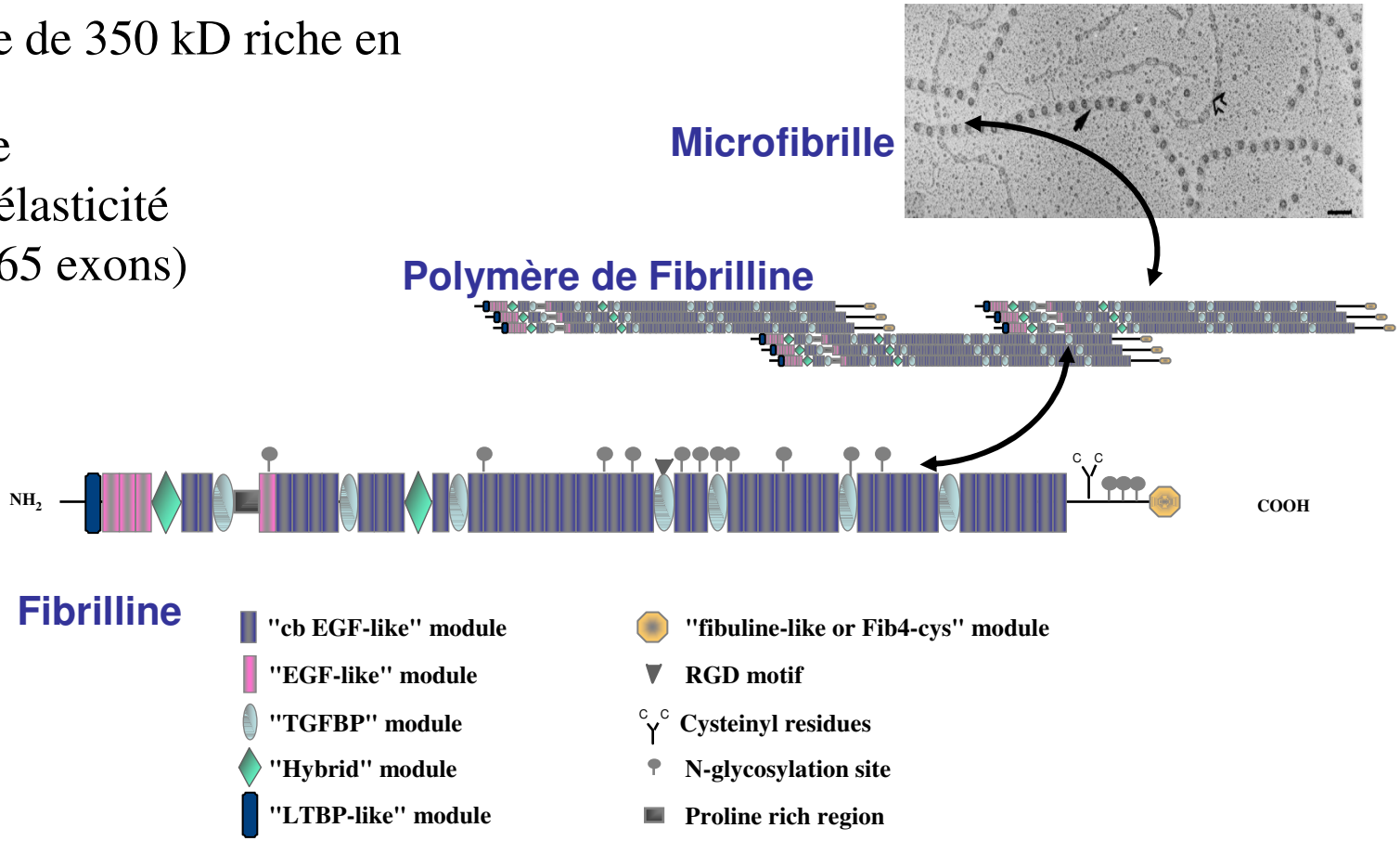

MFS: une fibrillinopathie

Les mutations les plus fréquentes sont de type faux sens dans les modules cb EGF-like

Substitution ou apparition Cys

avec haute probabilité d'ectopie du cristallin !

(log-rank test $P < .0001$)

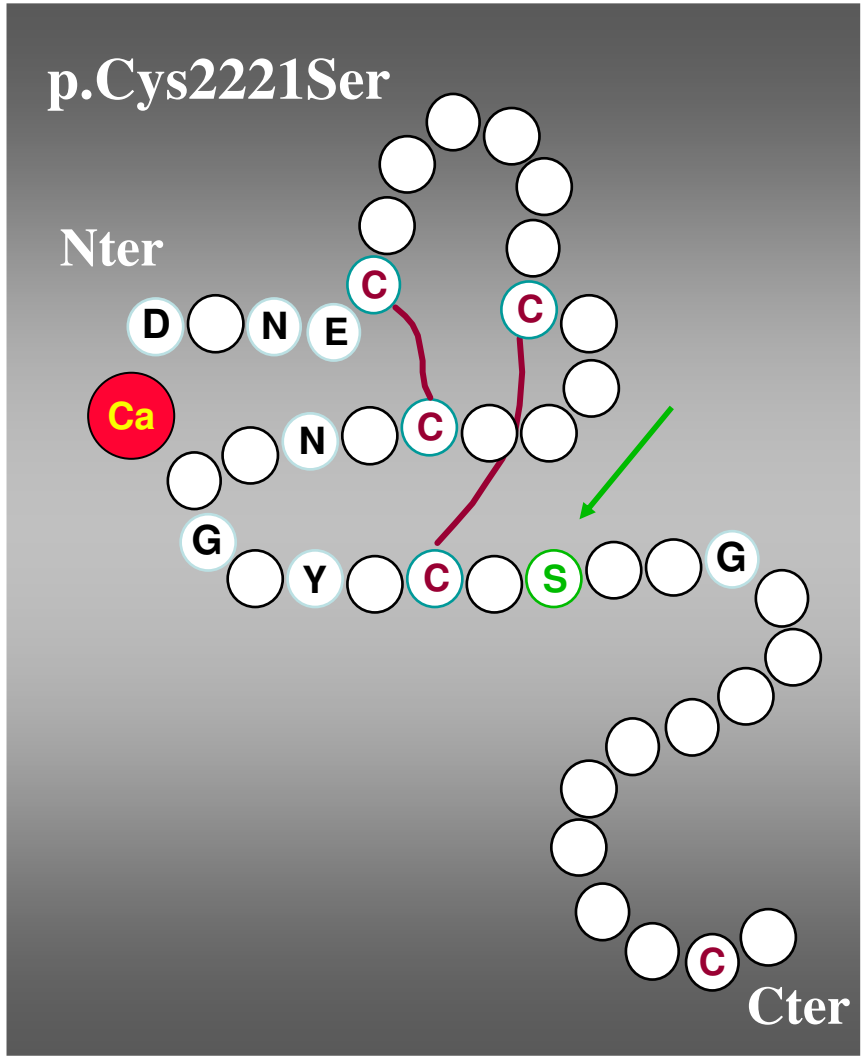

Faivre et al., Am J Hum Genet, 2007

db UMD-*FBN1*

(Marfan Syndrome and related diseases)

A ce jour : > 2 500 mutations

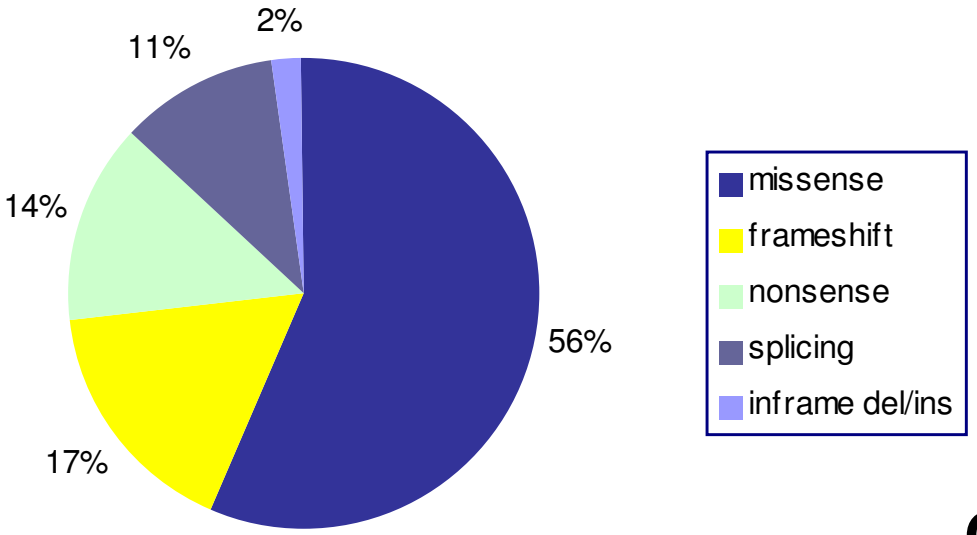

http://www.umd.be

Gwenaëlle Collod-Béroud

Catherine Boileau
Guillaume Jondeau
Laurence Faivre
Chantal Stheneur
Christophe Béroud
Mélissa Frédéric

Inserm
Institut national de la santé et de la recherche médicale

UM1 Université Montpellier 1

CHU MONTPELLIER CENTRE HOSPITALIER UNIVERSITAIRE

VIVRE MARFAN
Association Française des Syndromes de Marfan et Apparentés

MFS : forme néonatale

- **Mutations dans les exons 24-32**
- MFS Néonatal
- Formes adultes sévères de MFS

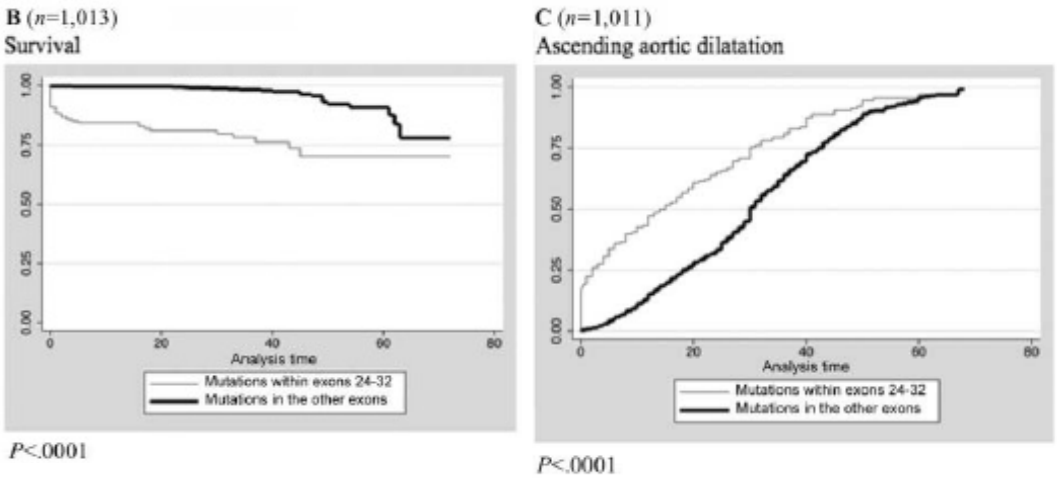

Stheneur et al., 2011
Faivre et al., 2007 and 2009

MFS: une fibrillinopathie

Résultats moléculaires récents

- **Réarrangements majeurs**

(MLPA analysis et qPCR)

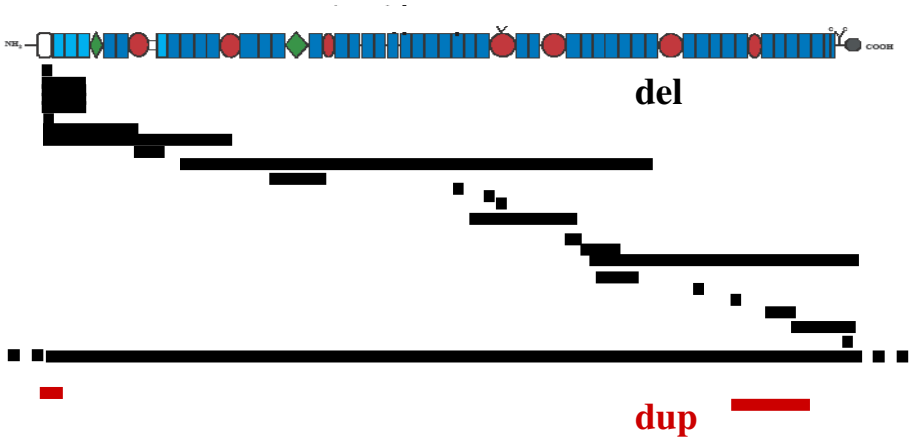

< 1 % des mutations identifiées

- **Next Generation Sequencing**

MFS: d'une fibrillinopathie à une signalopathie

Hétérogénéité allélique

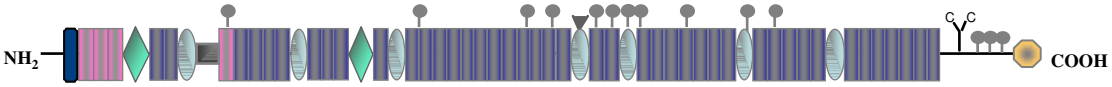

FBN1 (15q15)



Hétérogénéité génétique

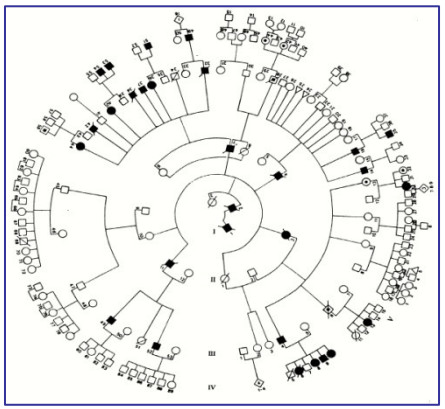

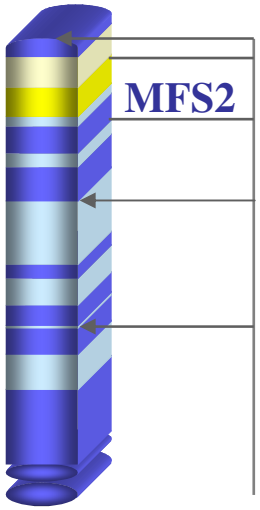

(OMIM #174705)

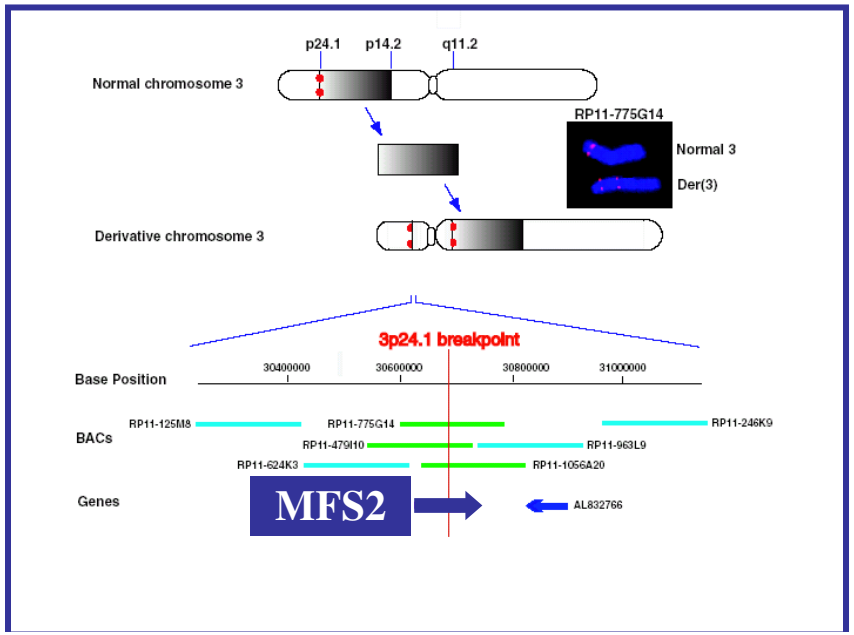

TGFBR2: ségrégation de p.Q508Q et MSF2

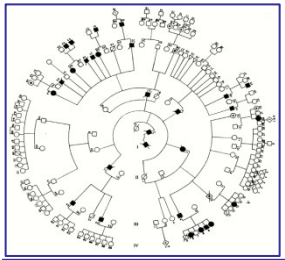

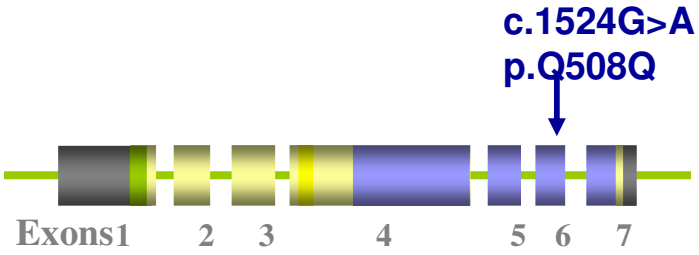

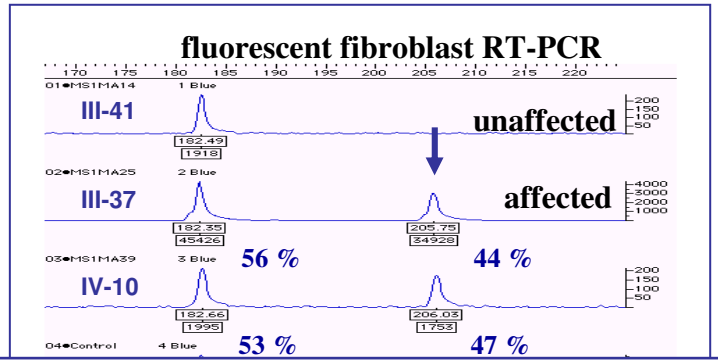

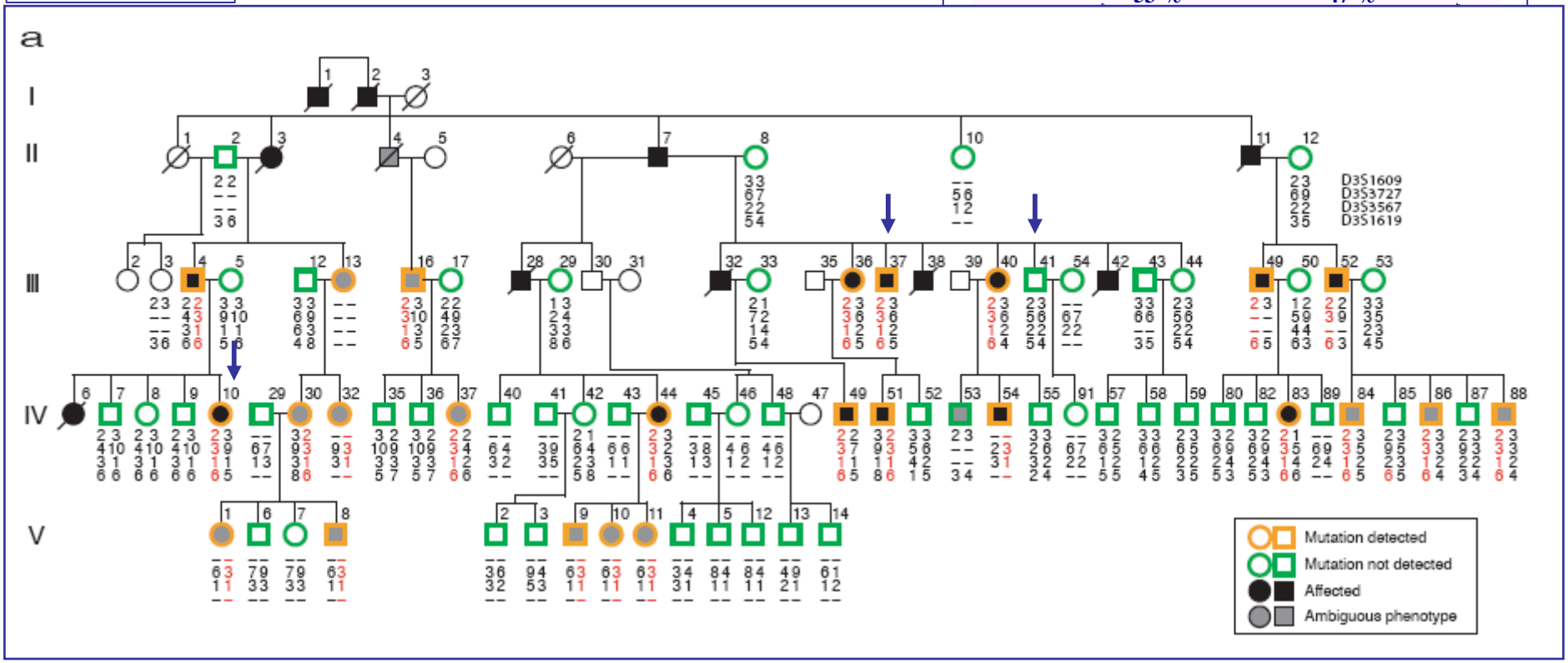

Bilan moléculaire actuel > 100 membres de la famille

Mizuguchi et al., Nat Genet, 2004

MFS: une signalopathie TGF β

Signalisation TGF β

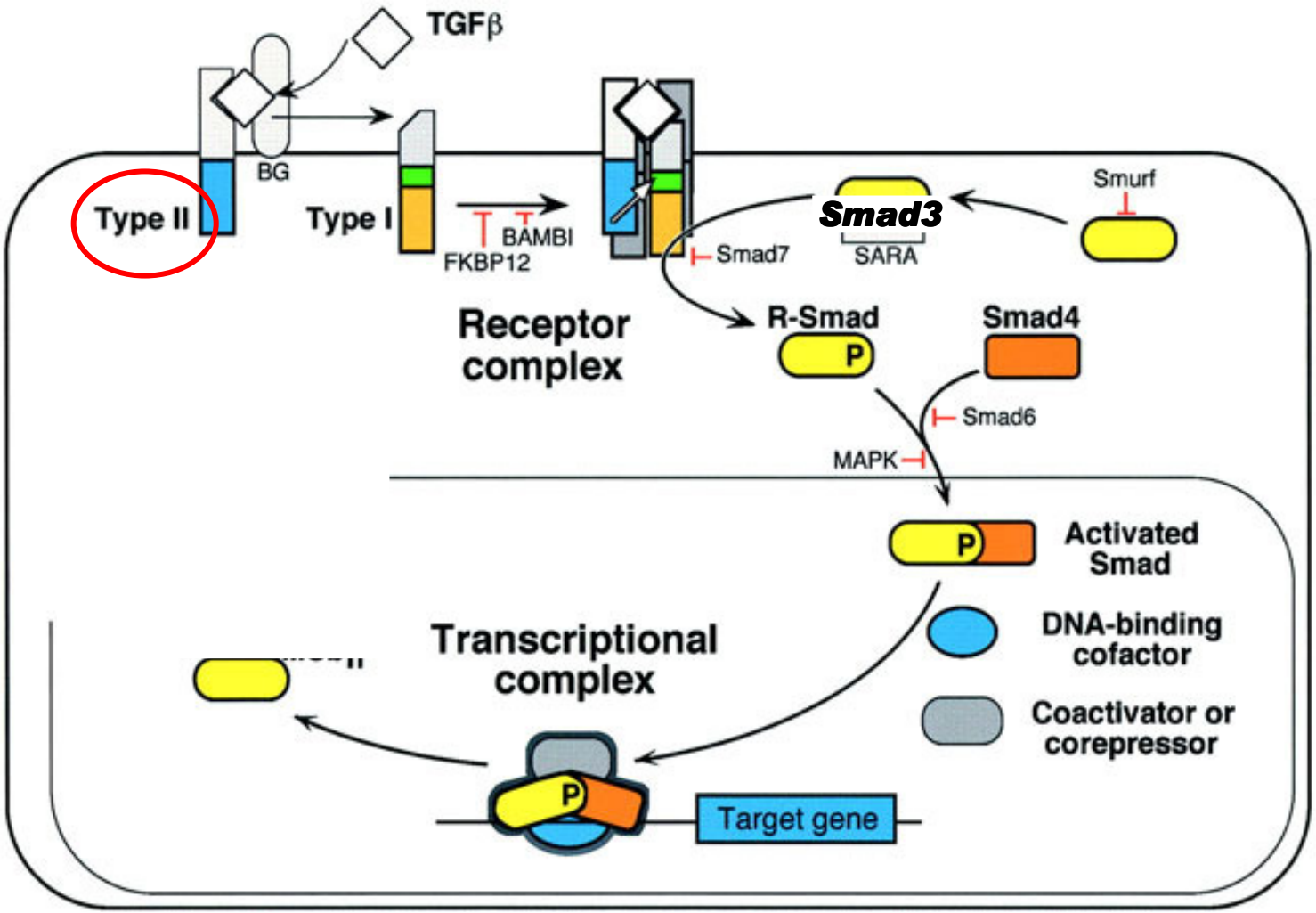

Une signalopathie: le syndrome de Loeys-Dietz

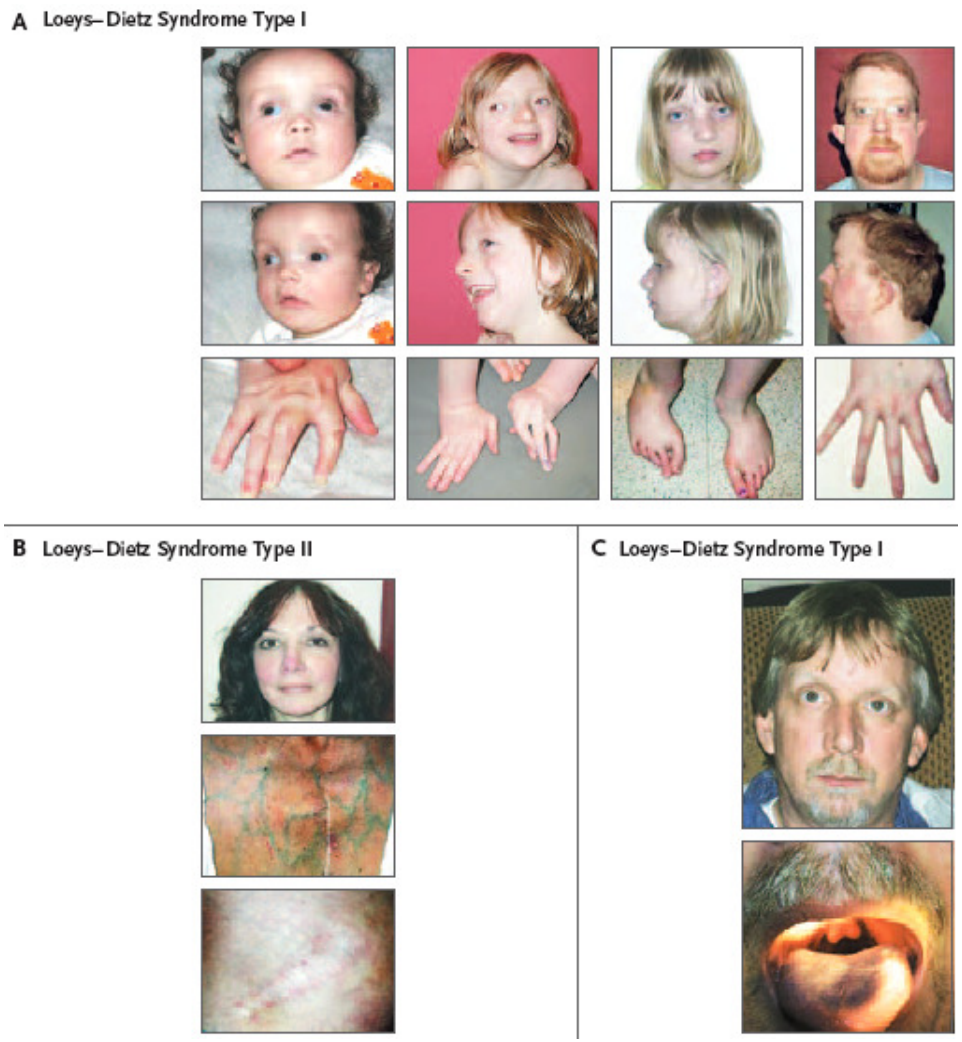

Characteristic	Type I Loeys–Dietz syndrome[14,52]	Type II Loeys–Dietz syndrome[14,52]
Phenotype	Hypertelorism and cranio-synostosis, cleft palate and/or bifid uvula, arterial tortuosity and aneurysms	Absence of facial manifestations, except for bifid uvula, similar to type IV Ehlers–Danlos Syndrome (easy bruising, visceral fragility or rupture, etc)
Genes known to be mutated	*TGFBR1* and *TGFBR2*	*TGFBR1* and *TGFBR2*
Prevalence	Unknown	Unknown
Inheritance	AD	AD
Pathophysiology	Increased TGF-β signaling	Increased TGF-β signaling
Diagnosis	Clinical assessment ± genetic testing	Clinical assessment ± genetic testing

Loeys et al., N Engl J Med, 2005

OMIM #609192 et autres

Aortic Osteoarthritis syndrome (AOS)

- Anomalies squelettiques et cutanées modérées, anomalies craniofaciales

- **Signes cardiovasculaires**
  - Anévrysme de l'aorte thoracique (sinus de Valsalva)
  - Autres anévrysmes artériels : abdominale, splenique, iliaque, mésentérique, rénale, vertébrale, pulmonaire, cérébrales
  - Mort subite de dissection ou de rupture
  - Tortuosité artérielle
  - Prolapsus de la valve mitrale et régurgitation

Van de Laar et al., Nat Genet, 2011

Aortic Osteoarthritis syndrome (AOS)

- anomalies squelettiques et cutanées modérées, anomalies craniofaciales

- **Signes cardiovasculaires**
  - Anévrysme de l'aorte thoracique (sinus de Valsalva)
  - Autres anévrysmes artériels : abdominale, splenique, iliaque, mésentérique, rénale, vertébrale, pulmonaire, cérébrales
  - Mort subite de dissection ou de rupture
  - Tortuosité artérielle
  - Prolapsus de la valve mitrale et régurgitation
- **Signes articulaires**
  - Arthrose d'apparition précoce
  - Anomalies des ménisques
  - Ostéochondrite disséquante
  - Dégénération de disques intervertébraux

- Cause : mutations dans le gène *SMAD3*

van de Laar et al., 2011 & 2012

Caractères génétiques des formes familiales d'AAT

– **transmission autosomique dominante**

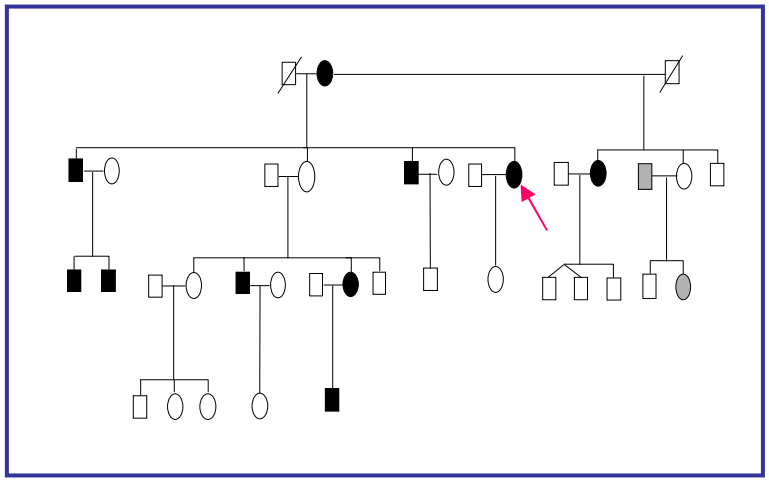

– **frequence: ?**
– **deux sexes sont atteints**
– **pénétrance variable selon l'âge**
– **cas authentiques de pénétrance incomplète chez l'adulte**
– **grande variabilité inter- et intrafamiliale**

TGFBR2 mutations: a spectrum of diseases

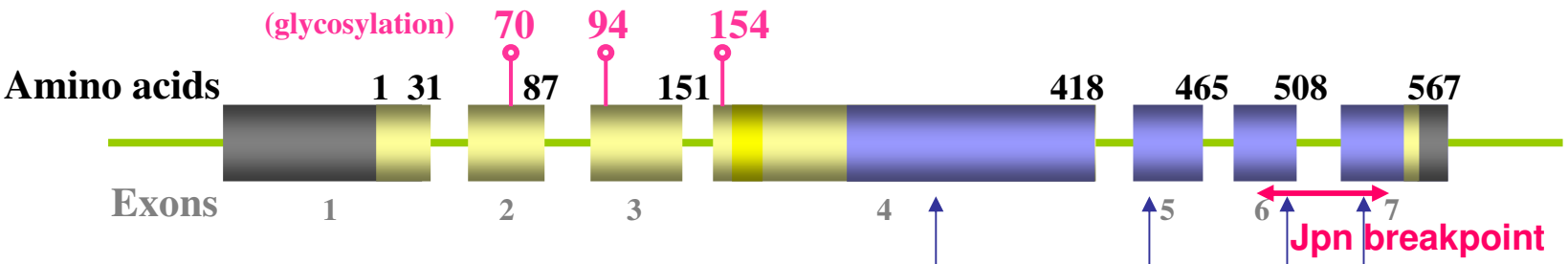

Allelic diseases

MFS2

- L308P, W322G, R348Q, V387M, C394W*
- G420R, M425V, S449F, R460C*
- Q508Q, del exon 6
- W504X, Q511X, W521X, D524N*
- R528X, R528C*, R537C**, T530I

TAA

- T338del, V387M, C394Y, L395P
- A426T, R460C*, R460H
- R495X (TAA, *AAA and others)*
- P525R, R528H, R537C***, S553T

LDS

- R254H, V258M
- Y336N, A355P, A356P, G357W, C394W*
- M434R, D446H, A451_L452del, C461Y, R460L
- R497X
- D524N*, R528H*, R528C*, V534GfsX

* recurrent mutation

Stheneur et al., Hum Mutat, 2008

AAT familiale et mutation dans le gène *TGFB2*

Whole exome sequencing

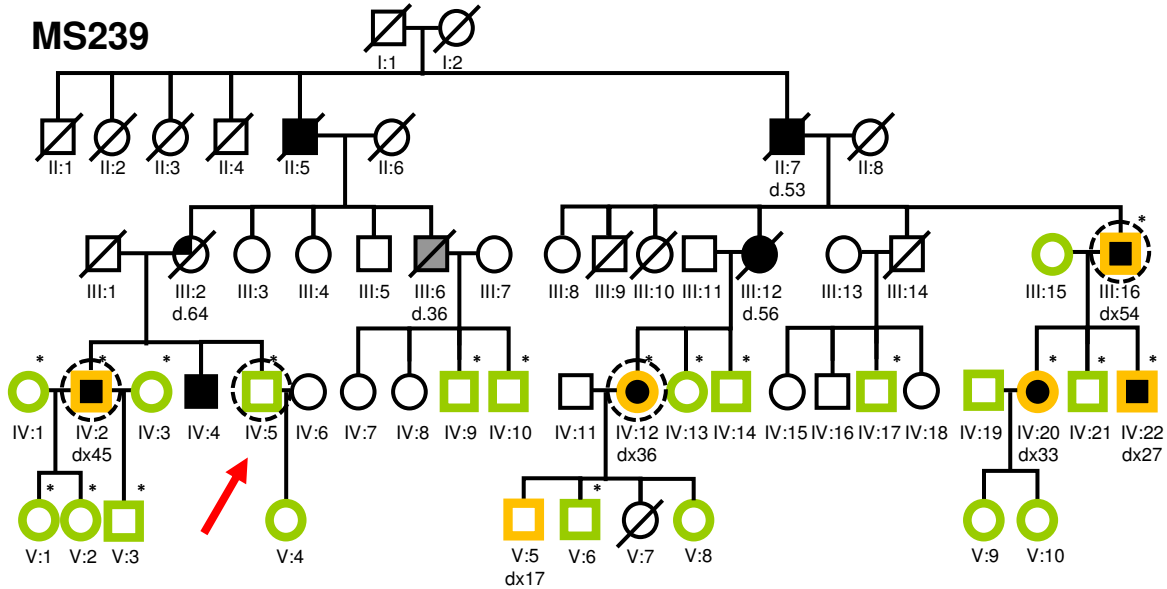

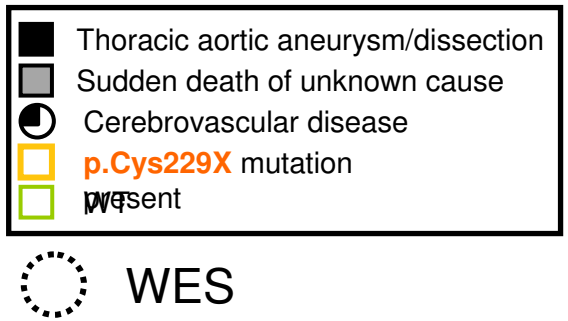

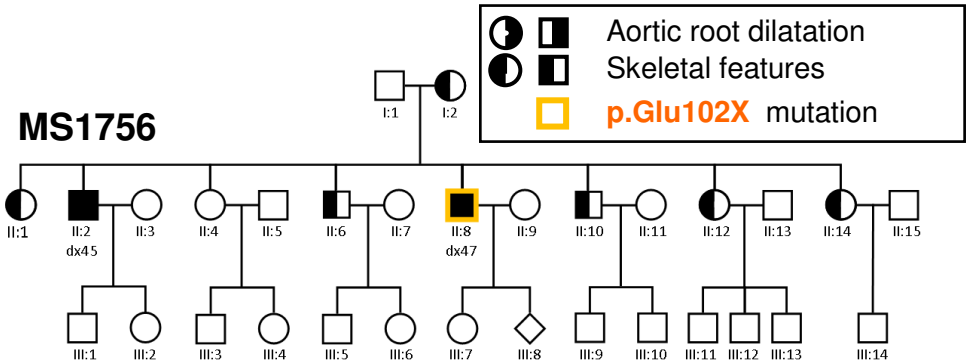

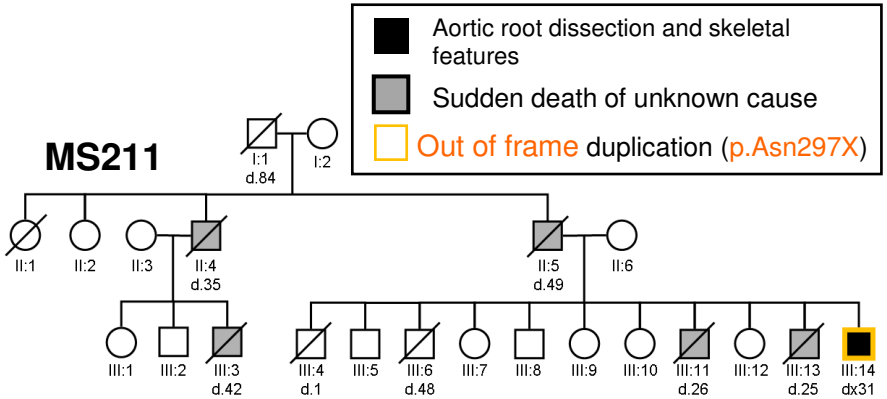

Boileau et al., Nat Genet 2012

AAT familiale et mutation dans le gène *TGFB2*

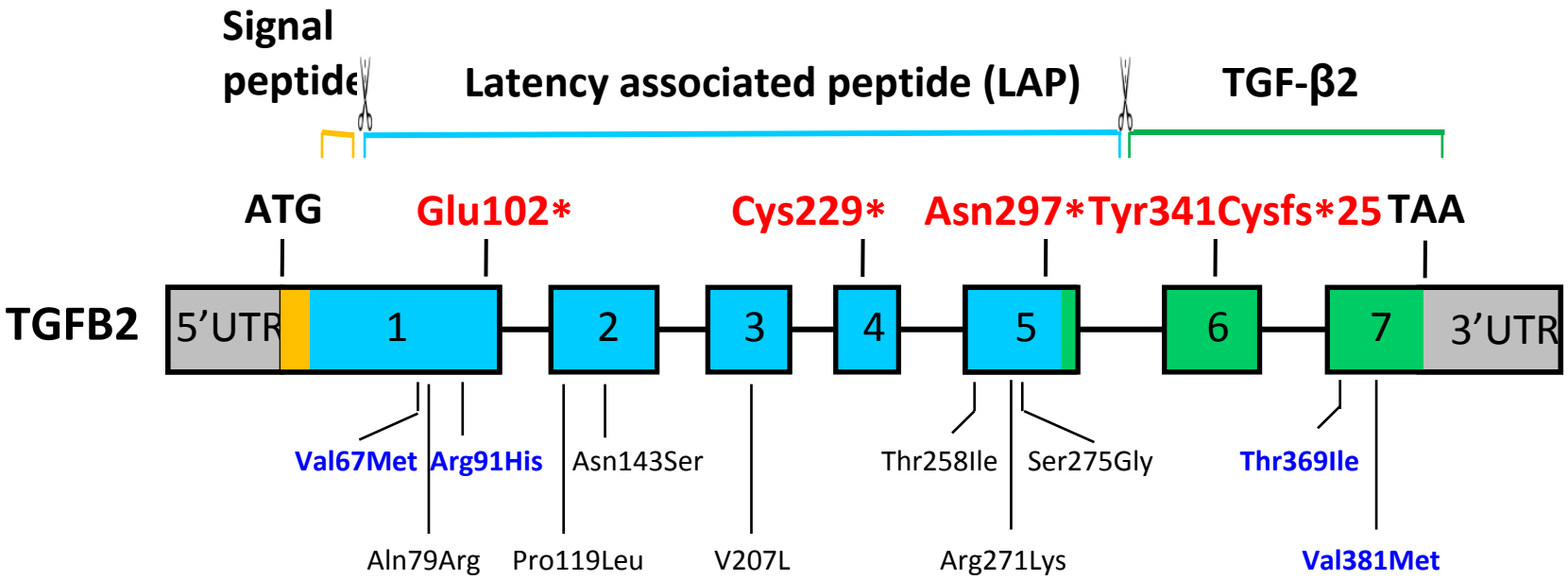

Boileau et al., Nat Genet 2012

AAT familiale et mutations dans le gène *ACTA2*

- Serait responsable de plus de 10 % des cas
- Surtout mutation faux sens

- Cardiovasculaire
  - AAT
  - persistance du canal artériel et bicuspidie sont observés
  - dissections de Type B sont fréquentes
  - Moyamoya

ACTA2 mutations and familial TAA

Moyamoya disease and early onset strokes in mutation carriers

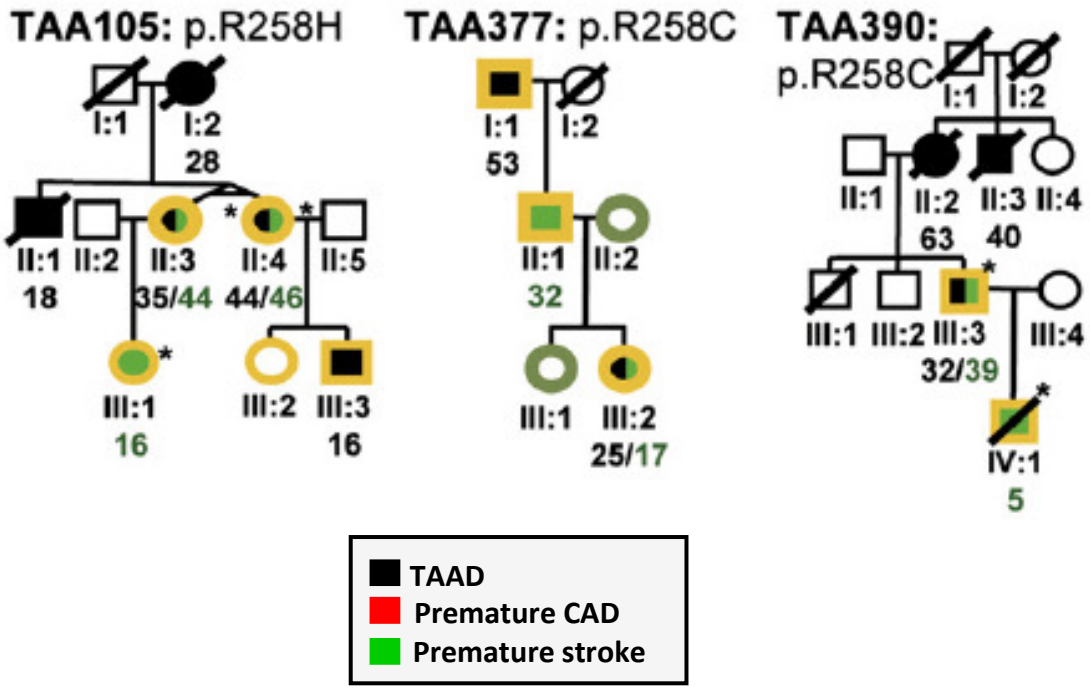

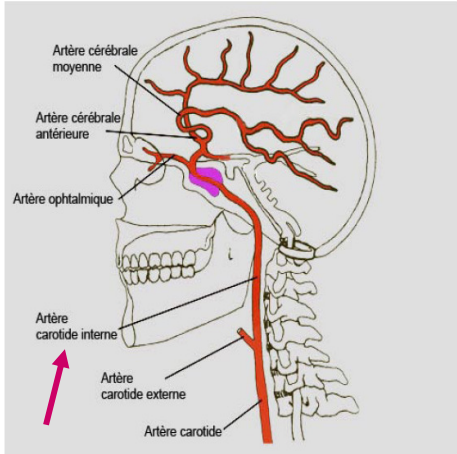

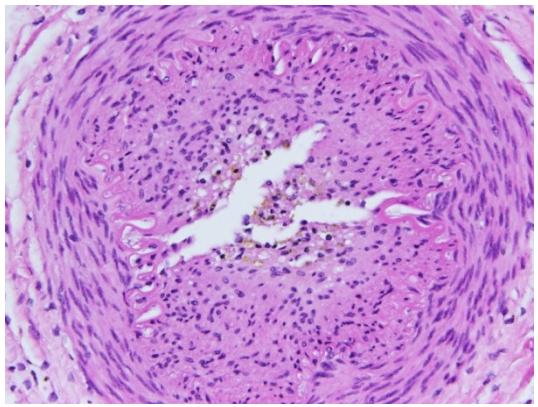

Kindly provided by D. Milewicz

Formes familiales d'AAT et mutations *MYH11*

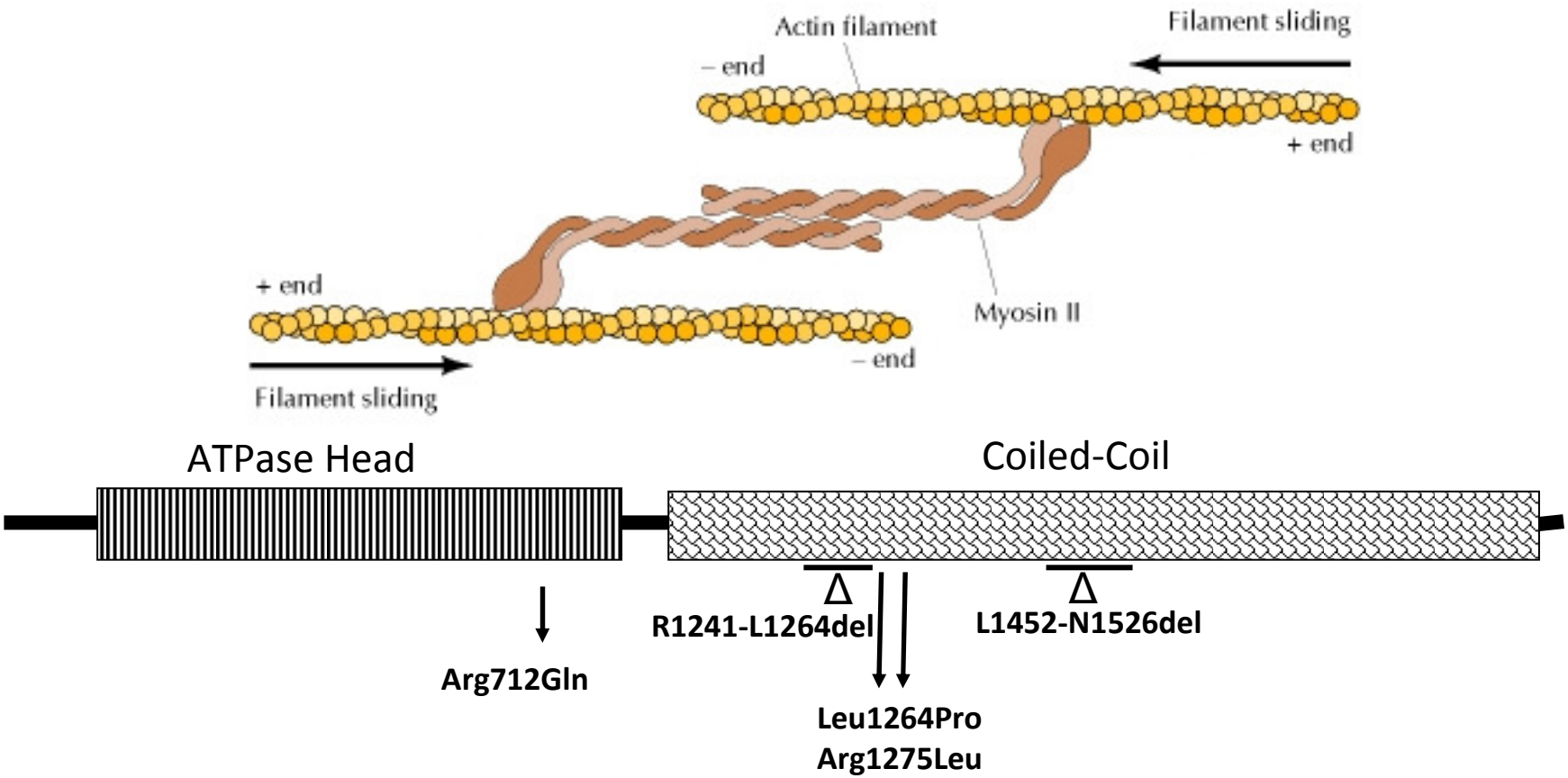

Forme familiale d'AAT très rare (<1%)
associée à la persistance du canal artériel

Mutation altère la contraction de la cellule musculaire lisse (CML) de la paroi :
(ACTA2, MYH11, MYLK)

↓

CML est un "détecteur" des forces biomécaniques

↓

Activation de voies cellulaires de "réparation" de la CML :
MMPs, TGF-β, protéoglycans, activation d'AT1 recepteurs, …

↓

Anévrysme de l'aorte et dissection

AAT : complexité des évènements pathogéniques dans la paroi de l'aorte

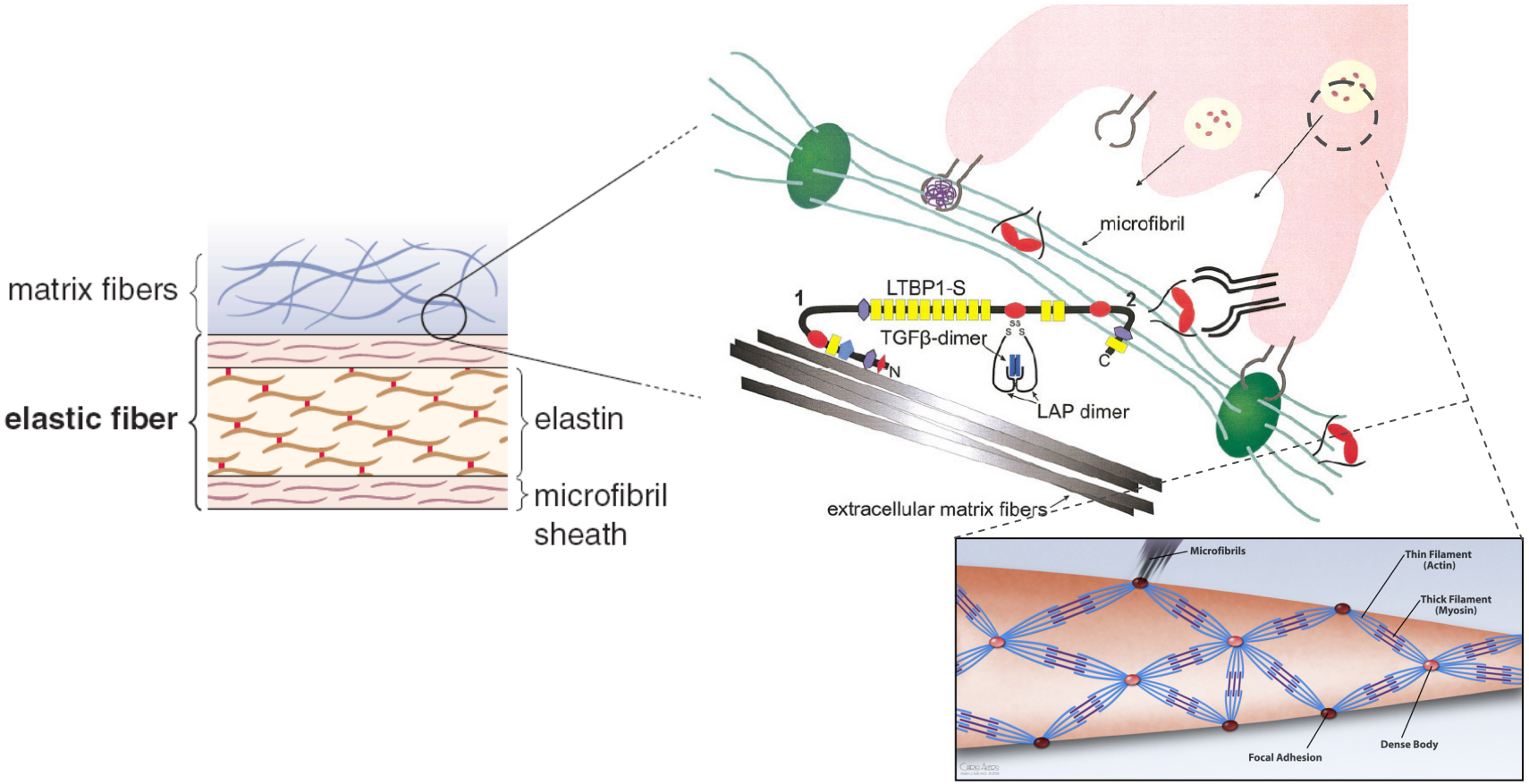

adapté de :
Kaartinen&Warbuton, Nat Genet, 2003
Charbonneau et al. Birth Def Res, 2004
Lindsay & Dietz, Nature, 2011

Deux modèles génétiques différents

AAT sporadique

- **maladie multifactorielle/polygénique avec des agrégations familiales**

- **maladie <u>associée à plusieurs</u> variants d'ADN commun ou modérément rares**

- **GWAS loci** : AAA1(19q13), AAA2(4q31), AAA3(9p21), AAA4(12q13.3)

AAT familial

- **maladie monogénique à transmission autosomique dominante**

- **maladie <u>due à 1 seul</u> variant d'ADN très rare (« mutation »)**

- Linkage et **gènes « maladie »**

Architecture génétique des AAT

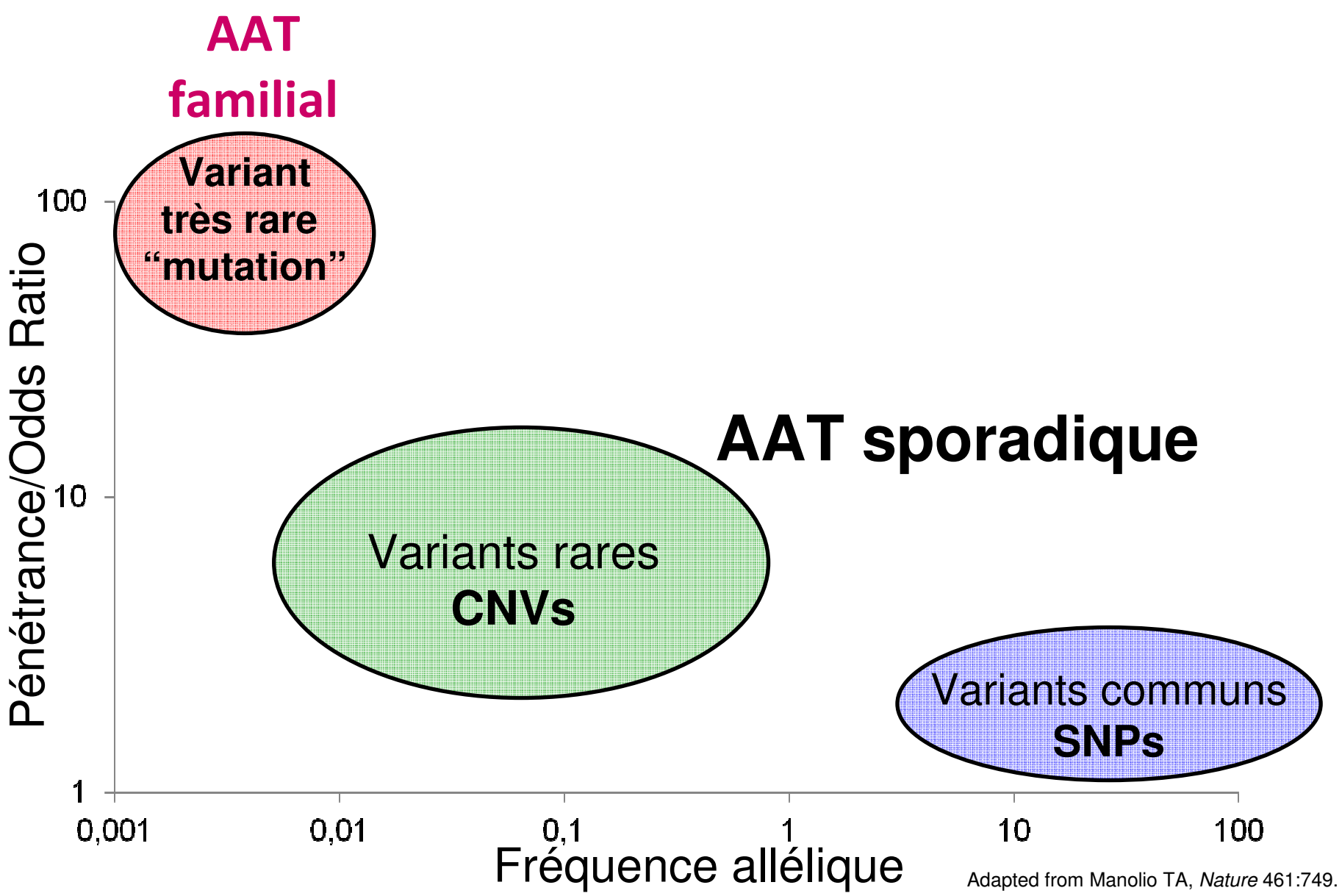

Adapted from Manolio TA, *Nature* 461:749.

Recurrent Duplications of 16p13.1 Predispose to Type A and B Dissections

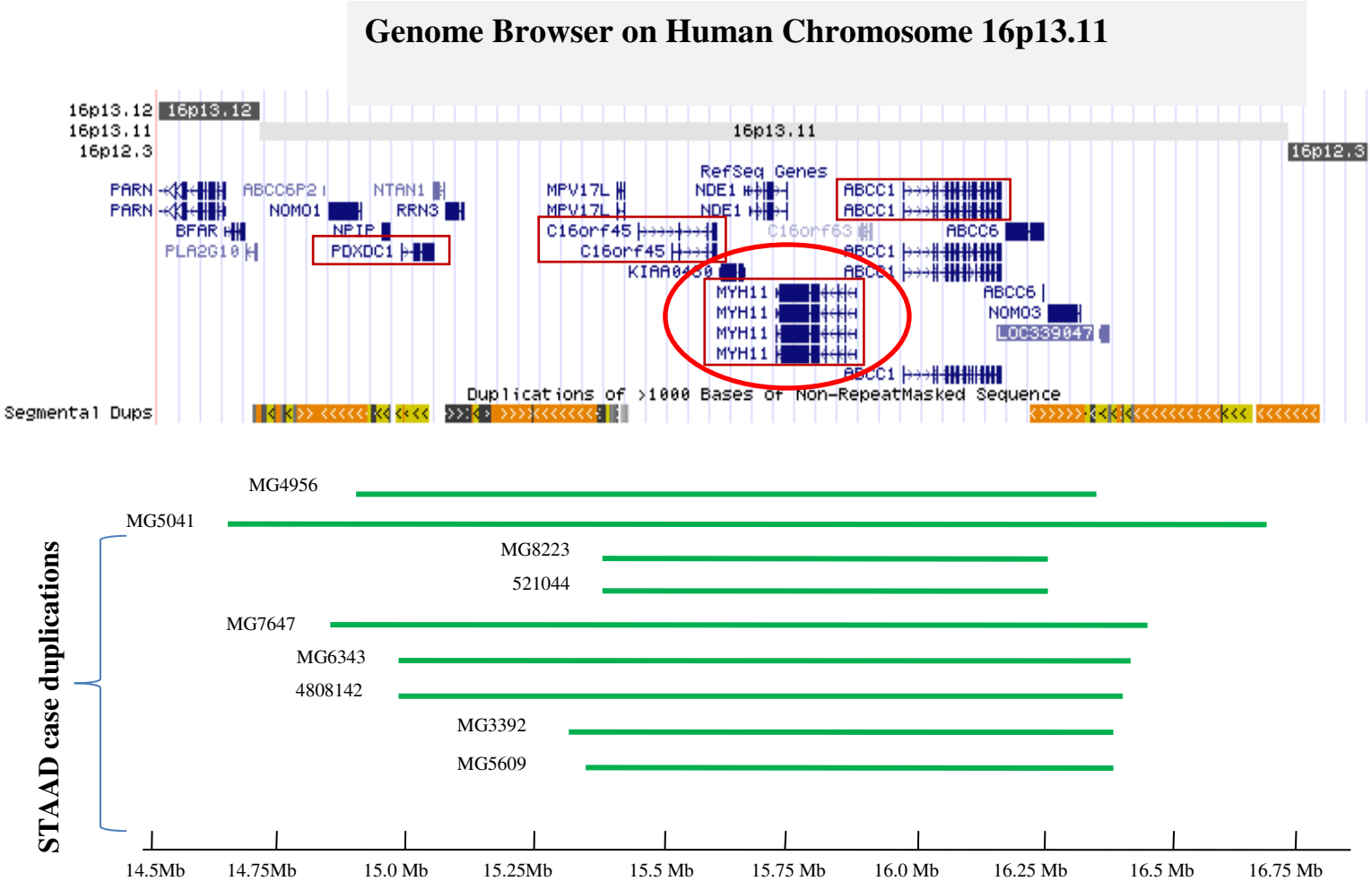

16p13.1 dup ⇒ 11-fold increase risk for TAAD
More likely to present with type A and B dissections

GWAS: *FBN1* SNPs Are Associated with Sporadic TAAD

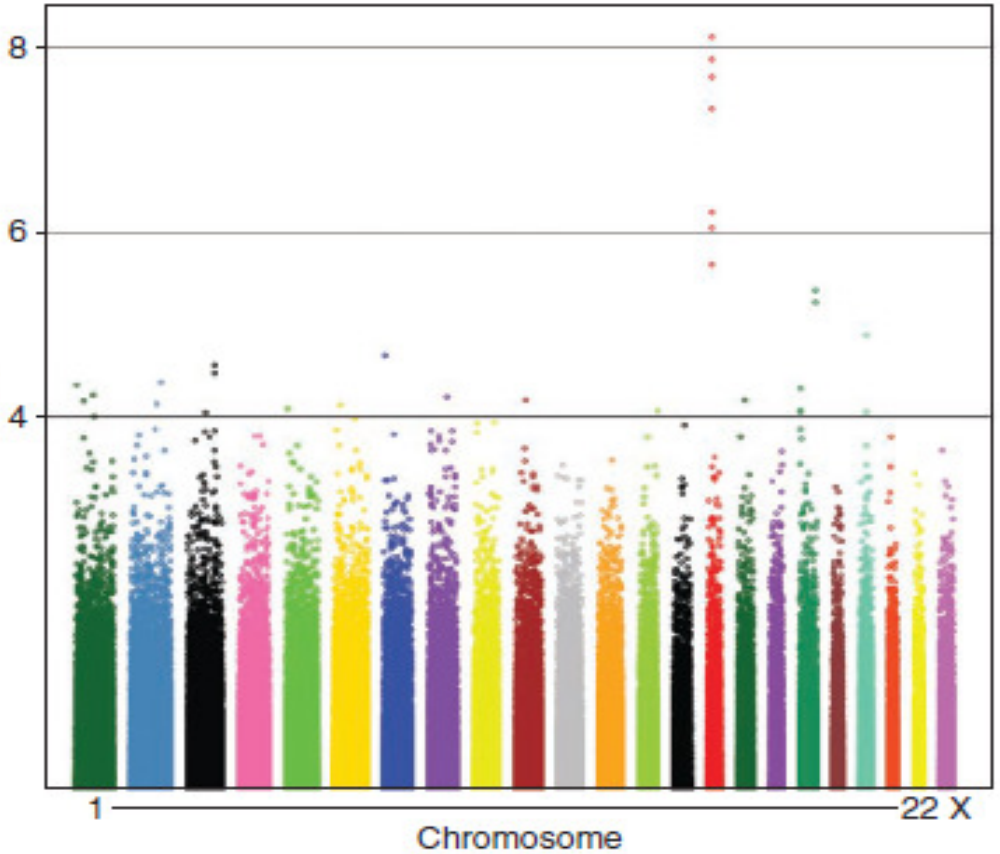

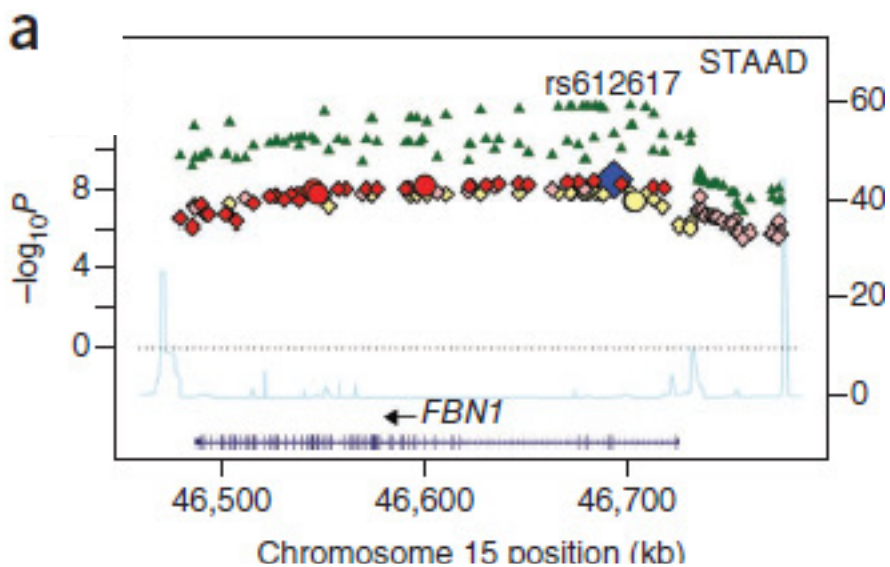

Increased risk for TAAD 1.6 – 2.0-fold