# Pathologie intestinale

*Anatomie pathologique L3*

*Anne Lavergne-Slove.*

# Anatomie pathologique
# Quels prélèvements dans l 'intestin?

## Biopsies

- Endoscopies hautes

  biopsies duodénales et jéjunales

- Endoscopies basses

  biopsies rectales, coliques et iléales

NB: * Les entéroscopies hautes et basses permettent d 'explorer presque tout l 'intestin grêle

* Capsule: visualisation de tout l 'intestin, mais pas de prélèvement

## Chirurgie

- segment d 'intestin grêle
- résection iléo-caecale, colectomie, colo-proctectomie...

Anatomie pathologique - Pathologie de l'intestin grêle et du colon :
atrophies villositaires maladie coeliaque,
pathologies infectieuses (parasites, bactéries, dont BK et Whipple, virus dont CMV) ;
lésions d'origine vasculaire (nécrose de l'infarctus, ischémie chronique..),
et MICI.

## Intestin grêle

- 3 m de long in vivo : duodénum, jéjunum, iléon
- biopsies per endoscopiques (haute ou basse)
- pathologies « inflammatoires » +++

  Soit diffuses à l 'ensemble du grêle

  Soit localisation prédominante :

  duodéno-jéjunales :m. cœliaque

  iléales : m. de Crohn

## Colon et rectum

- 1m50 de long
- biopsies au cours d 'un coloscopie
- pathologies tumorales +++ et inflammatoires

# Intestin grêle:
# rappel macroscopique et histologique

- Plis muqueux régulièrement espacés, calibre régulier (2 à 3 cm diamètre), muqueuse « lisse », sauf dans l 'iléon où on voit les plaques de Peyer

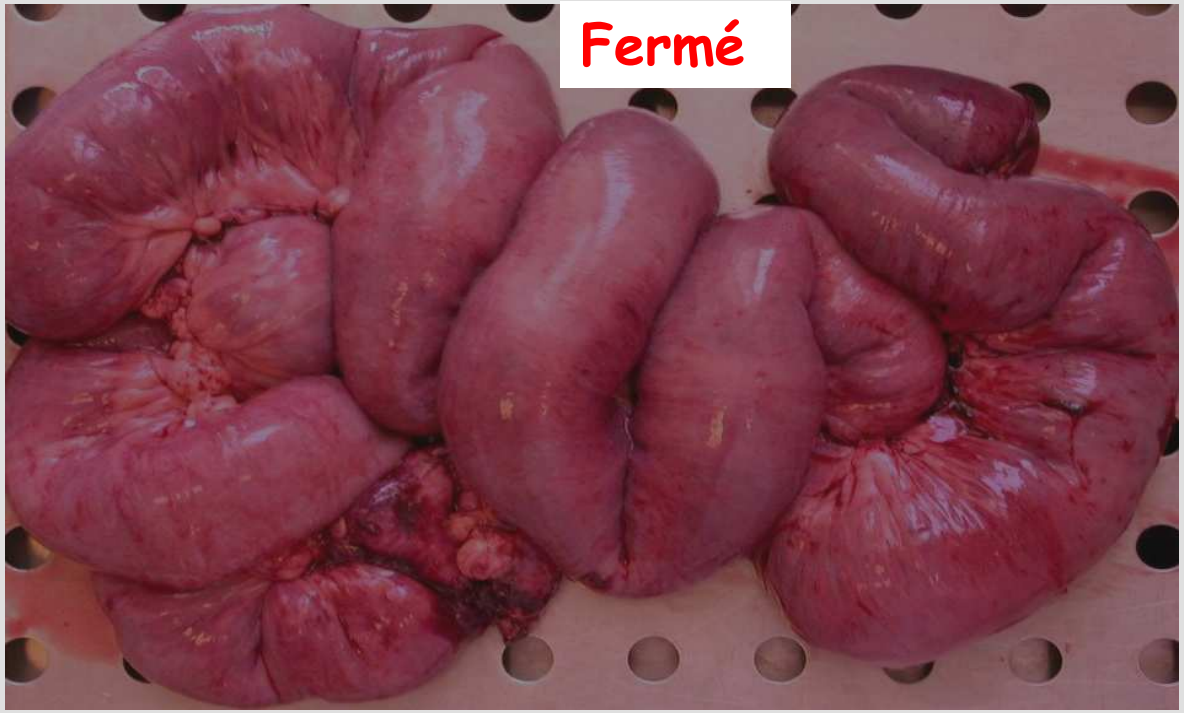


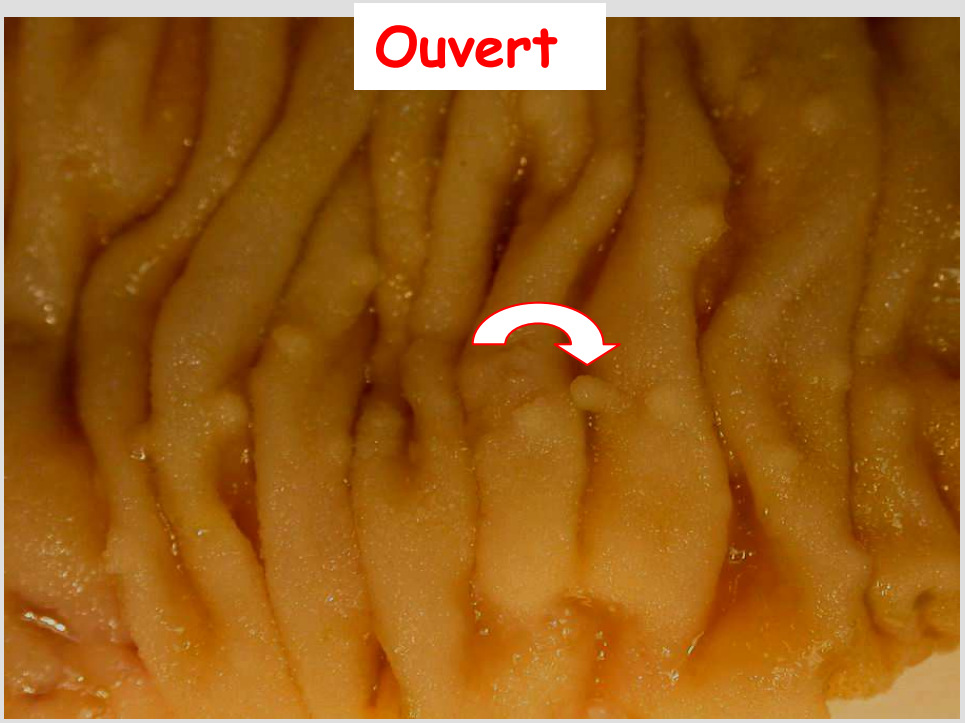

# Intestin grêle, rappel histologique

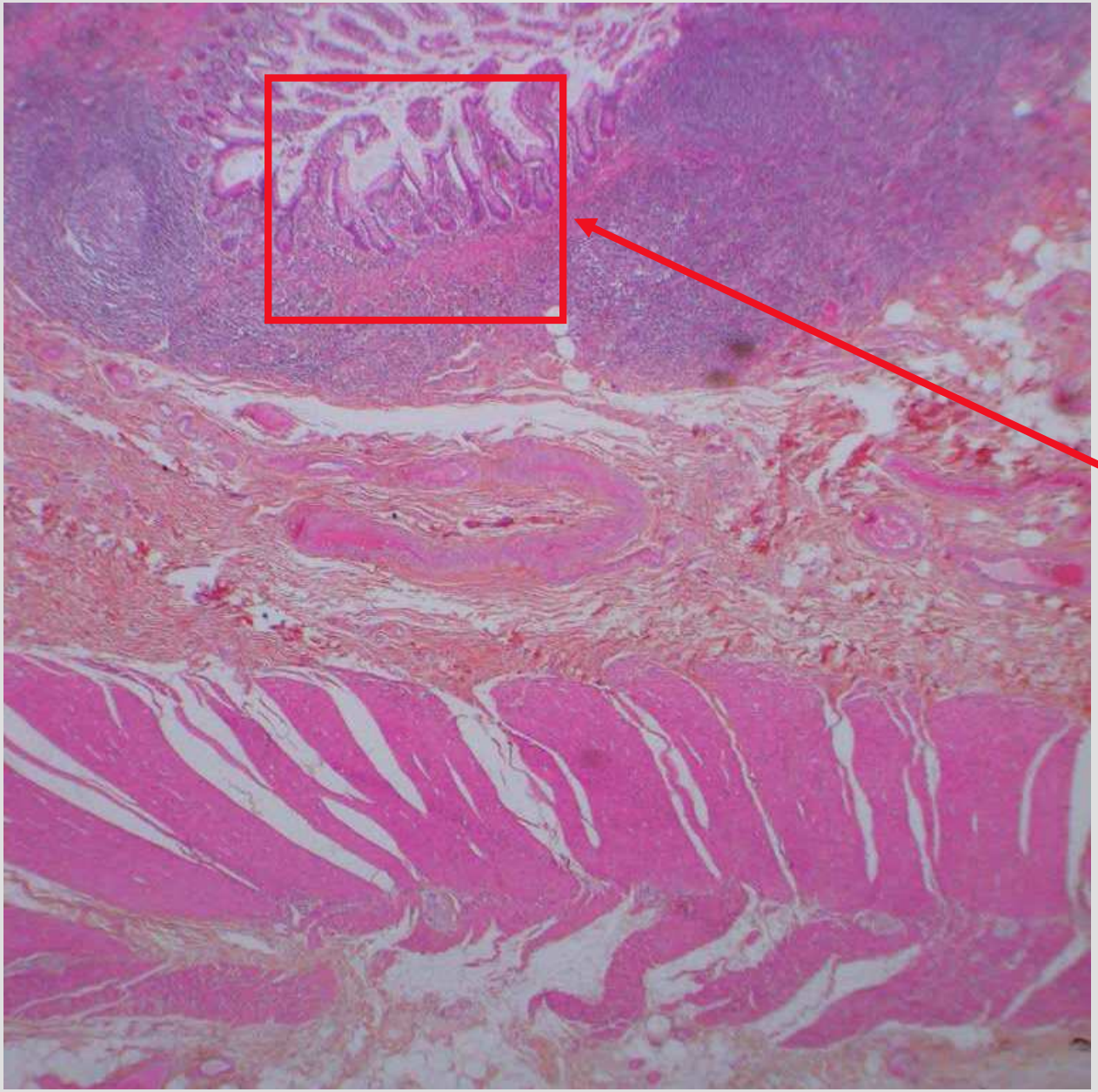

Muqueuse,
tissu lymphoïde +++
dans l 'iléon

Musculaire muqueuse

**ÉNORME BIOPSIE**

Sous muqueuse,
cellules ganglionnaires,
vaisseaux

Musculeuse, deux couches
plexus

Sous séreuse, +/- gg

# Les prélèvements biopsiques

- Faire de nombreux prélèvements

  car les biopsies sont petites!
- Sur les lésions bien sûr
- Sur les zones normales aussi

  dans certaines circonstances même si il n 'y a pas de lésion endoscopique
  - diarrhée chronique : recherche d 'une colite microscopique (biopsies coliques), d 'une lambliase (biopsies duodénales)...
  - maladie de Crohn : recherche de lésions a minima...

Biopsie jéjunale normale

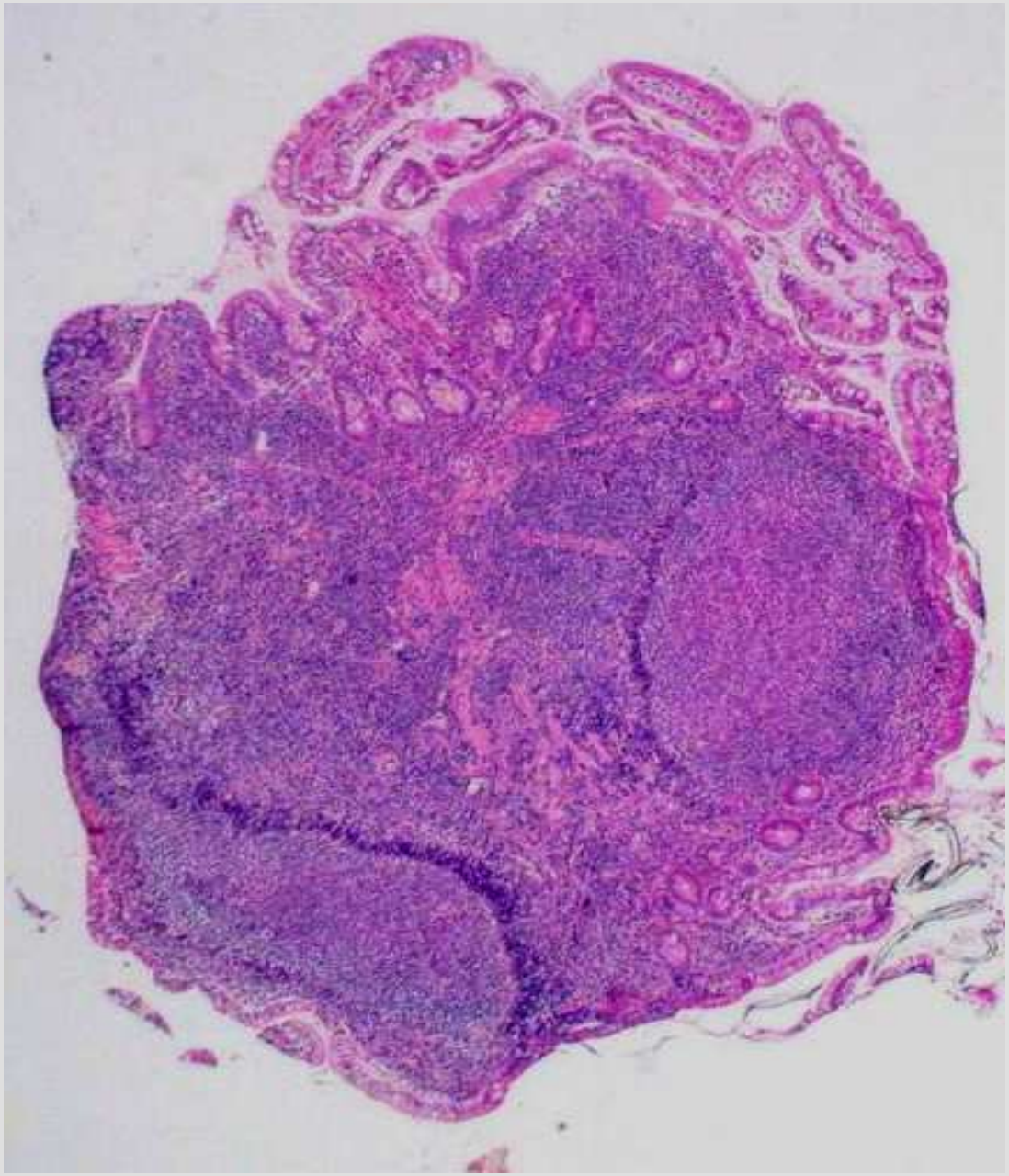

Biopsie iléale normale

Villosités

Biopsie
Duodénum

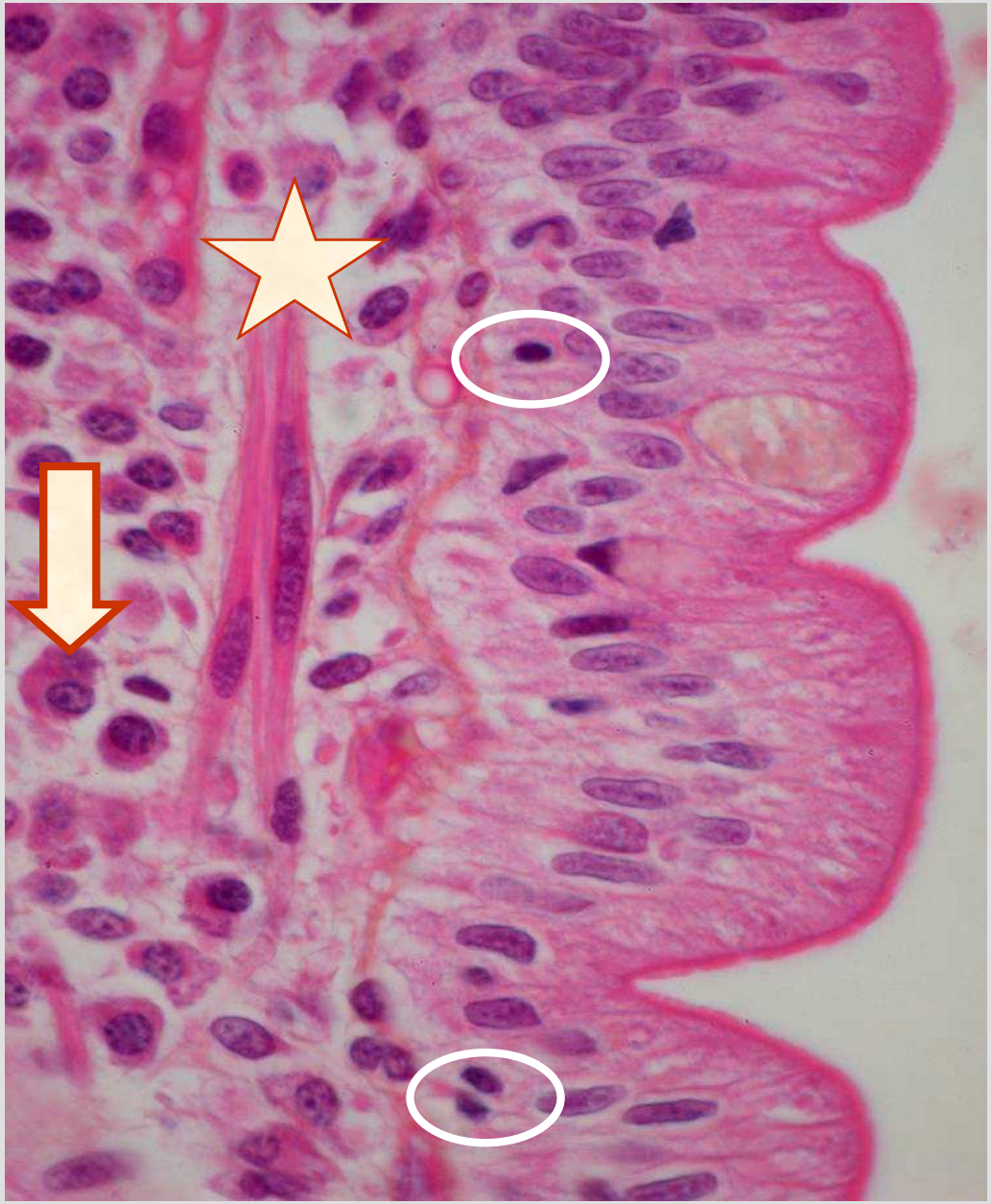

Entérocytes, cellules caliciformes
L.T dans l 'épithélium, <30/100 CE

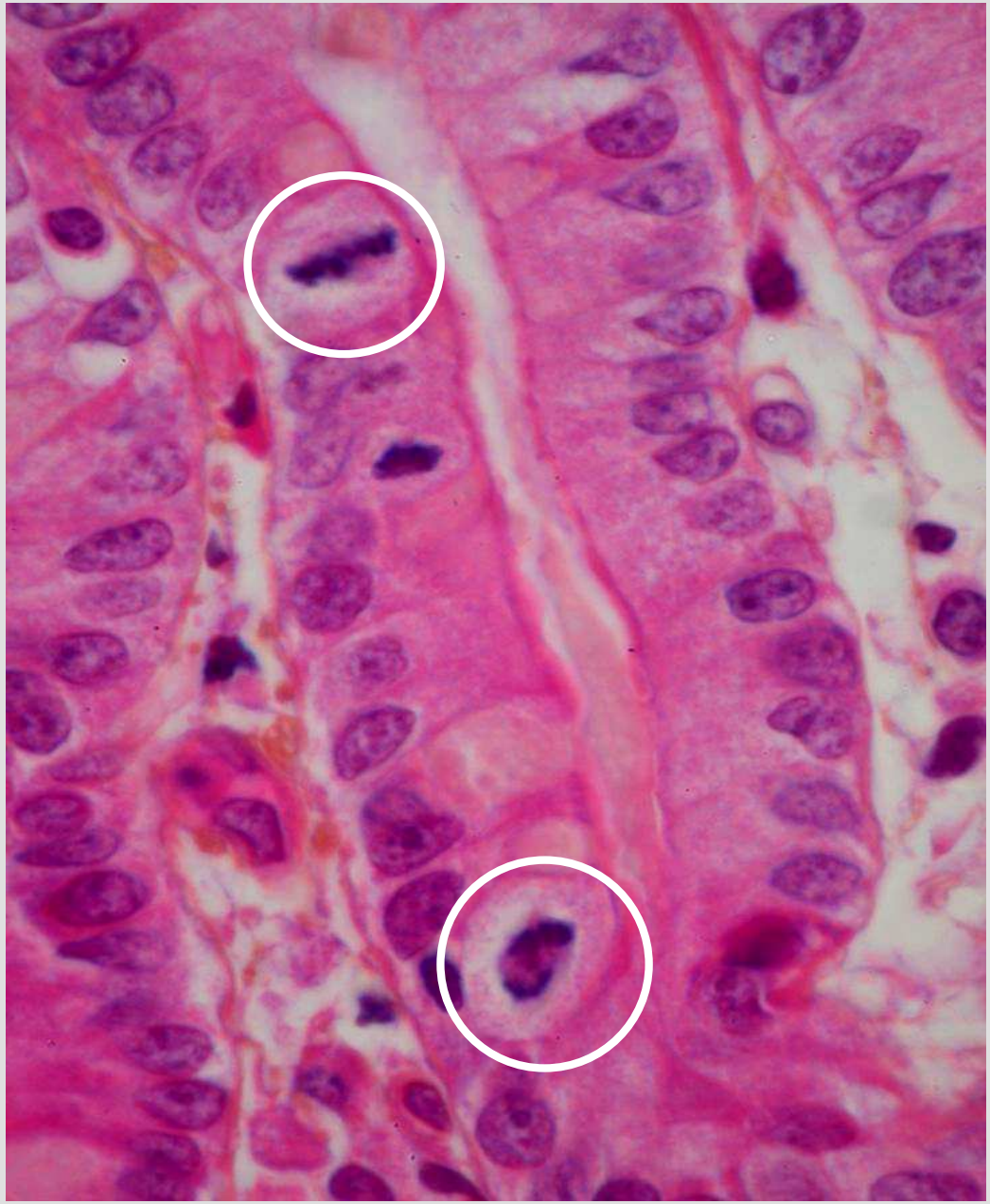

Cryptes, mitoses

## Lamina propria

Plasmocytes
Pne
Mastocytes
Lymphocytes
Macrophages

IgA

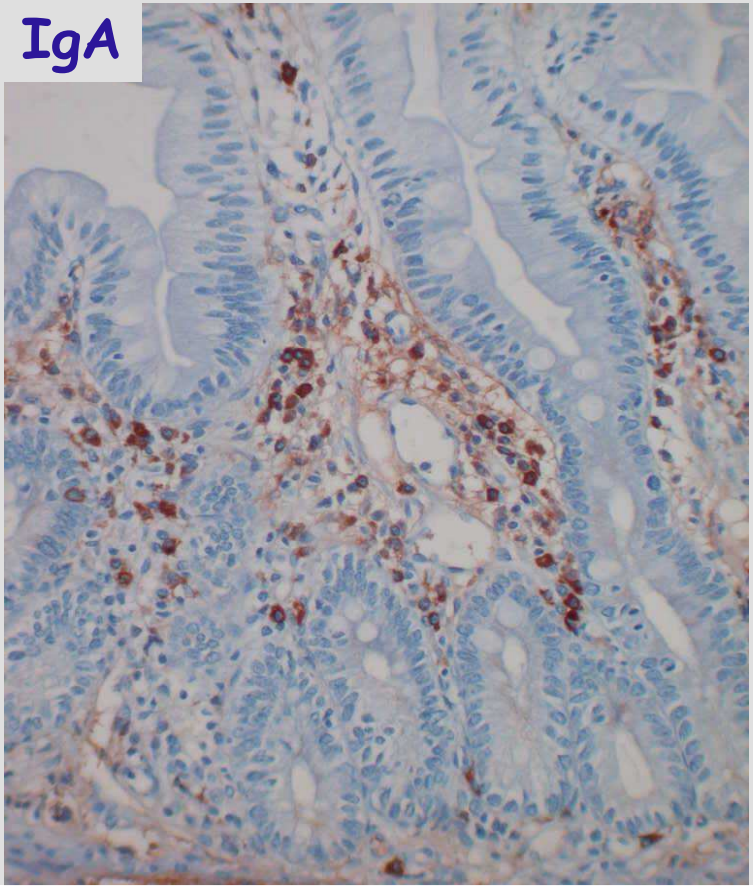

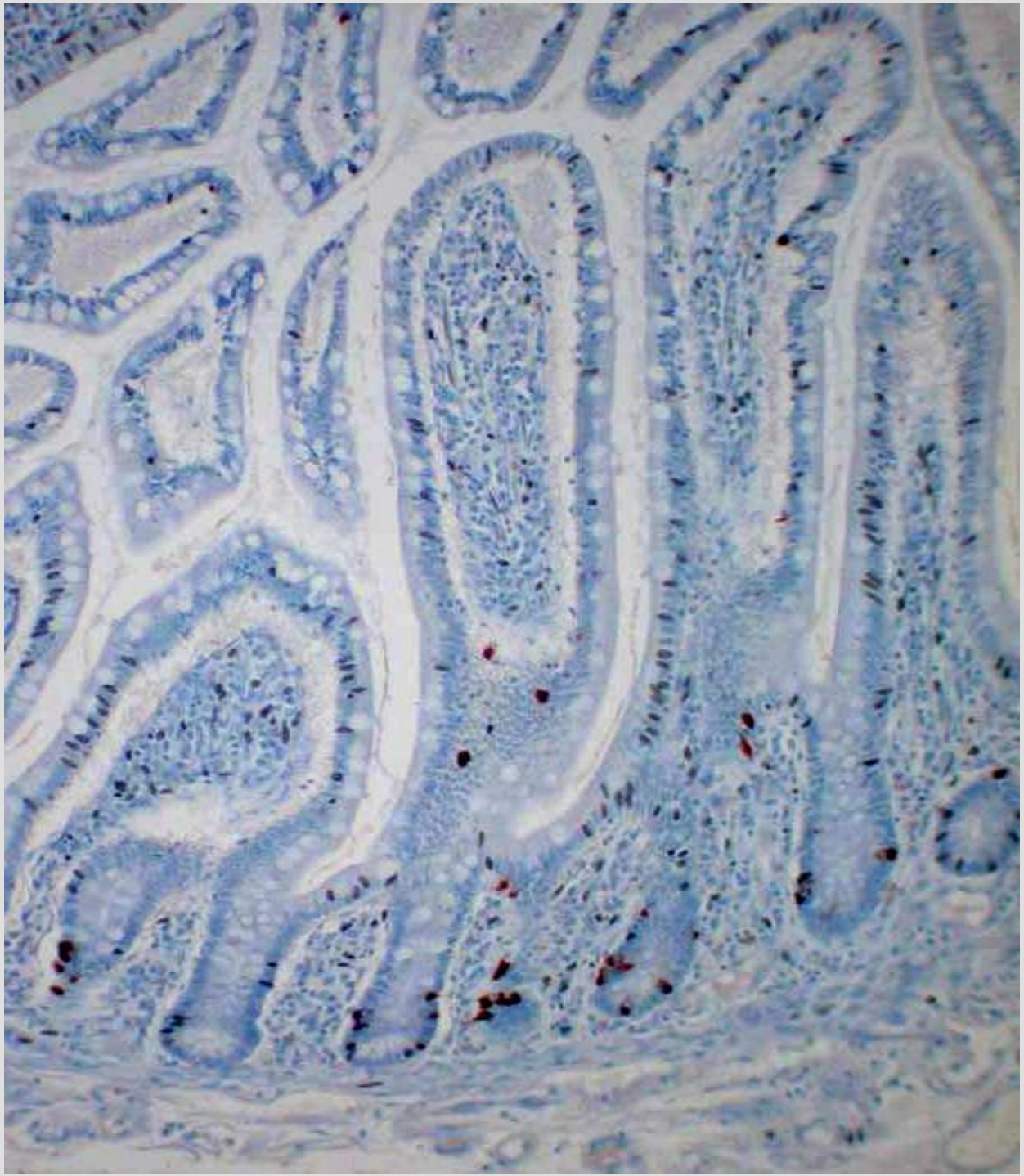

Ac. anti-chromogranine A
Cellules endocrines

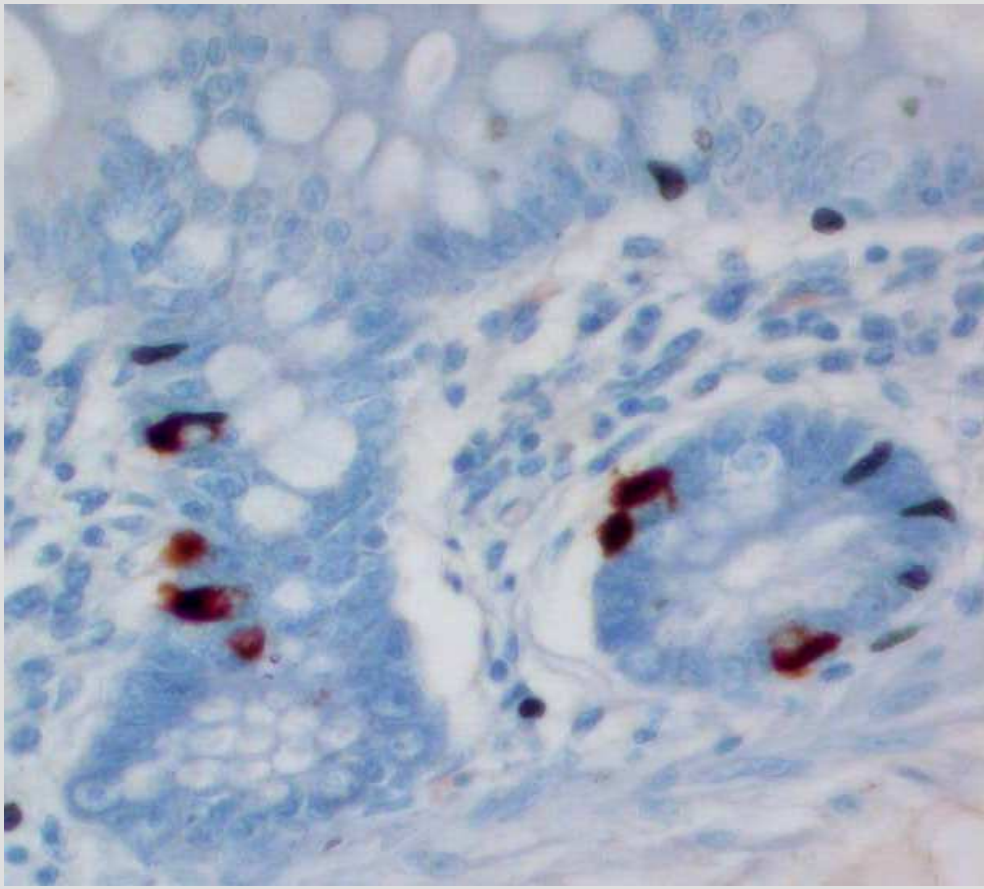

# Colon et rectum
# rappel histologique

Muqueuse
sans villosités
Cryptes parallèles
Lamina propria…
Membrane basale
épitheliale
superficielle
Musculaire
muqueuse…..

# Principales pathologies rencontrées

**Pathologies non tumorales**

* **Infectieuse**
* **Inflammatoire** non infectieuse et / ou dysimmunitaire
    - Particulières à l'intestin grêle
        * **Maladie cœliaque**
    - Particulières au colon
        * **Rectocolite hémorragique**
    - De l'intestin grêle et /ou du colon
        * **Maladie de Crohn**
* **Ischémique**

**Pathologie tumorale**

Bénigne et maligne

# Quelques exemples en pathologie infectieuse

Les exemples choisis ne sont pas les pathologies infectieuses les plus fréquentes, mais illustrent le rôle diagnostique de l 'anatomie pathologique

- *Clostridium difficile* : colite pseudo membraneuse
- BK : tuberculose
- *Tropheryma Whipplei* : maladie de Whipple
- Giardia : lambliase
- Virus : CMV, herpès..

# Colite pseudo membraneuse

- Après antibiothérapie, développement d'une infection à *Clostridium difficile*
- Endoscopie
  Ulcérations et pseudomembranes

Diagnostic : biopsies, bactério (toxine dans les selles)

# *Clostridium difficile* (*Cd*)

Porteurs sains

Nourrissons < 6 mois 80%, pas de rôle pathogène, absence de récepteur entérocytaire pour la toxine A (?)

Adultes 4 à 15%, antibiothérapie augmente la fréquence

Transmission nosocomiale ++ (spores très résistants)

Souches toxinogènes

- toxine A++, entérotoxine, action sécrétoire
- toxine B, cytotoxine (perturbation de la signalisation intra cellulaire)

# Colite pseudomembraneuse
# Forme typique

- Nécrose superficielle
- Clous mucus et exsudat
- Mucus augmenté (+/- ?)
- Inflammation Pn

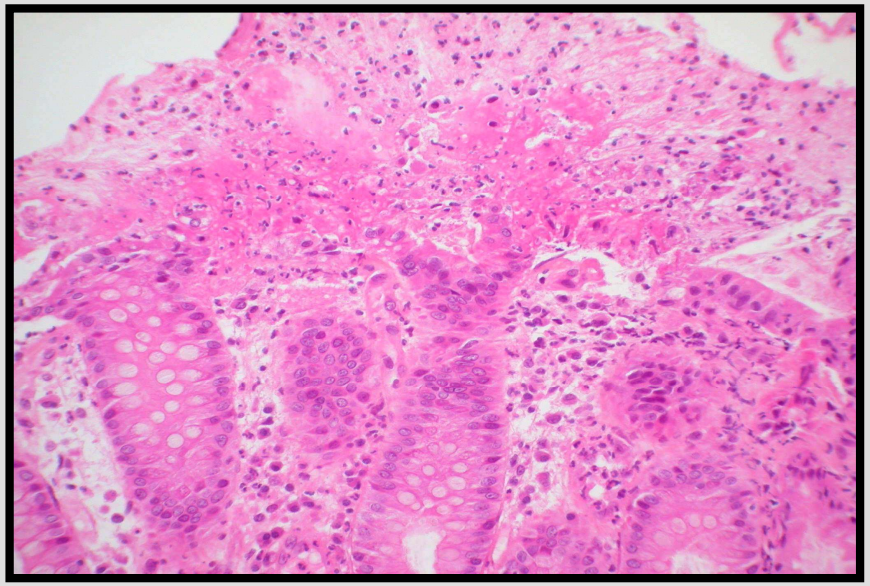

# Quelques exemples en pathologie infectieuse

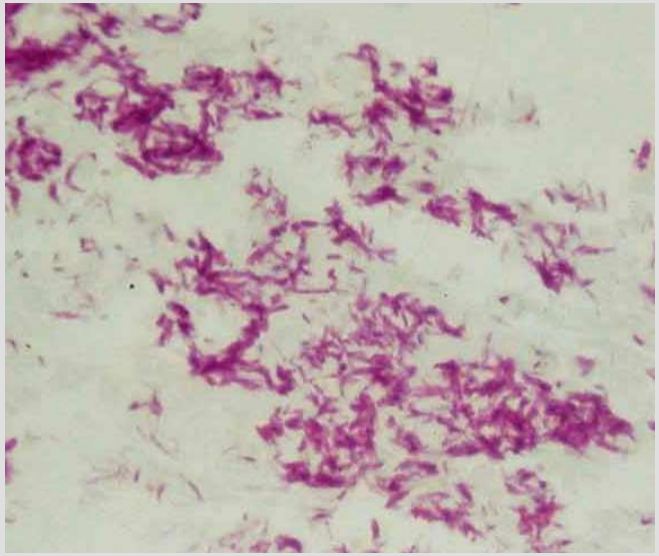

Chercher le BK

**Tuberculose**, rare mais y penser++

- Localisation digestive, iléo caecale ++
- Diagnostic différentiel : M. Crohn
- Macroscopie: sténose, ulcérations
- Histologie: nécrose caséeuse, follicules épithélioïdes, BK++ à rechercher

Tuberculose colique

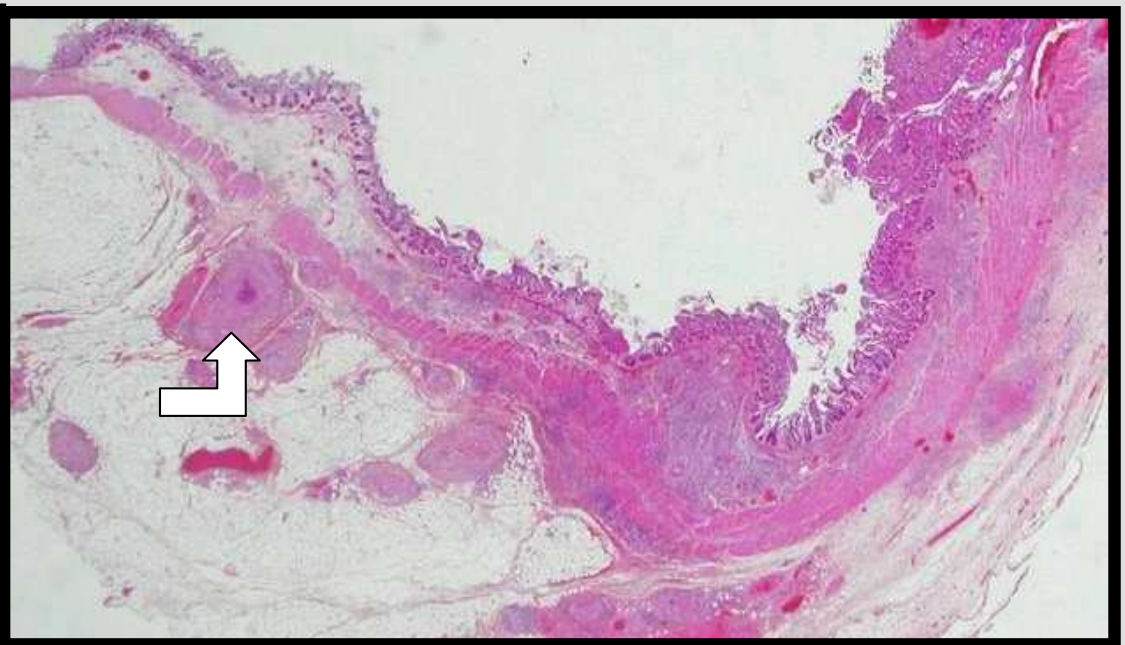

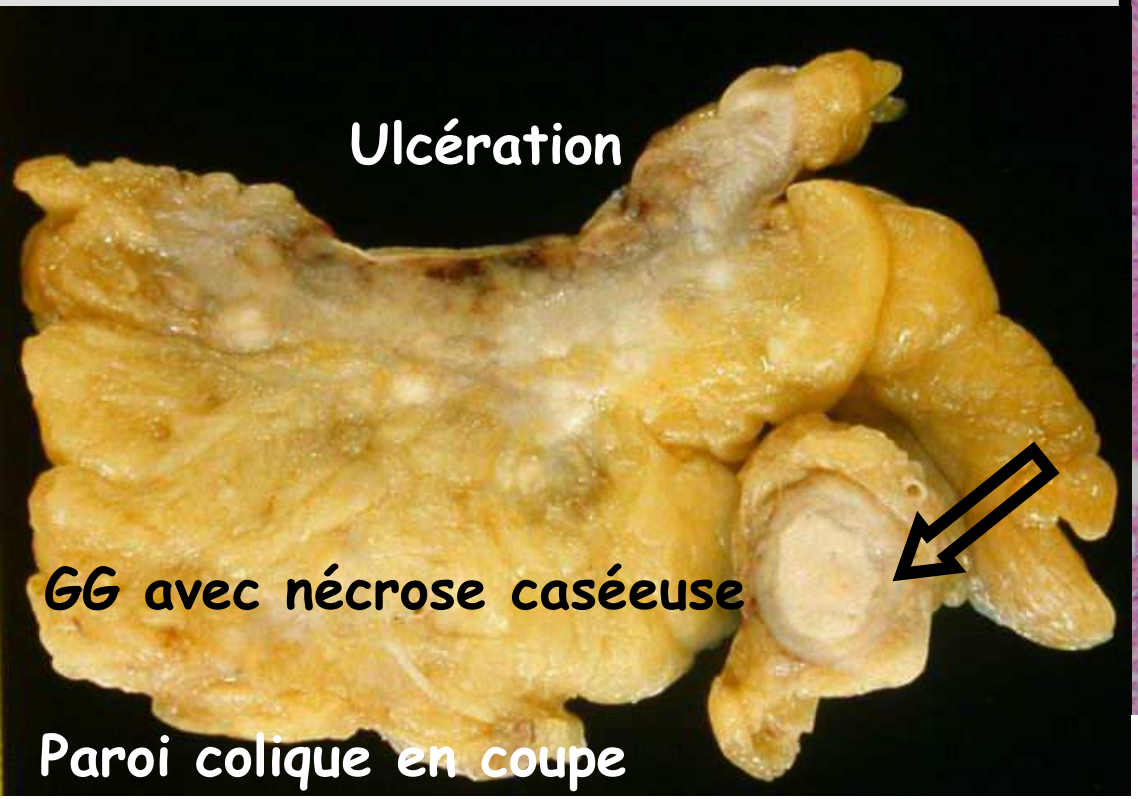


Paroi colique en coupe

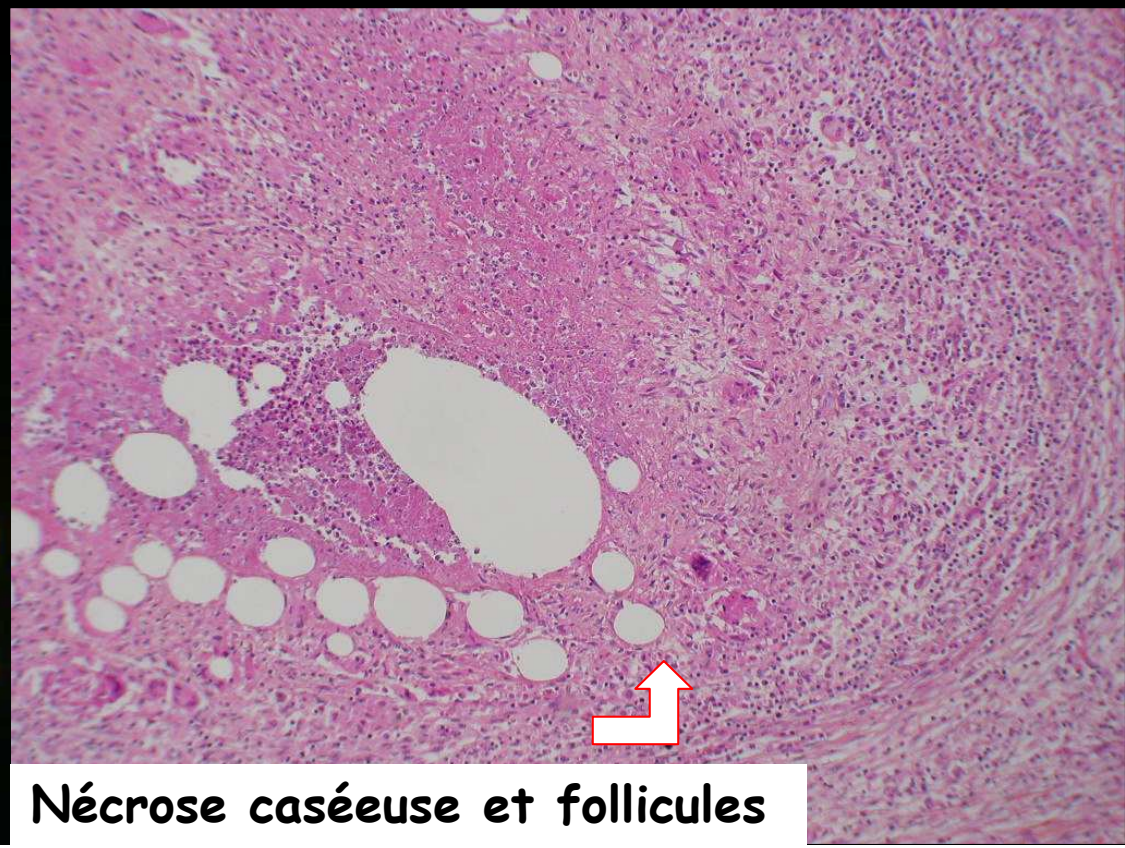

Nécrose caséeuse et follicules

# Quelques exemples en pathologie infectieuse

## Maladie de Whipple

Pathogène : *Tropherima Whippelii*

- Maladie générale à tropisme digestif, diarrhée, malabsorption, amaigrissement, fièvre, arthralgies…
- Macrophages P.A.S. + dans la LP +, lymphangiectasies
- Germes dégradés, intra et extra-cellulaires
- Diagnostic : biopsie duodénale avec étude anatomo-pathologique, PCR, ultrastructure

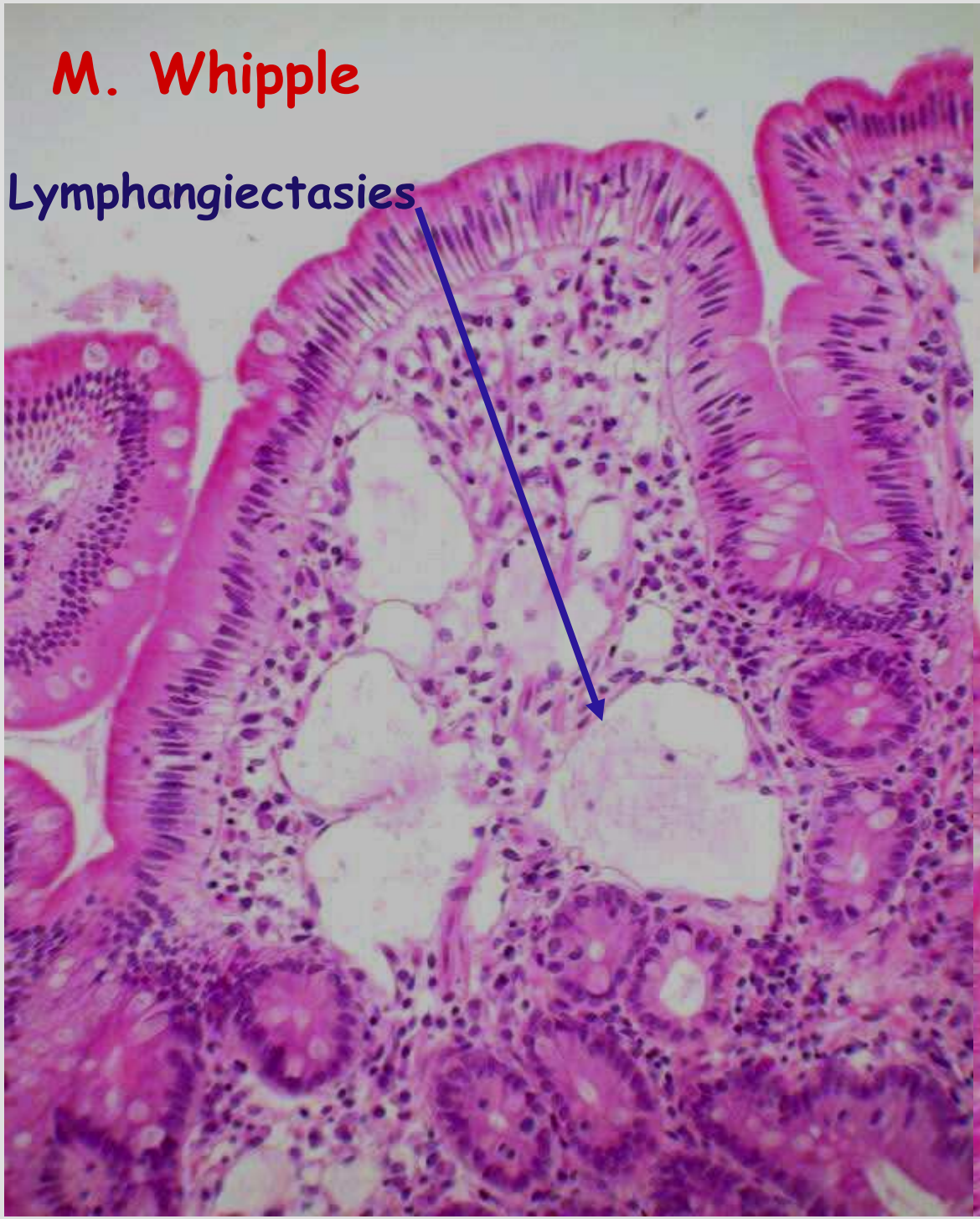
M. Whipple
Lymphangiectasies

Macrophages ++
dans l 'axe

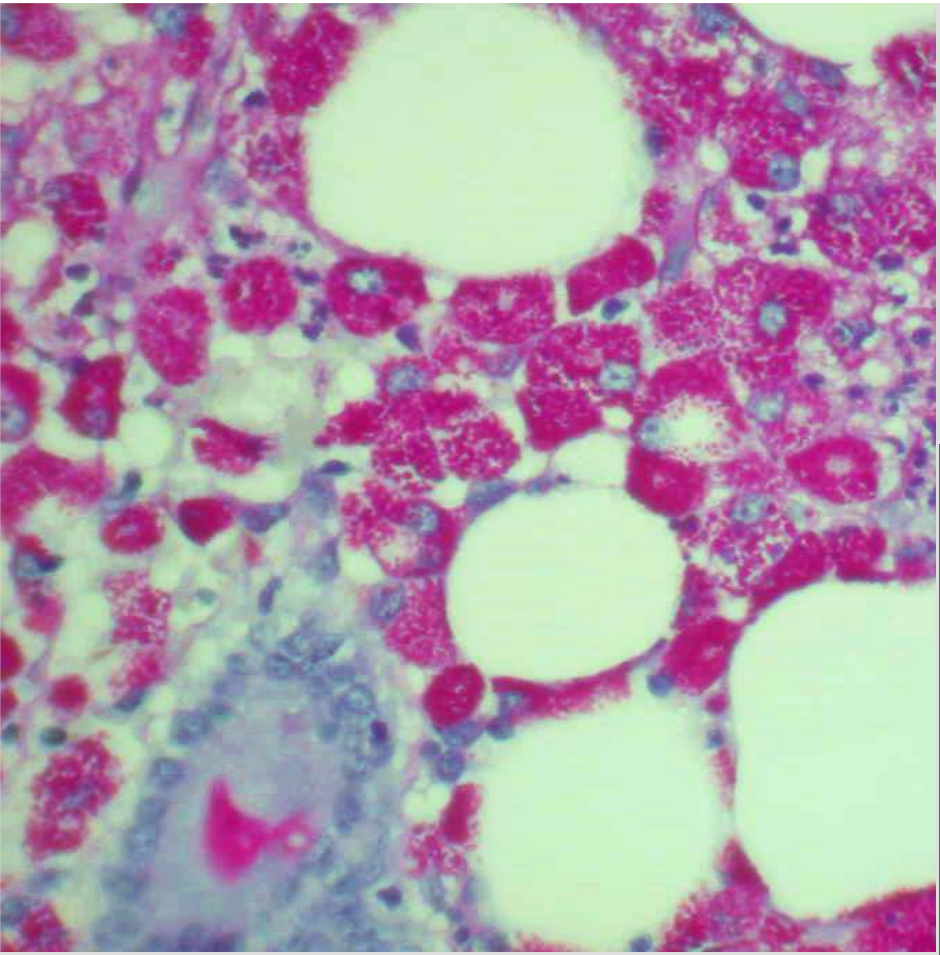

M. Whipple
Macrophages PAS (+)

M E: macrophages avec
Nombreux phagolysosomes
Germes libres

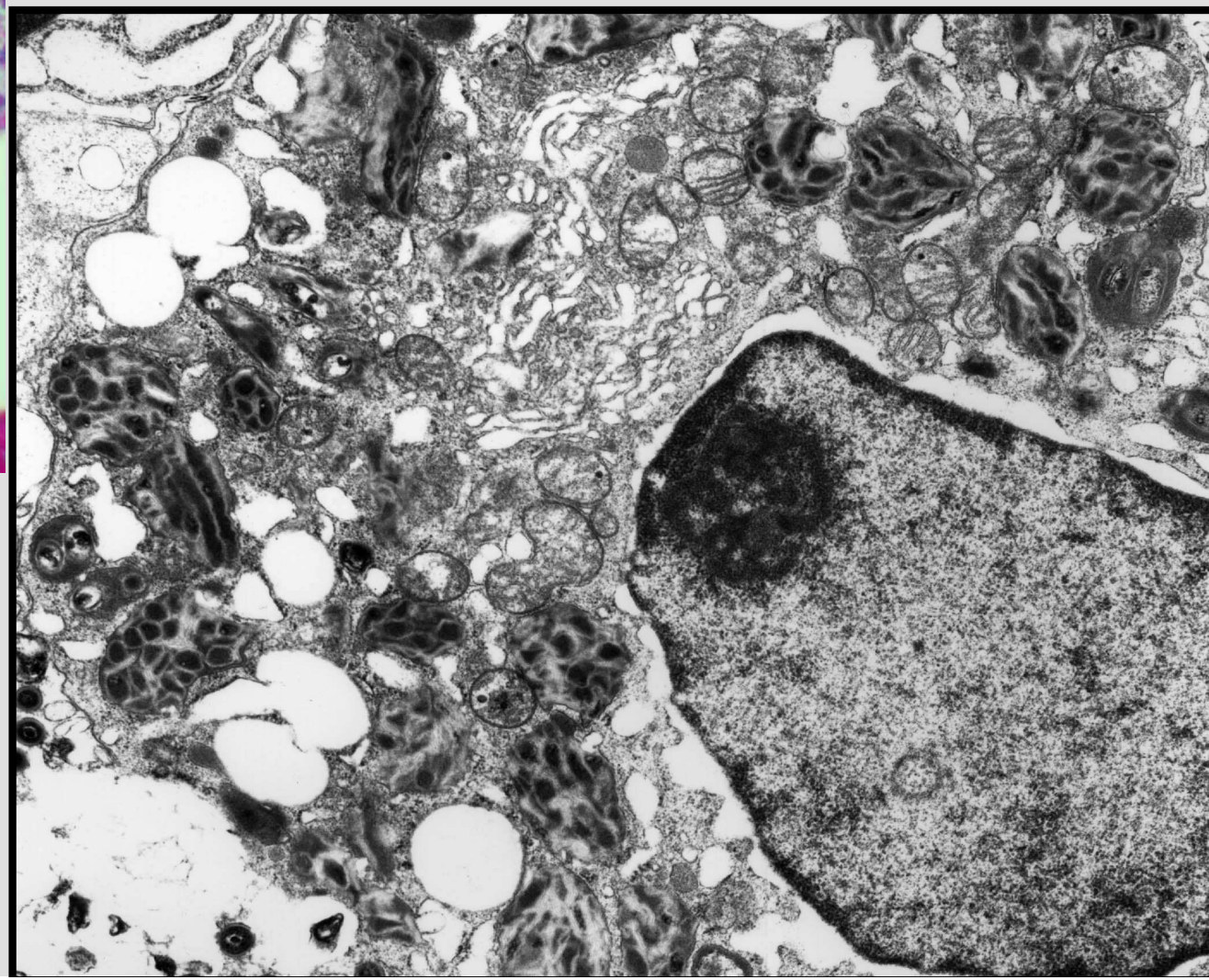

# Quelques exemples en pathologie infectieuse

## Parasitoses

Lambliase duodénale

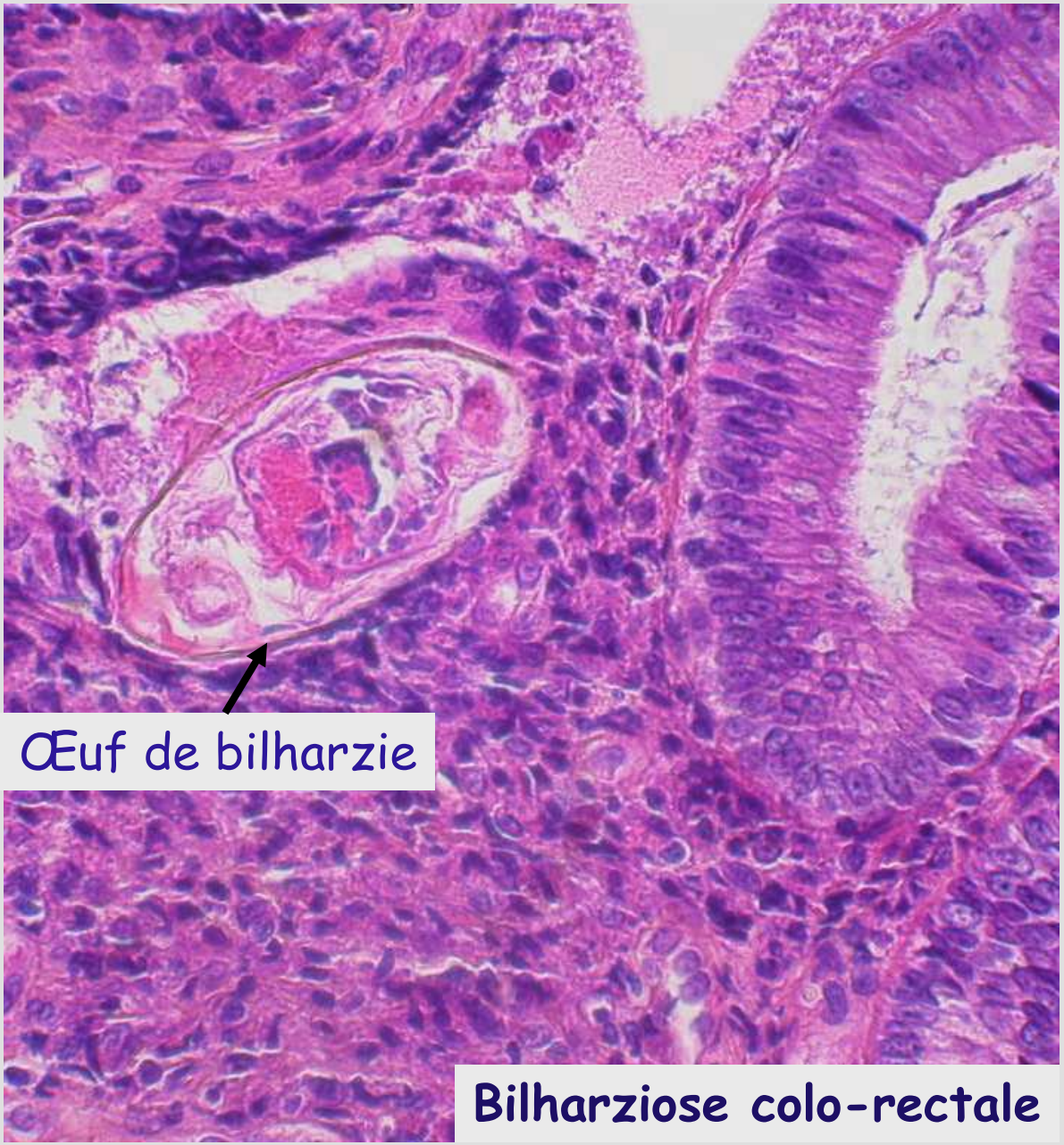


Bilharziose colo-rectale

# Quelques exemples en pathologie infectieuse

**Virus** : Cytomégalovirus (CMV)

Inclusion nucléaire

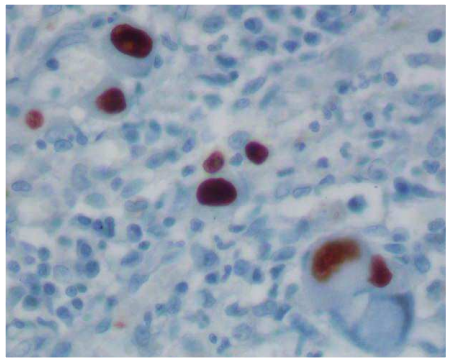

Colite

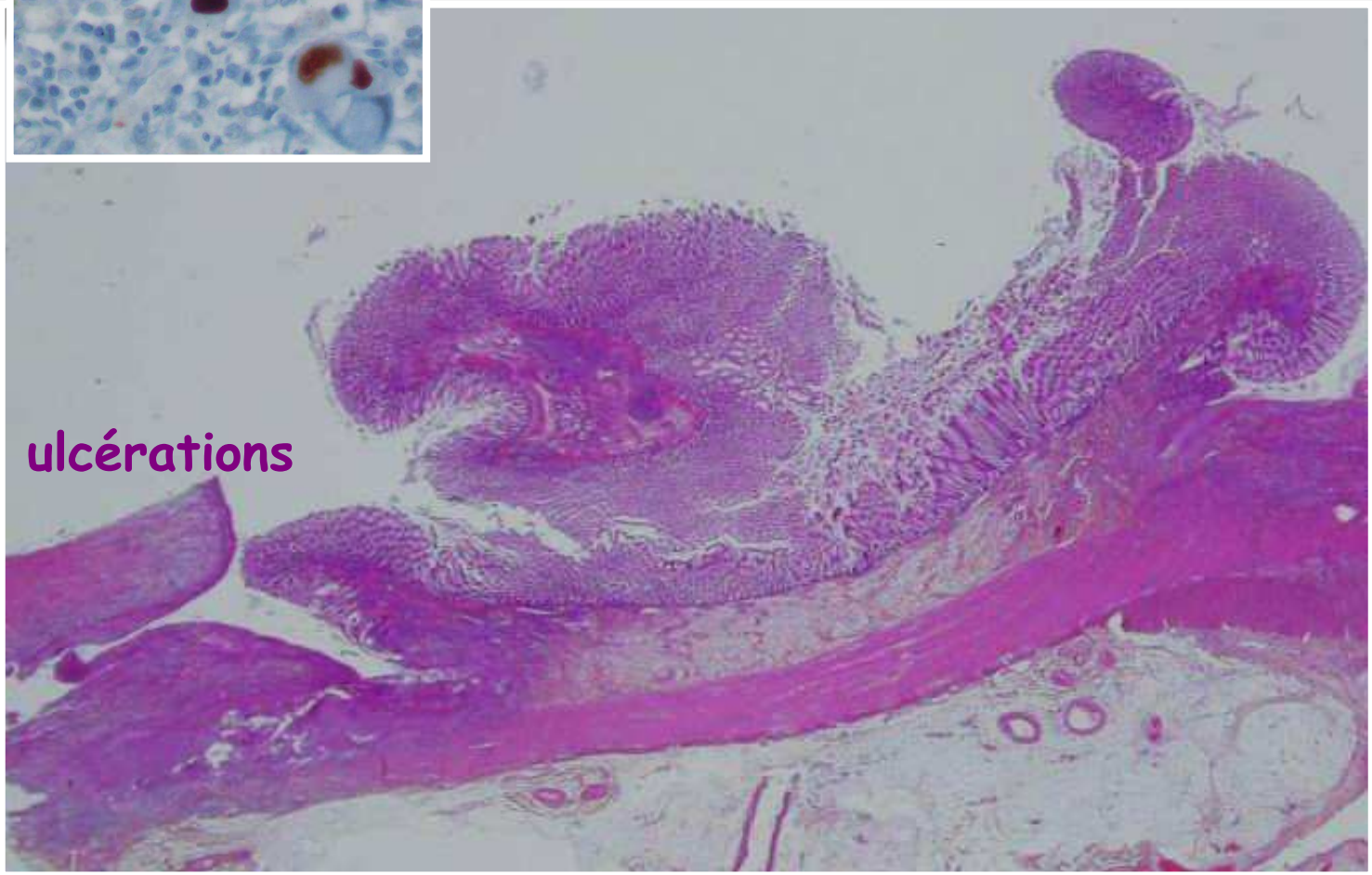

# Quelques exemples en pathologie ischémique

## Nécrose ischémique

- **Volvulus du grêle**, exemple de nécrose par obstacle d 'abord veineux

  nécrose et dissociation hémorragique

  d 'un segment de grêle

- **Colite ischémique**, exemple de nécrose par oblitération artérielle

# Exemple de pathologie ischémique

**Volvulus du grêle: infarcissement**
**Nécrose hémorragique**

# Exemple de pathologie ischémique

## Colite ischémique

**diagnostic:**scanner, angio-IRM, **+/- endoscopie et biopsies**

**aiguë** :

- oblitération artérielle, souvent par complication de lésions d 'athérosclérose (thrombose..)
- nécrose de coagulation de la paroi
- risque de perforation

**chronique** :

- insuffisance d'apport par rapport aux besoins
- nécrose muqueuse possible (abrasions..)
  - mais surtout atrophie et fibrose

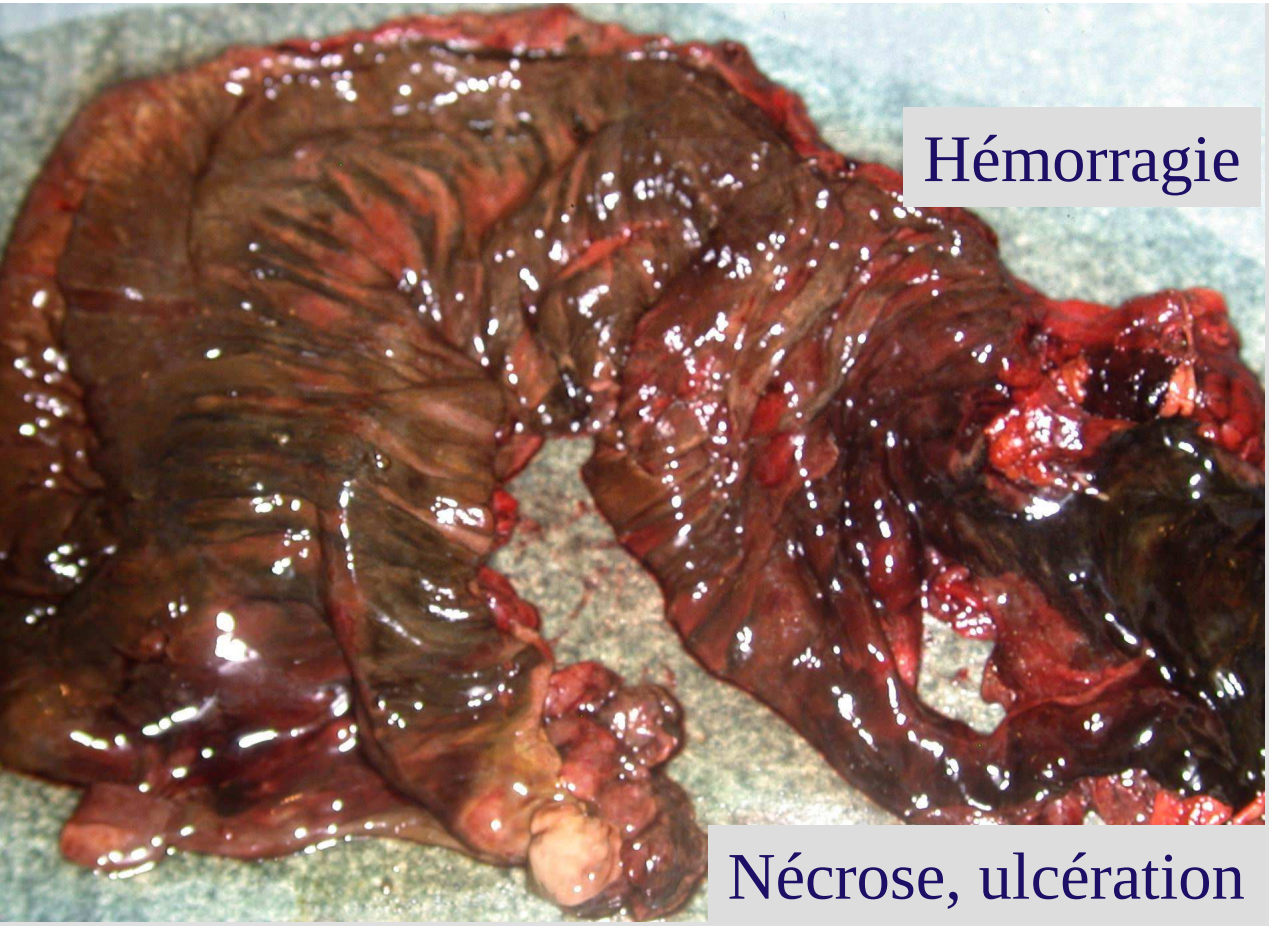


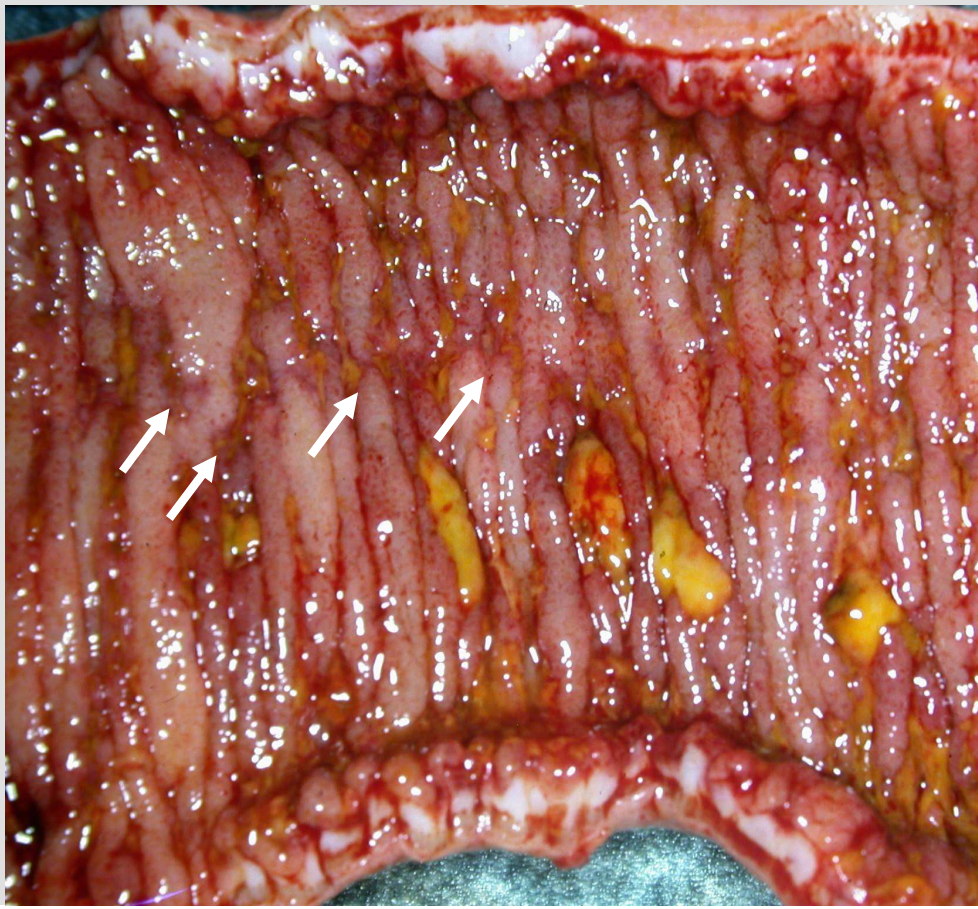

Colite ischémique aiguë

# Exemple de pathologie ischémique

**Colite ischémique**

chronique et/ou aiguë

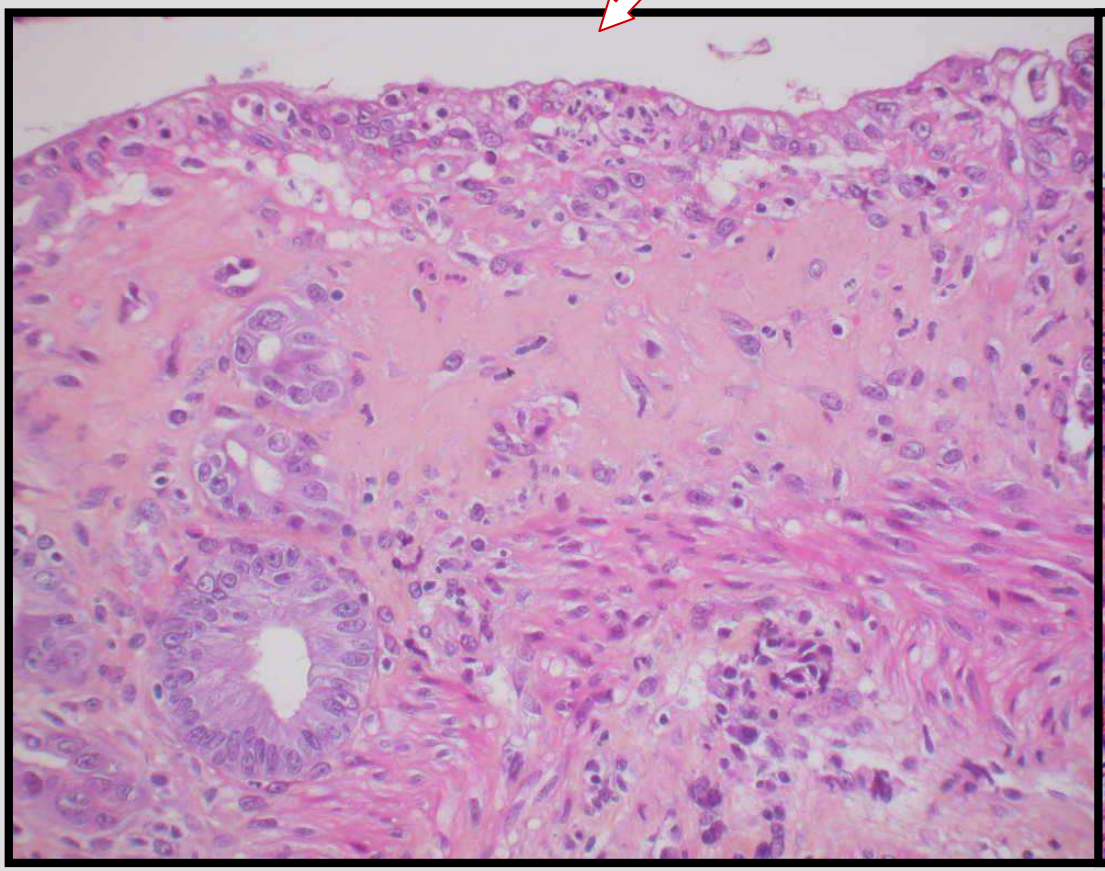

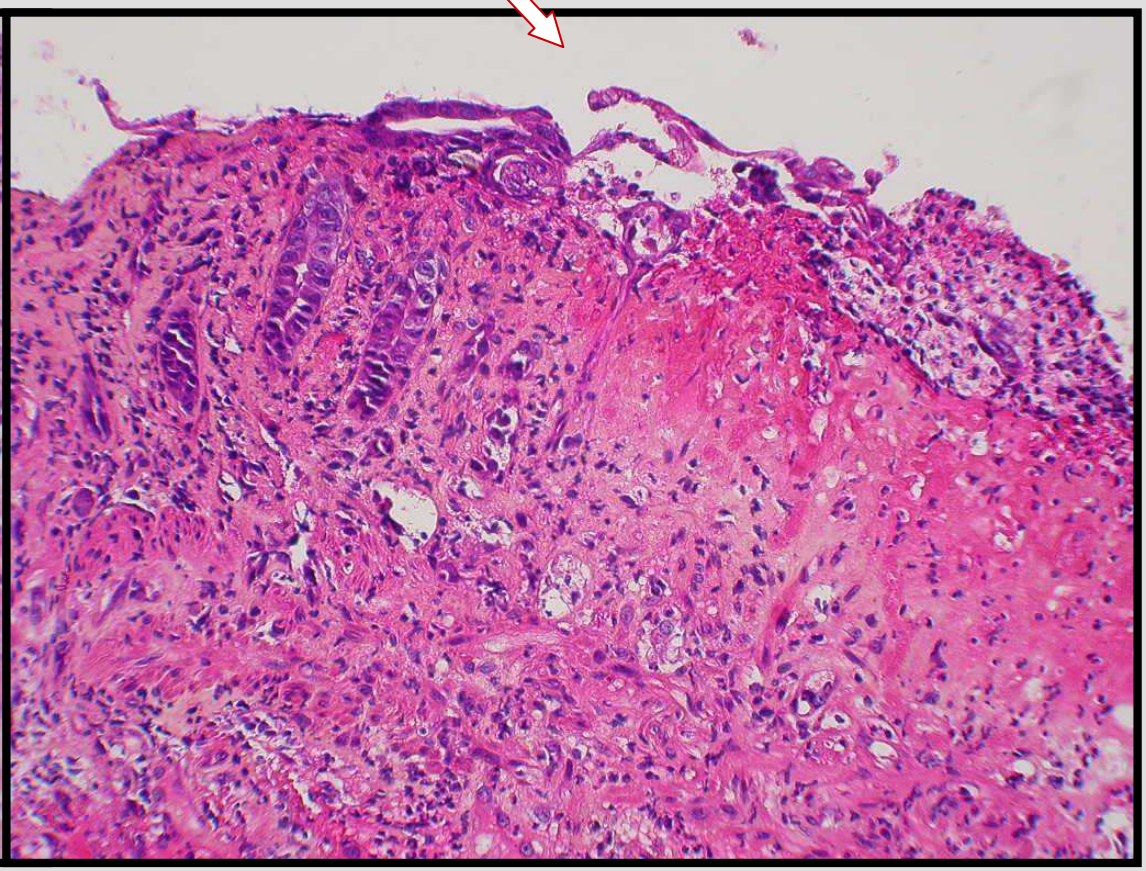

## Quelques exemples en pathologie inflammatoire

Maladies inflammatoires chroniques de l'intestin

- Maladie de Crohn
- Recto-colite ulcéro-hémorragique

Maladie « immunitaire »

- Maladie cœliaque

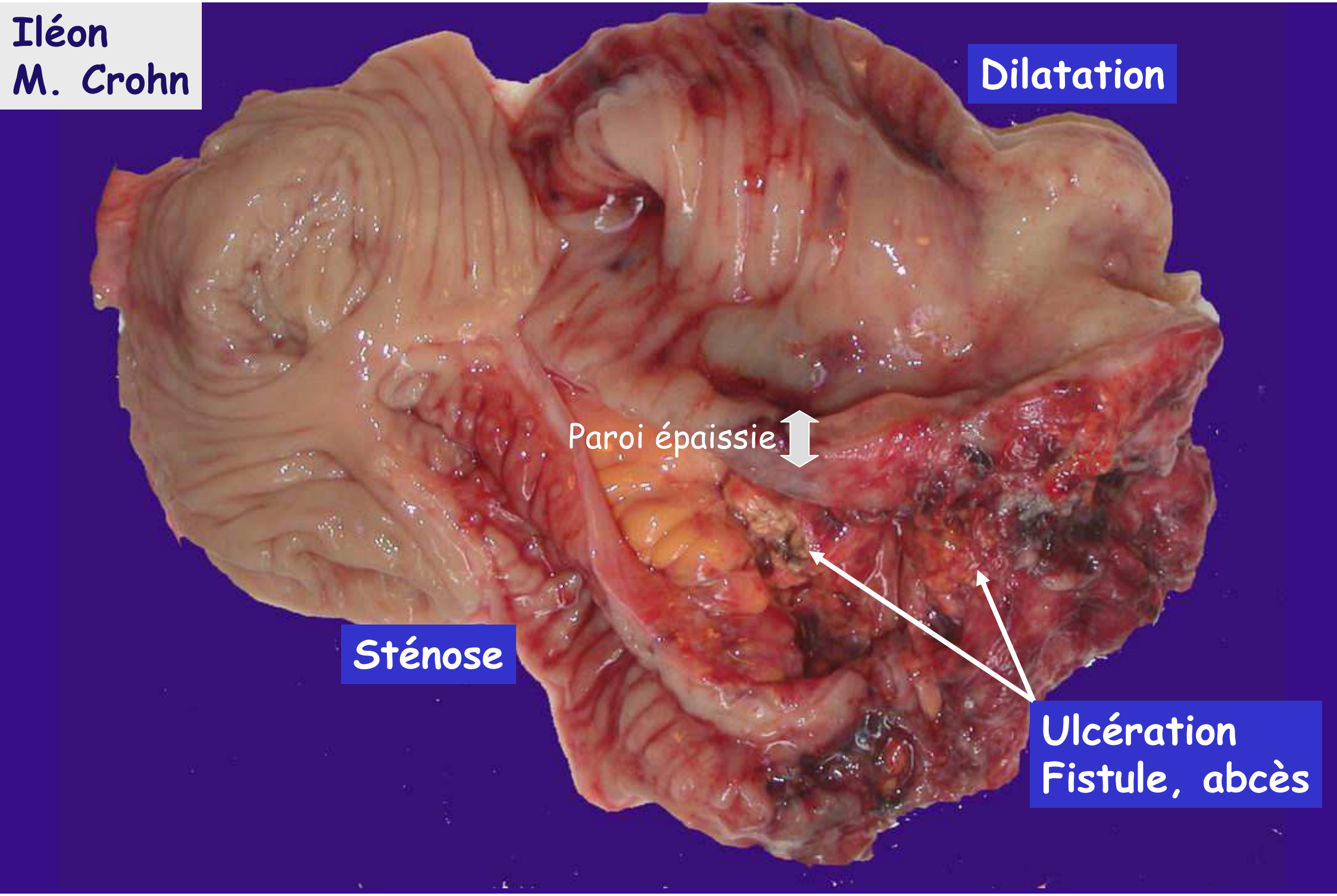
Iléon
M. Crohn
Dilatation
Paroi épaissie
Sténose
Ulcération
Fistule, abcès

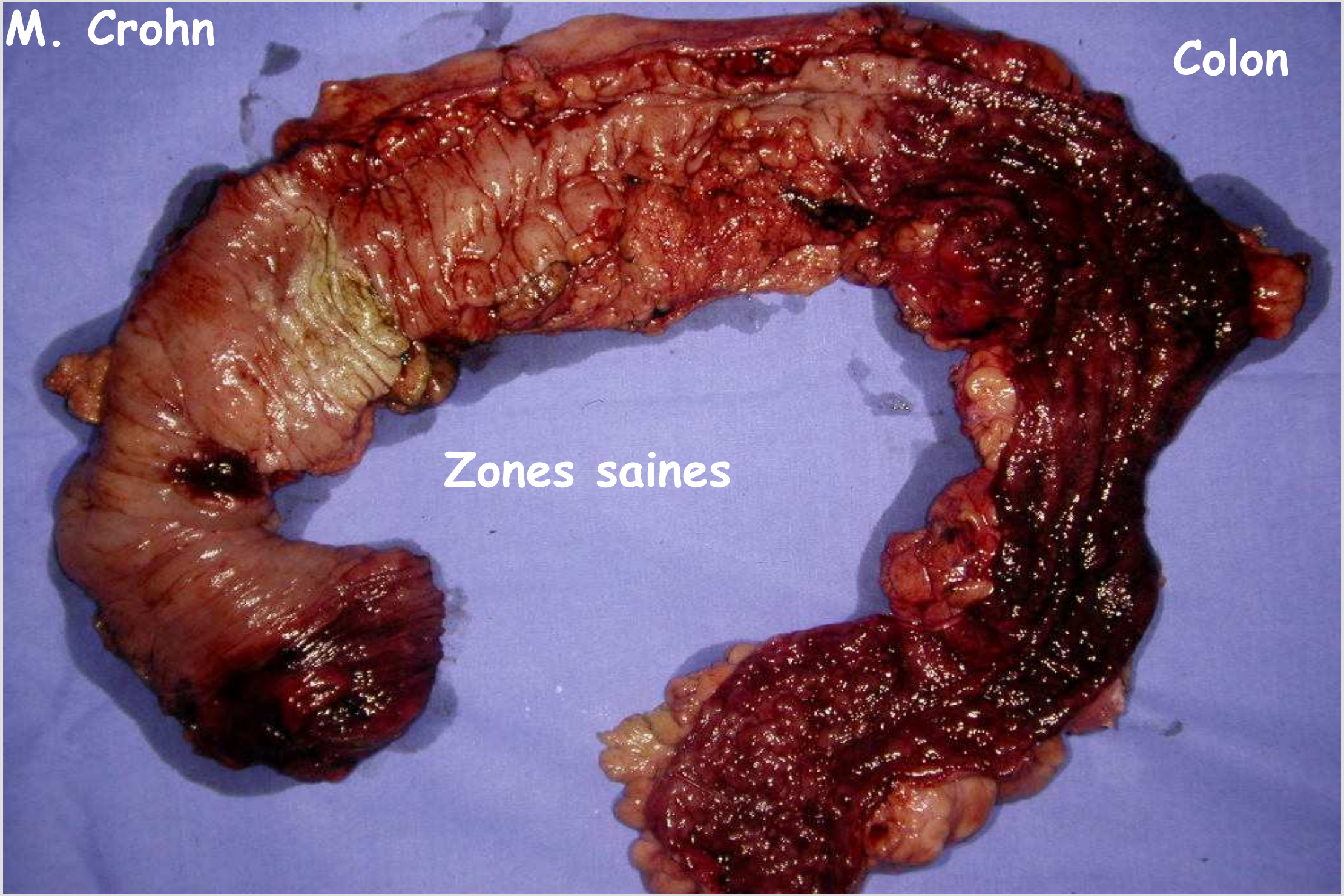
M. Crohn
Colon
Zones saines

# Quelques exemples en pathologie inflammatoire

## Maladie de Crohn

- Iléon +++, mais peut atteindre tout segment du tube digestif, en particulier colon et rectum
- Cause inconnue
- Diagnostic ana-path

  *sur biopsies, multiples dans les zones pathologiques et saines

  *sur les pièces opératoires (iléo-caecale, colique….)
- Sténoses, ulcérations, fistules…atteinte discontinue
- Inflammation transpariétale, ulcérations, fibrose, follicule tuberculoïde (50%)

# Quelques exemples en pathologie inflammatoire

## Recto-colite ulcéro-hémorragique

- Atteinte exclusive du colon et rectum, de bas en haut, continue
- Cause inconnue
- Diagnostic ana-path

  * sur biopsies, multiples dans les zones pathologiques et saines

  faire le diagnostic et chercher les complications (dysplasie)

  * sur les pièces opératoires (colon, rectum….)
- Ulcérations, pseudo-polypes, atteinte continue, hémorragie
- Inflammation superficielle ++, ulcérations, fibrose

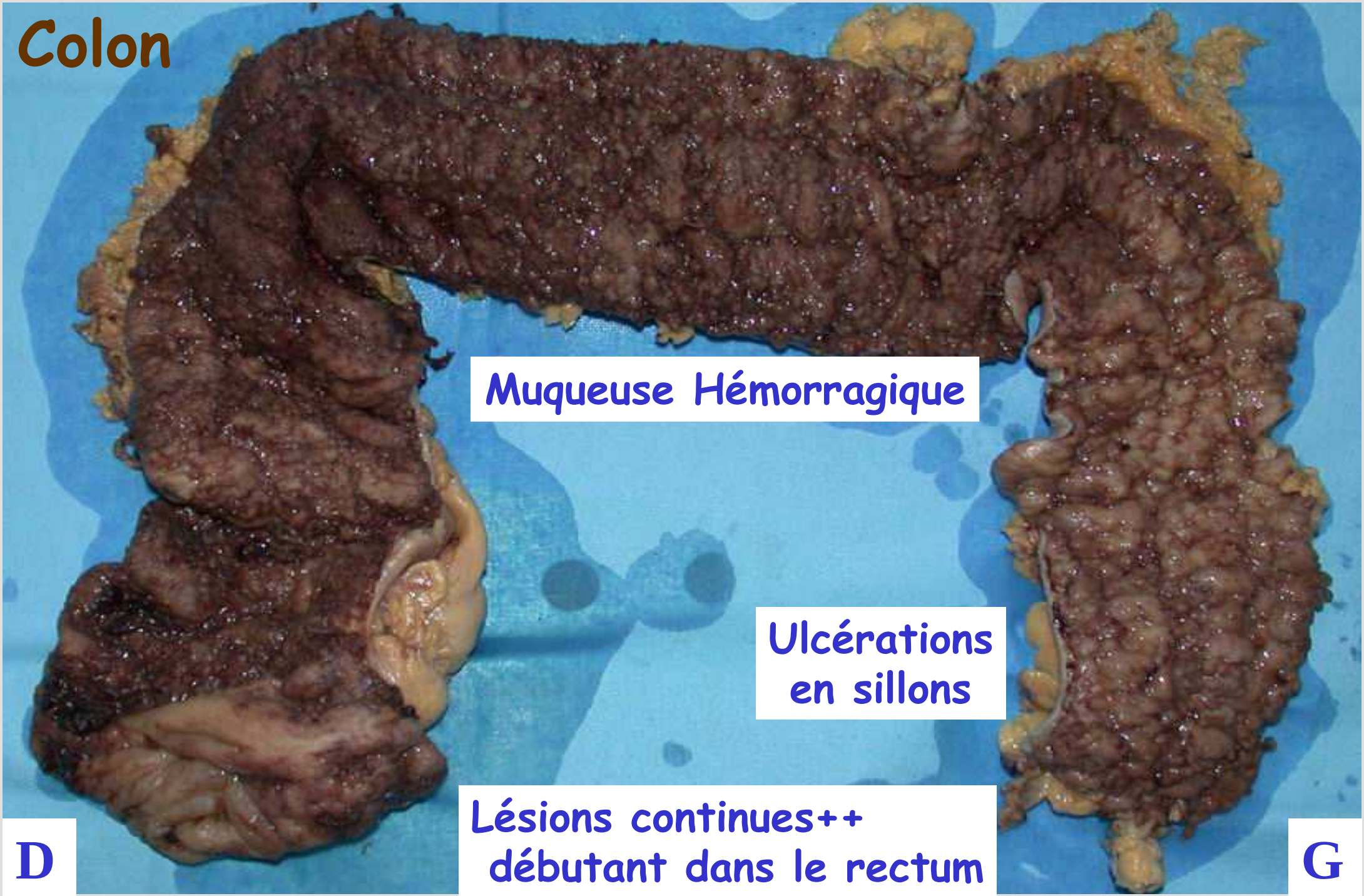
Colon
Muqueuse Hémorragique
Ulcérations en sillons
Lésions continues++ débutant dans le rectum
D
G

# Quelques exemples en pathologie inflammatoire

## Maladie cœliaque

- intolérance au gluten, tout âge, enfant ++
- atrophie villositaire, malabsorption ++
- atteinte duodéno-jéjunale,

Diagnostic

- *sérologie, recherche d'anticorps*
- **biopsie duodénale +++**

  * atrophie villositaire, totale dans les formes typiques

  * dystrophie entérocytaire

  * inflammation lymphocytaire, entre les entérocytes....

# MCA diagnostic initial

Forme typique

* Atrophie villositaire totale
* Entérocytes dystrophiques
* LIE augmentés
* Hypertrophie cryptique
* Mitoses nombreuses

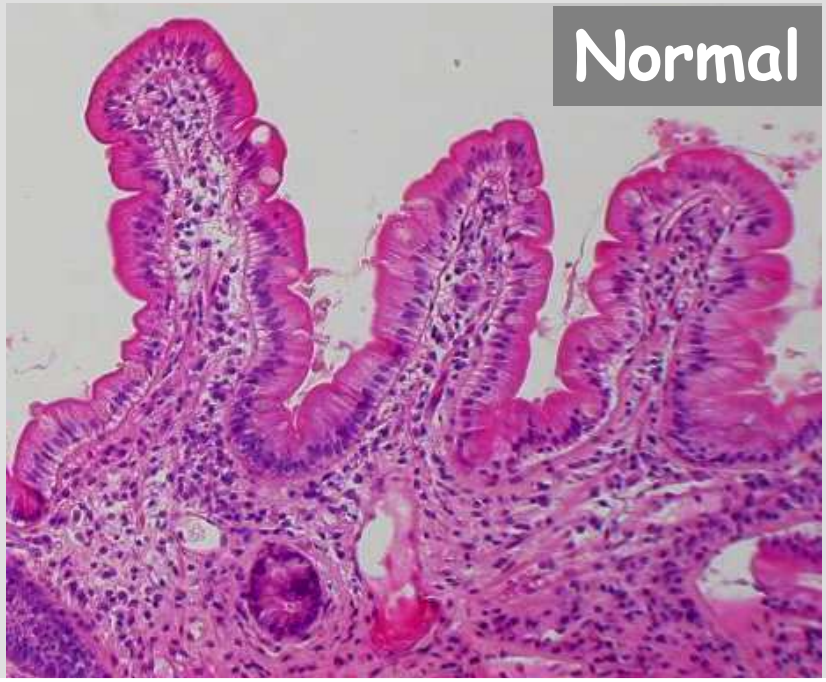
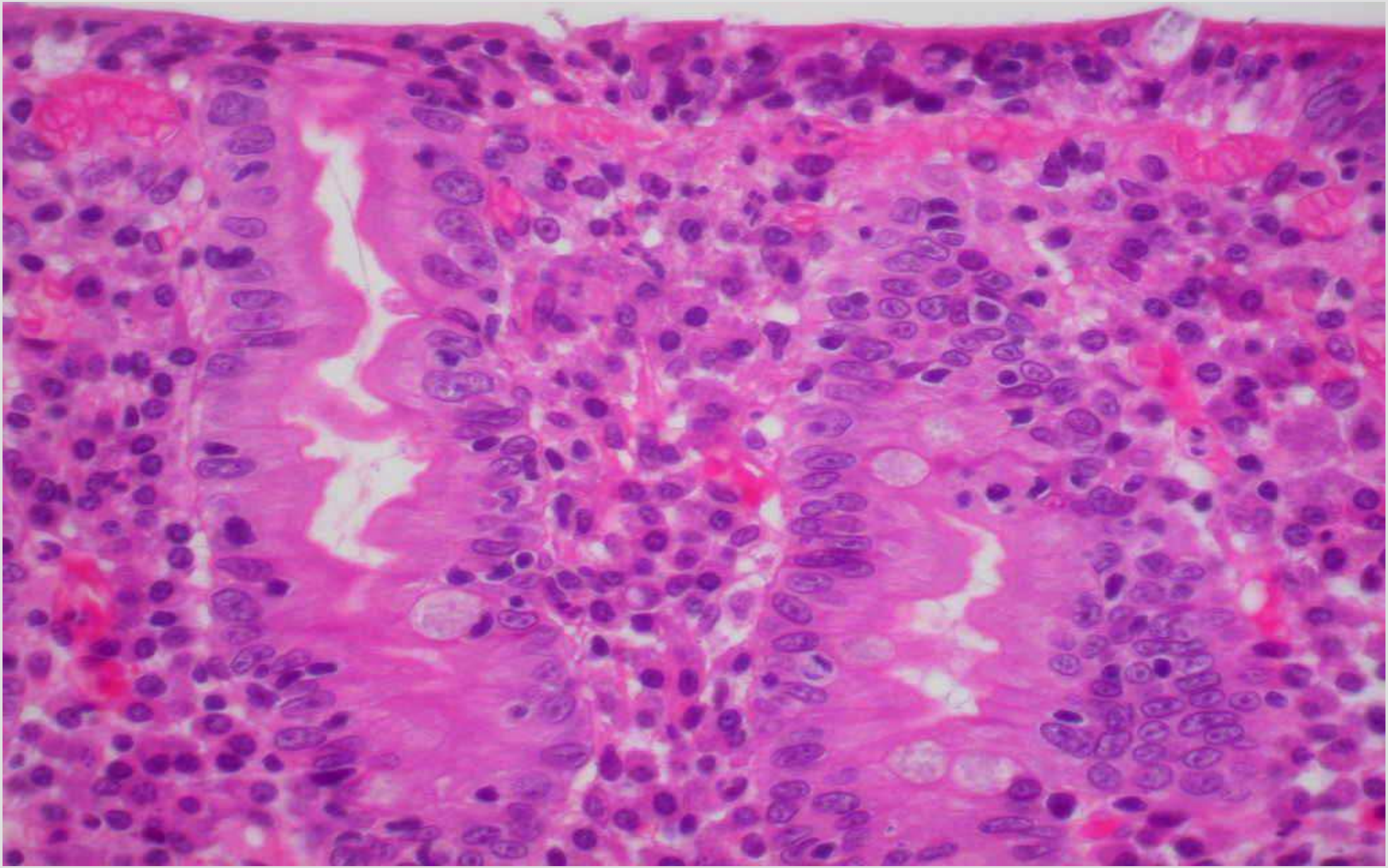
# LIE +++, dystrophie entérocytaire