UE 3 App. Digestif
Pr Onolfo
11/10/12 à 8h30
Ronéotypeur : Pénélope Jordan
Ronéolecteur : Winnie Grasland

Histologie du tube digestif

PLAN

Introduction

I- L'œsophage

II- L'estomac

A- La muqueuse.

La muqueuse fundique.

La muqueuse cardiale

La muqueuse pylorique

Structure de base de la musculaire muqueuse de la paroi gastrique.

B- La sous muqueuse.

C- La musculeuse.

D- Adaptation de la paroi gastrique au volume du bol alimentaire.

E- La séreuse.

III- L'intestin grêle.

A-Généralités

B- Rôles

C- Dispositif d'amplification de l'intestin grêle.

D- La muqueuse intestinale

Caractéristiques de la villosité intestinale.

Les glandes de Lieberkühn.

La musculaire muqueuse.

E-La sous muqueuse

F- La musculeuse

IV- Le côlon

A- La muqueuse

B- Sous muqueuse

C- Musculeuse

V- Le canal anal

A- Muqueuse

B- Sous muqueuse

C- Musculeuse

D- Adventice

VI- Le caecume

A- La muqueuse

B- La sous muqueuse

C- La musculeuse

D- La séreuse

Introduction

Le tube digestif (TD) est constitué d'un tube auquel sont annexées des glandes. Il existe des glandes sus-diaphragmatiques : glandes salivaires, et des glandes sous-diaphragmatiques : pancréas et foie. Il commence par la cavité buccale et se termine par l'anus.

Fonctions :
- Nutrition de l'organisme
- Excrétion des déchets
- Protection de l'organisme : sécrétion d'anticorps.
- Régulation endocrinienne (aux USA, le TD est décrit comme un organe endocrine)

Organisation topographique de la paroi: organisation en différentes couches (de la lumière du tube vers les tissus sous-jacents):
- **Muqueuse** : - Epithélium
  - Chorion (tissu conjonctif)
  - Follicule lymphoïde dans le chorion (rôle de protection)
  - Musculaire muqueuse (fibres musculaires lisses)
- **Sous muqueuse** : Tissu conjonctif vascularisé contenant des éléments nerveux appelé Plexus de Meissner
- **Musculeuse** : tissu musculaire généralement lisse et toujours en deux couches :
  - Couche circulaire interne
  - Couche longitudinal externe
- **Adventice** (portion sus-diaphragmatique) ou **Séreuse** (portion sous-diaphragmatique)

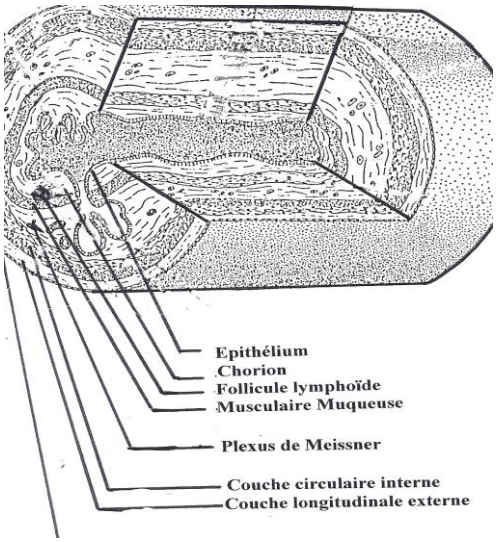

Innervation de la paroi :
- Muqueuse : Plexus d'Isisawa, fibres amyéliniques.
- Sous muqueuse : Plexus de Meissner
- Entre les 2 couches de la musculeuse : Plexus d'Auerbach.

Protection de l'organisme :
En sus-diaphragmatique, le TD est bordé par un épithélium malpighien non kératinisé donc épais. Il y a donc peu d'élément lymphoïde. En sous-diaphragmatique, l'épithélium est simple, il y a donc de nombreux follicules lymphoïdes permettant la protection du tube digestif.

II- L'œsophage

L'œsophage est un conduit de 25 cm dont la lumière est aplatie d'avant en arrière. Il commence à l'oropharynx et se termine au niveau du cardia, son trajet est donc sus-diaphragmatique.
Rôle : refroidir ou réchauffer les éléments arrivant à l'estomac afin de les rendre à température ambiante.
Il est richement innervé ce qui permet le péristaltisme (= contraction et dilatation de la paroi œsophagienne afin de véhiculer le bol alimentaire). (Avant l'œsophage, la nourriture a été transformé par les dents en bol alimentaire.)

L'œsophage comprend comme tous les éléments du TD :

- **Une muqueuse** : avec un épithélium malpighien non kératinisé donc des follicules lymphoïdes peu développés, un chorion et une musculaire muqueuse (formée d'une couche longitudinale de fibres musculaires lisses).
- **Une sous muqueuse** : dans laquelle on trouve des glandes œsophagiennes muqueuse pures qui élaborent le mucigène qui va s'hydrater en mucus (lubrifiant). Le canal excréteur de ces glandes peut être dilaté, formant ainsi des citernes de Schaeffer, ce qui offre une voie d'entrée dans l'organisme. On trouve donc simplement au niveau des canaux excréteurs de nombreux nodules lymphoïdes. On trouve aussi des glandes cardiales qui doivent simplement leur nom à leur proximité avec le cœur.
- **Musculeuse** avec ses 2 couches.
- **Adventice** (rattache l'œsophage au médiastin)

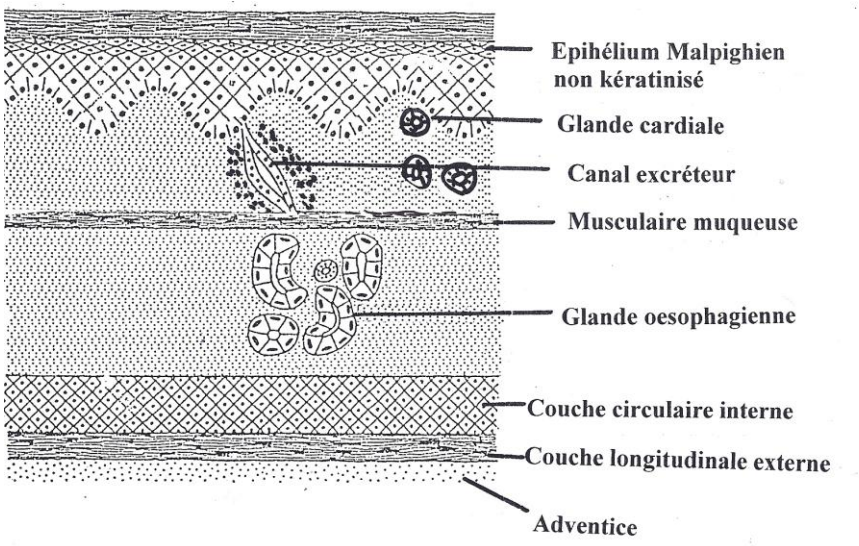

On distingue 3 tiers dans l'œsophage : 1/3 supérieur, 1/3 moyen et 1/3 inférieur.

- 1/3 supérieur : la musculeuse est formée de fibres musculaires striées squelettique provenant du muscle constricteur pharynx.
- 1/3 moyen : la musculeuse est formée à moitié de fibres musculaires lisses et à moitié de fibres musculaires striées squelettique.
- 1/3 inférieur : la musculeuse ne contient que des fibres musculaires lisses.

L'œsophage s'abouche dans l'estomac au niveau du cardia, on rentre à ce moment là dans la partie sous-diaphragmatique du tube digestif.

III- L'estomac

A la jonction gastro-oesophagienne, on passe abruptement d'un **épithélium malpighien non kératinisé** à un **épithélium cylindrique simple**. A ce niveau, l'estomac forme un angle appelé l'angle de His.

Le bol alimentaire est transformé dans l'estomac en **chyme** grâce aux secrétions d'acides chlorhydrique et d'enzymes.
Il y a toujours 4 couches.

- En anatomie, 4 régions : cardia, fundus, antre et pylore
- En histologie, le cardia et le fundus sont équivalents à l'anatomie mais l'antre et le pylore anatomique correspondent à une seule région histologique : le pylore.

A-La muqueuse.

La muqueuse contient un épithélium cylindrique simple formé de cellules à pôle muqueux fermé sécrétant du mucigène qui se transforme en mucus (épaisseur : 0.2 à 0,4 mm) dont le rôle est la protection de l'estomac contre ses propres secrétions. Ces cellules à pôle muqueux fermé ou **mucocytes** présentent au ME : - des microvillosités
- des grains de mucigène
- un appareil de Golgi supra nucléaire
- des mitochondries.

Cette muqueuse présente 4 couches qui diffèrent en fonction de la région histologique de l'estomac :
- la crypte ou infundibulum ou couche des cryptes.
- les glandes
- le chorion
- la musculaire muqueuse

Remarque : dans l'estomac la couche lymphoïde n'existe presque pas car le HCL est déjà un puissant moyen de défense.
Le prof a ensuite décrit la muqueuse des différentes parties de l'estomac, en commençant par le fundus sur lequel il a beaucoup insisté. Le cardia et le pylore sont beaucoup moins détaillés car le prof a juste précisé les différences avec le fundus.

La muqueuse fundique.

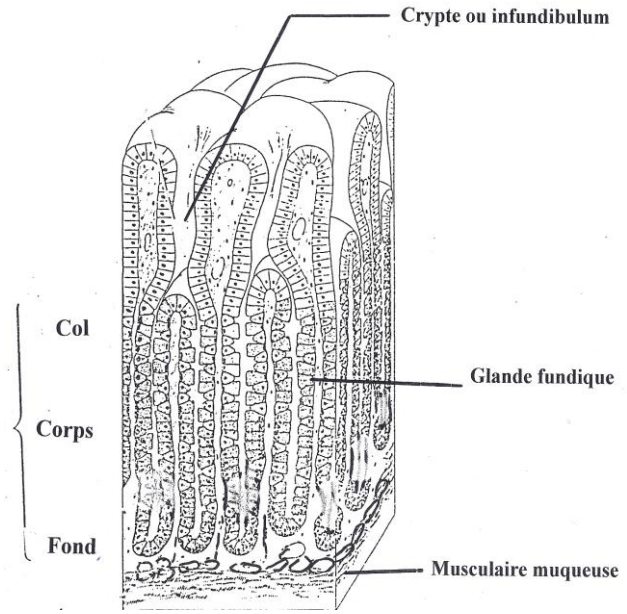

La muqueuse fundique est comme on l'a dit précédemment composée de 4 couches :

1) Crypte (infundibulum) : petite, courte et droite.

2) Glandes fundiques

Glandes tubuleuses droites débouchant au fond des infundibula (2 à 3 glandes/ infundibulum) et reposant sur leur base au niveau de la couche musculaire muqueuse. Ces glandes fundiques sont constituées de 3 parties : col, corps et fond, et possèdent des cellules capables de fabriquer les sécrétions chlrorhydro-peptiques. Il y a donc des cellules exocrines et endocrines.

a-) Cellules exocrines des glandes fundiques

- Cellules indifférenciées au niveau du col
- Cellules principales du corps et du col (sécrétion d'enzymes) : cylindriques, grains de zymogènes, contiennent des précurseurs d'enzymes.
- Cellules bordantes (synthèse d'ions H+) : canalicules bordées par des microvillosités, mitochondries++ (40% volume cellulaire) nécessaires à la formation d'ions H+. Les canalicules et les mitochondries sont présentes en très grandes quantités uniquement si la cellule est activée.

Les 2 rôles des cellules bordantes sont la **formation d'ions H+** et la synthèse du **facteur intrinsèque** (lipoprotéine permettant l'absorption de la vitamine B12 > anémie de Biermer en cas d'ablation de l'estomac).

Formation des ions H+ : Dans le cytoplasme des cellules bordantes, une molécule de CO2 se combine à une molécule d'eau sous l'action d'une **anhydrase carbonique (AC).** Il y a émission d'un **ion H+** dans la lumière de la glande, échangé contre un ion K+ (grâce à une ATPase). Les molécules de CO2+OH- ont formé des **ions bicarbonates (HCO3-)** qui vont passer dans le sang et seront échangées contre un ion chlore. (CL-) **C'est l'effet tampon des bicarbonates**. Le chlore sera rejeté à la partie apicale dans la lumière de la glande. Il y a donc sécrétion d'H+ et de CL- cad **d'acide chlorhydrique.**
L'élaboration de ces ions H+ est sous la dépendance de :

- récepteurs à la **gastrine** : activation de la sécrétion
- récepteurs à la **somatostatine** : inhibition de la sécrétion
- récepteurs à l'**histamine** et aux **prostaglandines**
- du **nerf vague**.

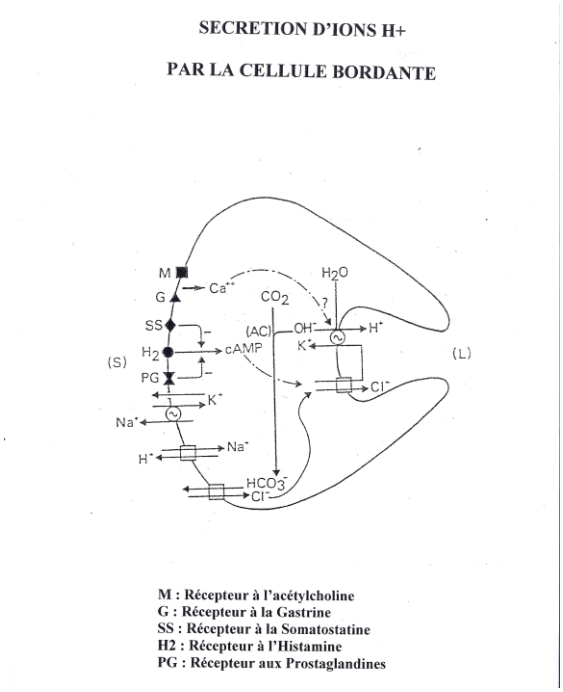

b-) Cellules endocrines des glandes fundiques

Système A.P.U.D (ou amine precursor uptake and decarboxylation) : décarboxylation des amines.

Ces cellules ont une polarité inversée : les grains de sécrétions se trouvent à la partie basale donc l'exocytose se fait vers le milieu intérieur (plutôt logique pour des cellules endocrine). Elles sont extrêmement nombreuses, on en citera que 4 :

- **Cellules à gastrine** ou cellules G (+ HCL, + croissance)
- **Cellules à somatostatine** ou cellules D (-gastrine et -HCL : la somatostatine peut inhiber la gastrine et donc indirectement la sécrétion d'ions H+, soit inhiber directement la sécrétion d'ions H+)
- **Cellules à enteroglucagon** et **cellules à sérotonine** (trophicité et motricité du TD)

3) <u>Chorion</u>

4) <u>Couche musculaire muqueuse</u>

Formée de fibres musculaires lisses.

<u>Glandes fundiques</u>

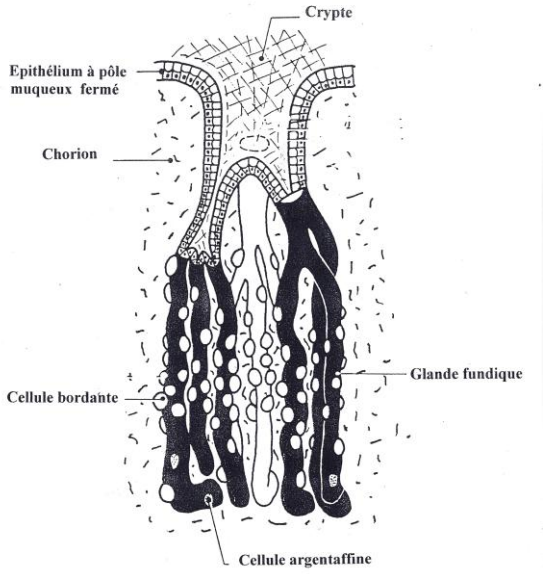

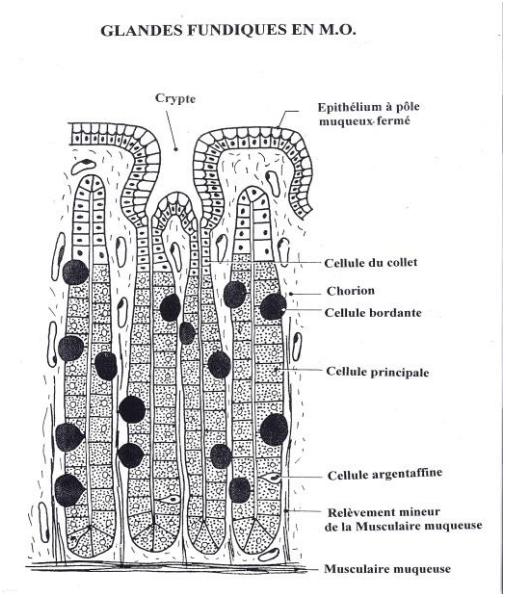

<u>Muqueuse cardiale</u>

Crypte : courte et droite
Glandes cardiales : uniquement muqueuses : synthèse de mucigène > mucus qui lubrifie l'entrée de l'estomac.

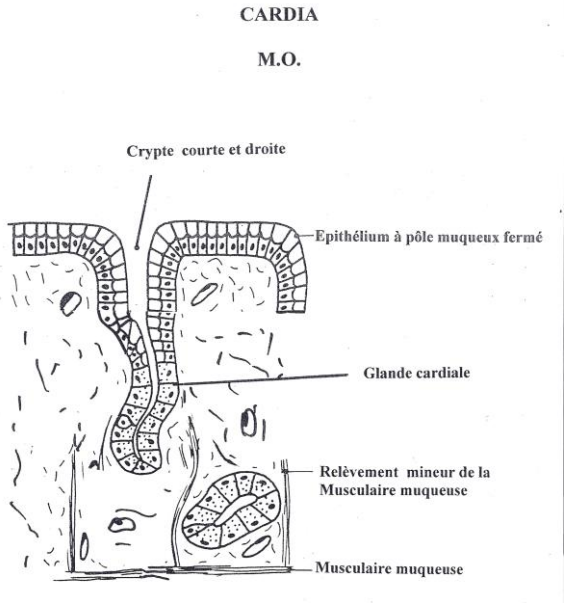

Muqueuse Pylorique

Crypte : profonde et ramifiée .
Glandes pyloriques : muqueuses pures .
Entre les glandes on trouve également des cellules endocrines.

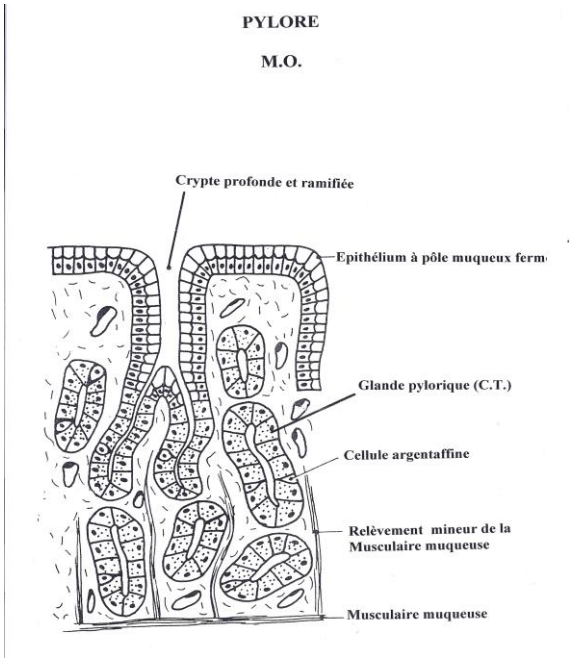

Structure de base de la musculaire muqueuse de la paroi gastrique.

La musculaire muqueuse est séparée en 2 couches : *(attention à ne pas la confondre avec la musculeuse !)*

- la circulaire intérieure : elle possède 2 types de prolongements :
  - épais : les relèvements majeurs qui délimitent un lobule gastrique.
  - fins : les relèvements mineurs qui entourent chaque glande.
- la longitudinale externe.

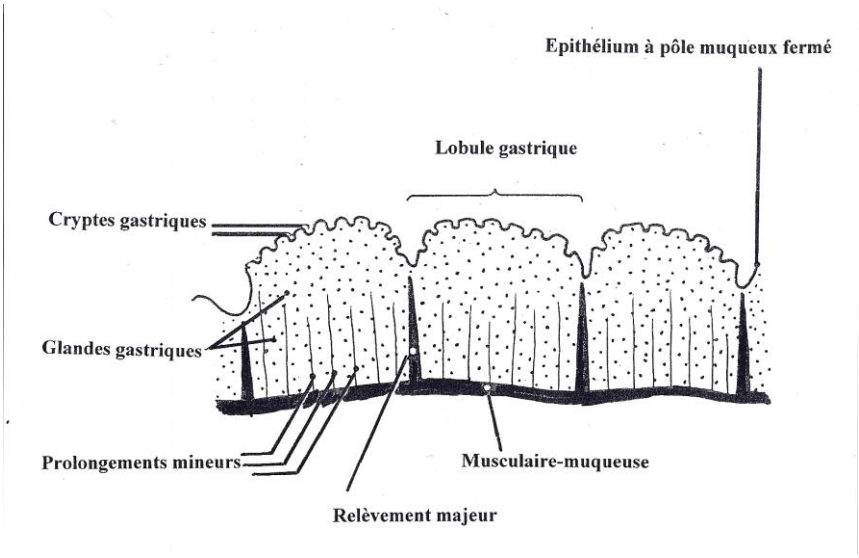

B- La sous muqueuse.

Elle est richement vascularisée, et cette vascularisation est surtout artérielle (risque hémorragique en cas de perforation), contrairement à la vascularisation de l'œsophage qui est surtout veineuse (risque de varice).

C- La musculeuse.

Elle est composée de fibres musculaires lisses.

- La couche circulaire interne est composée de fibres circulaires et de fibres obliques
- La couche longitudinales externes est composée de fibres longitudinales.

D- Adaptation de la paroi gastrique au volume du bol alimentaire.

Lorsque l'estomac est vide, la muqueuse est épaissie et forme des replis ; elle peut se distendre et ainsi augmenter le volume gastrique.

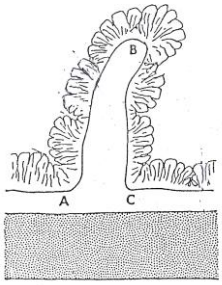

ESTOMAC VIDE

(Musculeuse contractée épaisse)

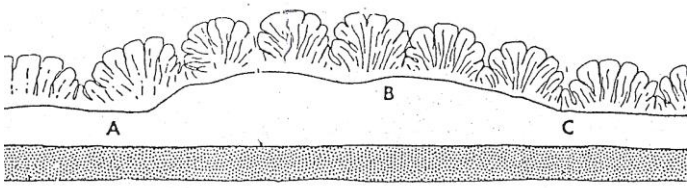

ESTOMAC PLEIN

(Musculeuse déplissée mince)

E- La séreuse.

Il s'agit de la séreuse péritonéale qui relie l'estomac au péritoine. Elle entoure l'estomac partout sauf dans sa partie supérieure.

III- L'intestin grêle.

A-Généralités

L'intestin grêle possède 3 régions :

- Duodénum
- Jéjunum
- Iléon

Il mesure 6 à 7 m.

B- Rôles

L'intestin grêle transforme le chyme en chyle et est responsable de l'absorption des composés élémentaires.

C- Dispositif d'amplification de l'intestin grêle.

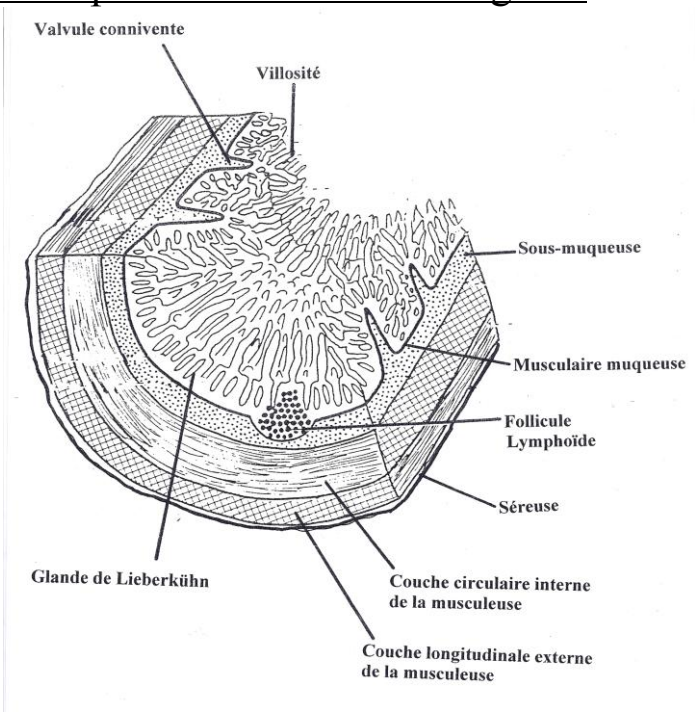

L'intestin possède plusieurs mécanismes lui permettant de s'allonger considérablement :

- **Les anses intestinales** : surface d'échange : 0,33m2
- **Les valvules conniventes de Kerckring** = replis de la sous muqueuse (800 valvules). Surface précédente x 3
- **Les villosités** = replis de la muqueuse (10 à 40/mm2).

Surface précédente x 10. Ces villosités sont composées d'un épithélium cylindrique simple avec :
- cellules caliciformes (lubrification)
- entérocytes avec microvillosités (absorption)
- cavités vides (espace de Grünhagen) pour l'évacuation dans le TD des cellules sanguines.

- **Les microvillosités des entérocytes** (2000/ entérocyte). Surface précédente x 20

En tout, la surface est multipliée par 600 : absorption finale : 300m2.

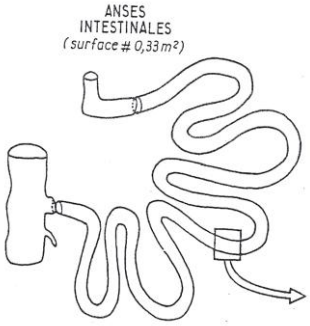

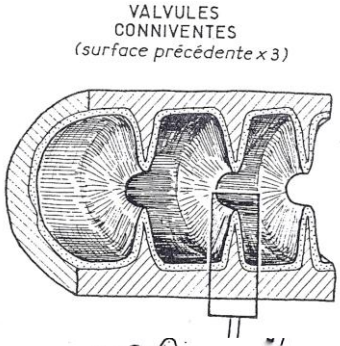

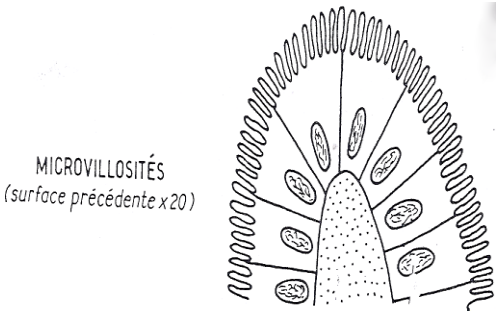

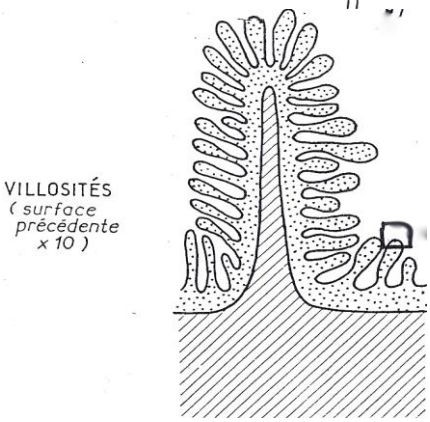

E- La muqueuse intestinale

La muqueuse intestinale forme comme on l'a dit précédemment des replis : les villosités intestinales.

Caractéristiques de la villosité intestinale.

1) Vascularisation lymphatique de la villosité intestinale.

Le rôle de cette vascularisation est l'absorption des lipides du TD ; elle se fait grâce à un chylifère central= cul de sac dans la villosité qui perfore la musculaire muqueuse et se jette dans le réseau lymphatique sous muqueux.

2) Vascularisation sanguine de la villosité intestinale.

Elle permet l'absorption des sucres et des proteines. Le réseau artériel sous muqueux perfore la musculaire muqueuse, monte dans la villosité intestinale où il se résout en un réseau de capillaire sanguin. Ces capillaires rejoingnent le réseau veineux qui perfore à nouveau la musculaire muqueuse et rejoint la sous muqueuse.

- Aspect en maille.

Vascularisation lymphatique

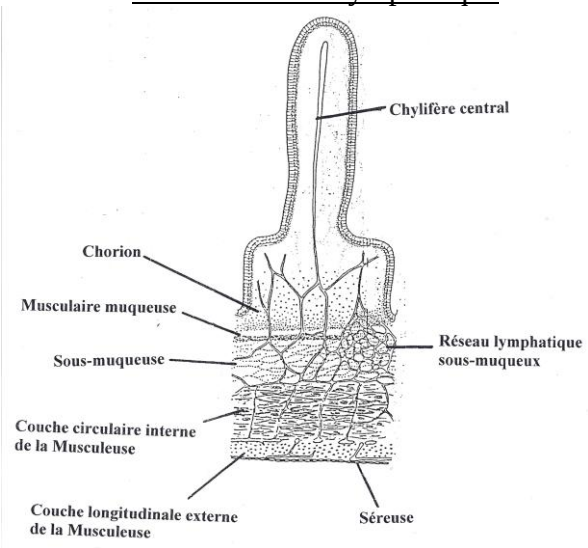

Vascularisation sanguine

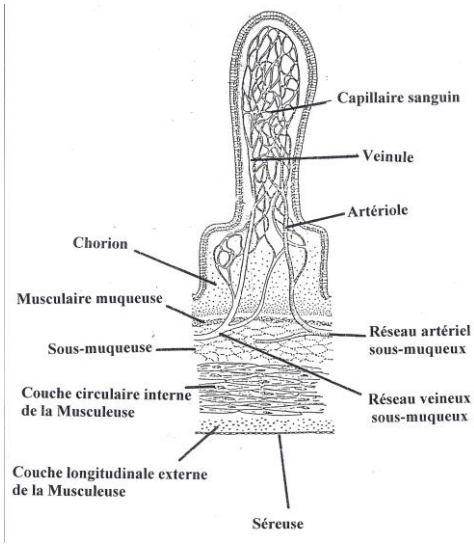

3) Innervation de la villosité intestinale.

Elle se fait grâce à une double innervation provenant à la fois du plexus de la muqueuse (d'Isisawa) et du plexus de la sous muqueuse (de Meissner). Les fibres nerveuses sont amyéliniques.

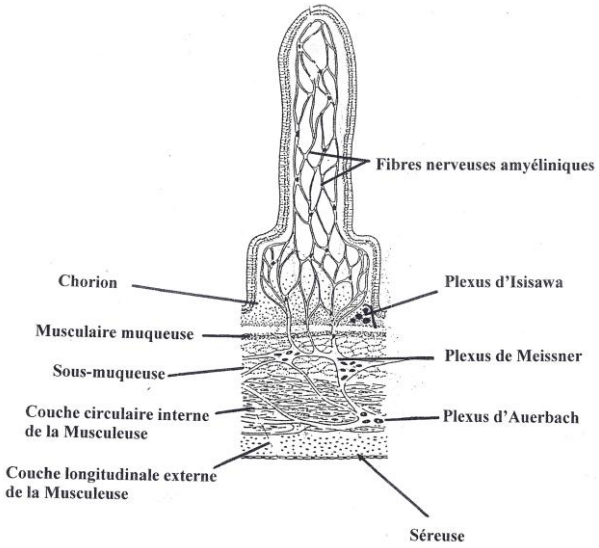

Les glandes de Lieberkühn.

A la base de la villosité intestinale, dans la muqueuse, on trouve des glandes tubuleuses droites : les glandes de Lieberkühn. Ces glandes possèdent :

Cellules exocrines :
- Cellules du col
- Entérocytes
- Cellules caliciformes
- Cellules de Paneth : synthèse d'enzyme responsable de la transformation du chyme en chyle. (1 à 2%)
- Cellules M : endocytose des Ag de la cellule intestinales et présentation aux cellules dendritiques de la sous muqueuse.
-

Cellules endocrines :
- Cellules à gastrine
- Cellules à somatostatine
- Cellules à entéroglucagon
- Cellules à sérotonine
- Cellules a sécrétine : augmentent les sécrétions du pancréas exocrine et de la vésicule biliaire.
- Cellules à cholécystokinine : augmente la motricité biliaire.

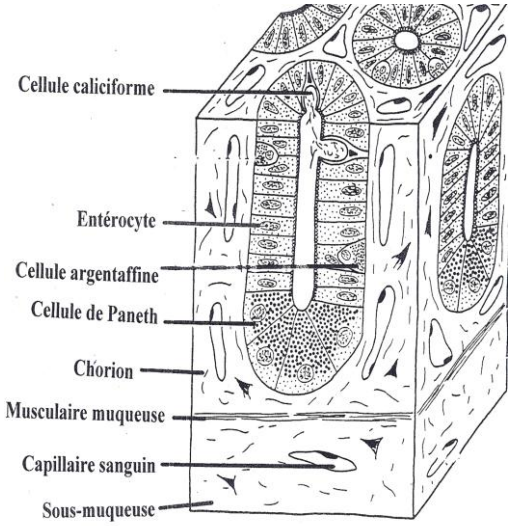

Glande de Lieberkühn (MO)

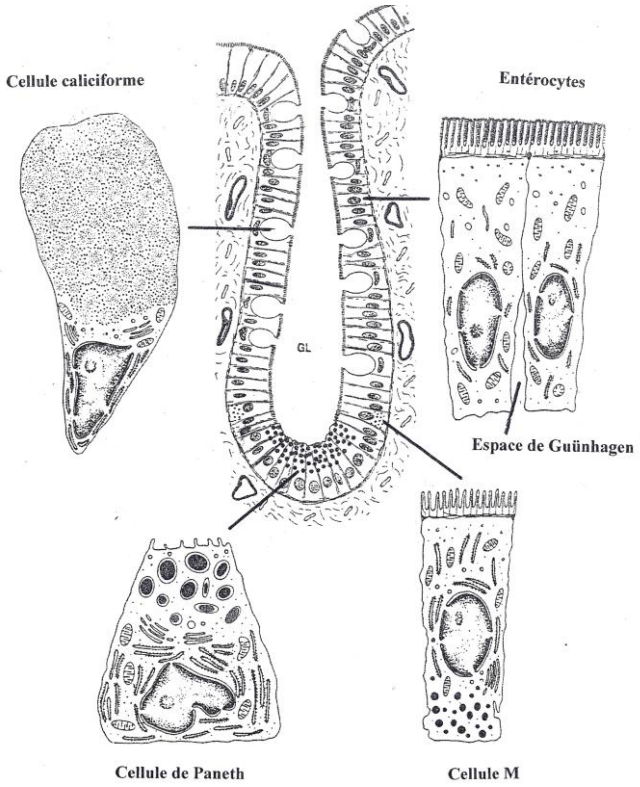

Cellules exocrines d'une glande de Lierberkühn (ME)

L'entéron est l'entité morphologique et fonctionnelle de l'intestin grêle, il comporte une villosité annexée à des glandes de Lieberkühn au niveau du vestibule.

Entéron (MO)

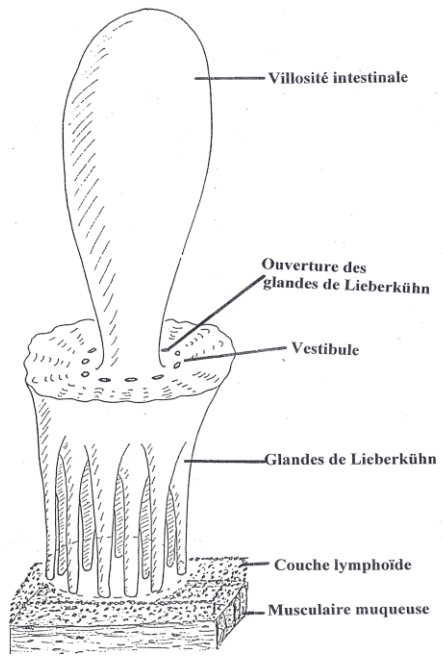

Les follicules lymphoïdes.

Ils sont nombreux et se regroupent en formant des plaques de Peyer.

La musculaire muqueuse.

Elle est constituée de fibres musculaires lisses en 2 couches (circulaire interne et longitudinale externe).
La musculaire muqueuse émet des fibres au niveau de la circulaire interne qui se répartissent en éventail dans les villosités et forment le muscle de Brücke, innervé par la double innervation des villosités.
Les contractions bilatérales de ce muscle permettent un raccourcissement de la villosité = les parois du chylifère se rapprochent = vidange dans le réseau lymphatique sous muqueux= absorption des lipides.
(Je suis désolé Onolfo n'a pas été très clair sur cette partie, et les schéma ne sont pas très représentatif de ce qui est dit.)

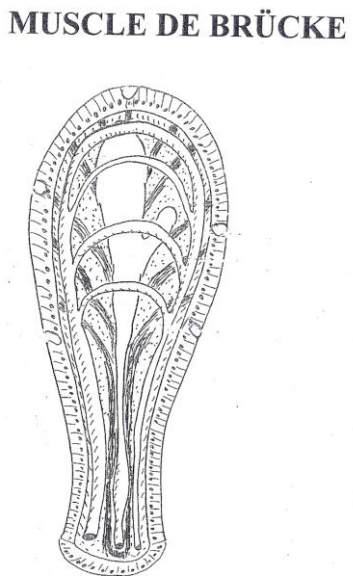

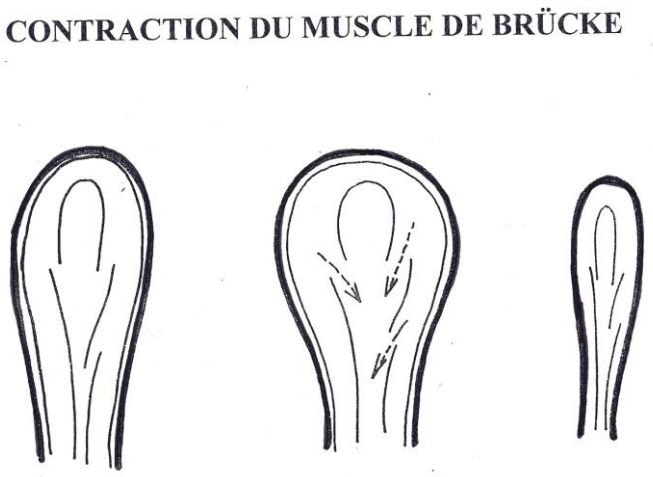

FRAGMENT DE MUQUEUSE INTESTINALE

(Vue tridimensionnelle)

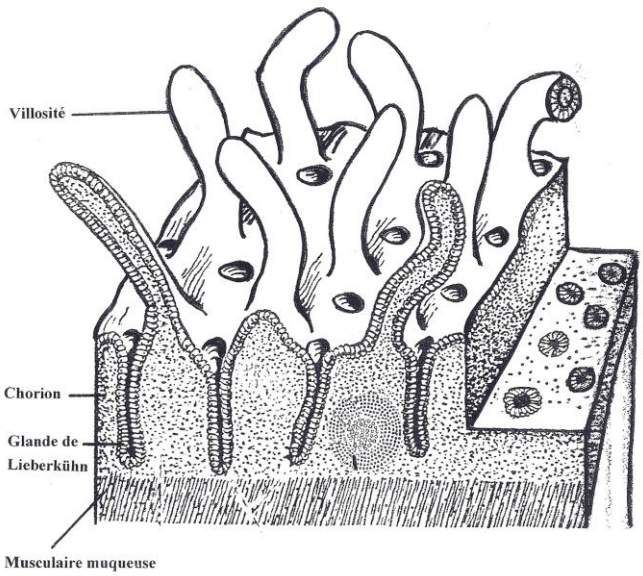

E- La sous muqueuse

La sous muqueuse DU DUODENUM contient des glandes muqueuses pures : les glandes de Brûnner qui synthétisent le mucigène alcalin. (Protège l'intestin grêle du chyme acide).

F- La musculeuse

Fibres musculaires lisses : circulaire interne + longitudinale externe

IV- Le côlon

Rôle : évacuation des déchets.

Structure de base de la paroi colique (MO)

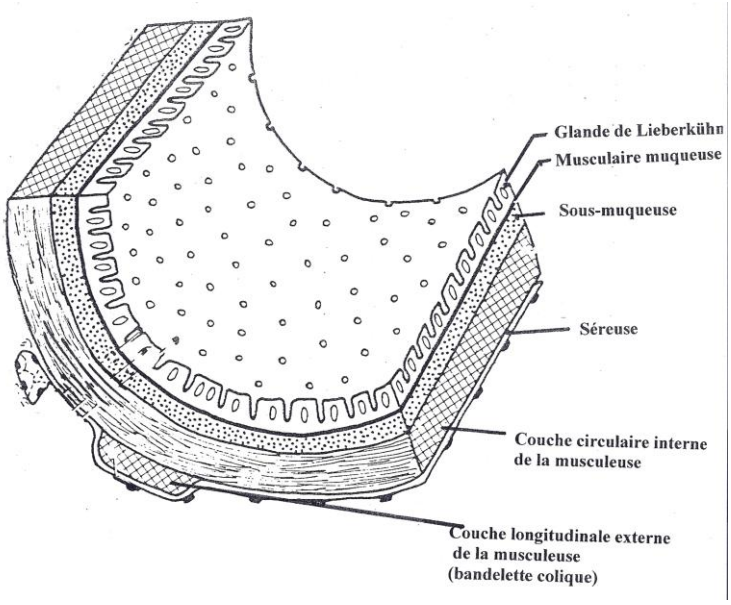

A- La muqueuse

1) Absence de villosités

2) Nombreuses glandes de Lieberkühn

Ces glandes sont composées de 75% cellules caliciformes et de 25% d'entérocytes. La richesse en cellules caliciformes se traduit sur des coupes histologiques par des cellules coupées transversalement qui forment des champs de marguerites.

3) Musculaire muqueuse

En 2 couches : circulaire interne et longitudinale externe.

4) Nombreux follicules lymphoïdes.

B- Sous muqueuse

Elle présente les plexus de Meissner.
De nombreux plexus veineux : plexus hémorroïdaires

C- Musculeuse

En 2 couches : circulaire interne et longitudinale externe.
La couche longitudinale externe va subir des phénomène de dégénérescence : il ne restera que 3 bandelettes : les Taenia coli (ou bandelettes coliques).

Côlon (vue macroscopique)

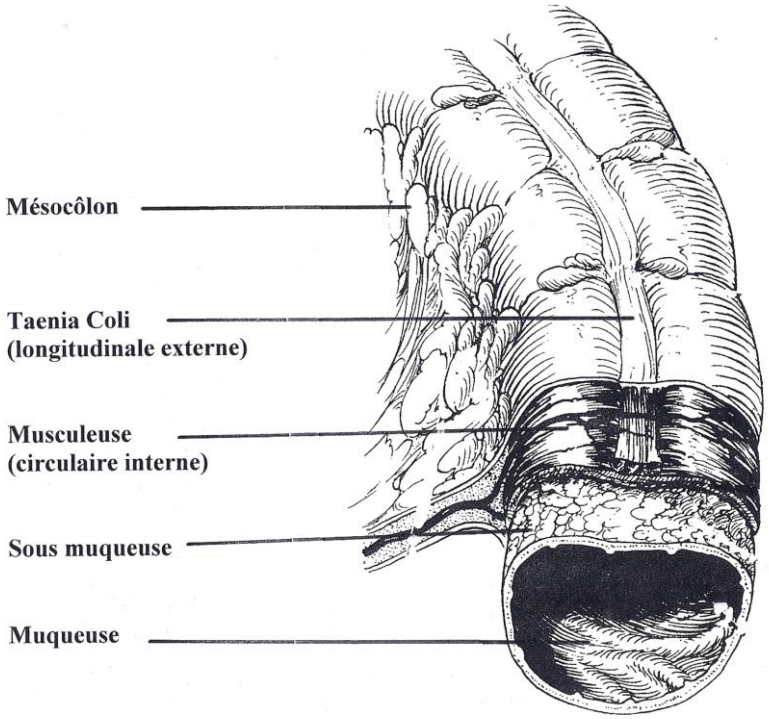

V- Le canal anal

A- Muqueuse

Elle est revêtue par un épithélium malpighien non kératinisé.
La couche longitudinale externe de la musculaire muqueuse a disparu, la circulaire interne forme des reliquat verticaux : les colonnes de Morgagni.

B- Sous muqueuse

Elle présente de nombreux plexus veineux : les plexus hémorroïdaires.

C- Musculeuse

La couche circulaire interne est restée intacte, elle s'est même hypertrophiée formant le sphincter musculaire lisse de l'anus.
A ce sphincter va se rajouter un sphincter musculaire striée à contraction volontaire.

D- Adventice

On sort de la cavité péritonéale donc le canal anal est rattaché à la paroi par du tissu conjonctif formant un adventice.

Structure du canal anal

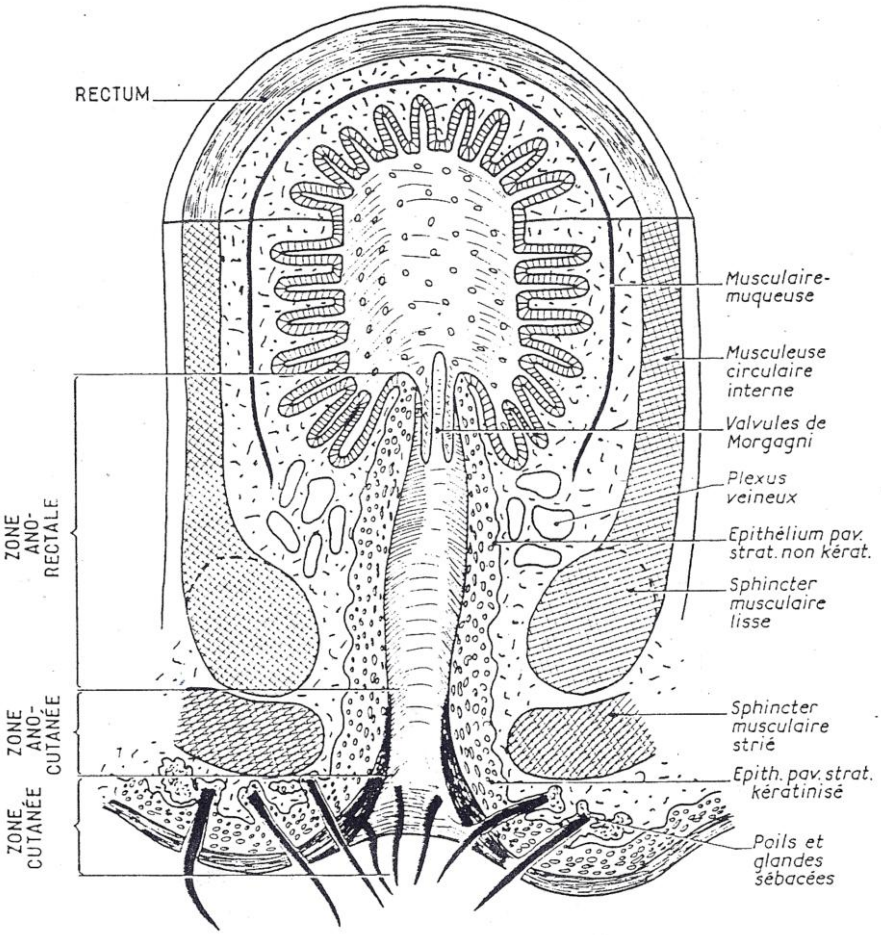

VI- Le caecum

Annexé au tube digestif, on trouve un petit appendice : le caecum ou appendice iléo caecal. Cet organe est sujet aux infections ; sa paroi étant très mince, il faut intervenir dès qu'il y a une douleur car elle risque de se perforer et de donner une péritonite.
Il possède toujours 4 couches :

A- La muqueuse

- Pas de villosités
- Glandes de lieberkühn : cellules caliciformes, entérocytes.
- Musculaire muqueuse composée de fibres musculaires lisses et dissociée par de nombreux follicules lymphoïdes.

B- La sous muqueuse

Est envahi par les follicules lymphoïdes de la muqueuse.

C- La musculeuse

En 2 couches de fibres musculaires lisses.

D- La séreuse
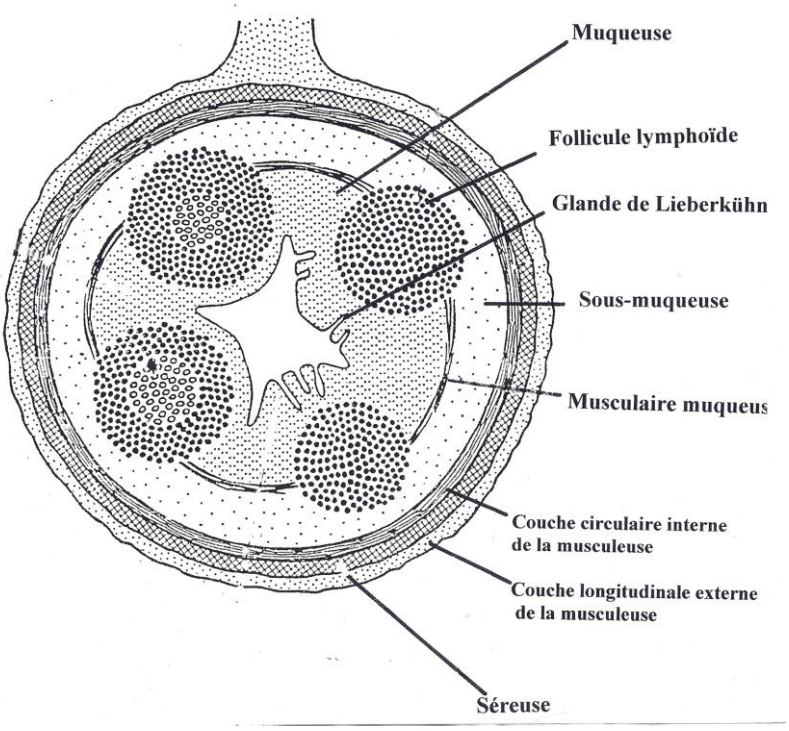
Appendice (MO). Coupe transversale