Appareil digestif
26/09/2012
Mme Lavergne-Slove
Ronéotypeuse: Laura Bernard
Ronéolectrice: Ariane Blanco

COURS N°3:
Anatomo-pathologie de l'œsophage et de l'estomac.

I. Généralités
II. L'œsophage
   1) Caractéristiques de l'œsophage normal
   2) Pathologies inflammatoires de l'œsophage
   3) Pathologies pré-néoplasiques de l'œsophage
   4) Tumeurs œsophagiennes
III. L'estomac
   1) Caractéristiques de l'estomac normal
   2) Pathologies inflammatoires de la muqueuse gastrique
   3) Tumeurs de l'estomac
   4) Autres maladies de l'estomac

Note: l'ED d'anatomo-pathologie de l'UE Appareil Digestif doit être préparé avant l'Ed. Il est impératif de remettre sa copie lors de l'ED. Cet Ed compte pour le contrôle continu: 1 point de la note finale (0,5 pts si copie rendue + 0,5 pts si bonnes réponses).
Site d'anapath: https://sites.google.com/site/anapathfacdiderot/

I. Généralités

L'anatomo-pathologie constitue une partie du raisonnement clinique. Le clinicien fait des prélèvements dont il attend le diagnostic, le pronostic et parfois des indications thérapeutiques. Pour avoir des réponses aux questions, il faut présenter le malade, donner toutes les informations nécessaires. L'anatomo-pathologiste interprète ce qu'il voit en fonction des informations qui lui sont données.

II. L'œsophage

1) *Caractéristiques de l'œsophage normal*

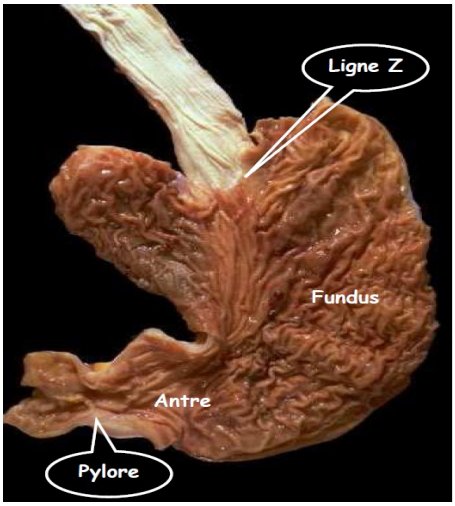

En anapath, on commence par regarder à l'œil nu et on augmente progressivement le grossissement.
La macroscopie est l'étape essentielle des pièces opératoires mais aussi d'un certain nombre de biopsies en particulier celle du colon.
L'œsophage est un épithélium malpighien non kératinisé, d'aspect blanchâtre. **L'estomac est un épithélium glandulaire**.
Anatomiquement, on distingue plusieurs territoires: le fundus, l'antre, et la jonction avec le duodénum: le pylore. Chaque territoire a une muqueuse particulière avec une fonction particulière.

On est amené à détecter une pathologie œsophagienne lorsque le patient se présente avec:

- Brûlures œsophagiennes
- Douleur rétrosternale
- Blocage alimentaire
- Dysphagie (douleur lors de l'alimentation)

Ce sont des manifestations cliniques qui vont nous orienter vers une pathologie œsophagienne et qui vont nous conduire à réaliser une exploration haute par endoscopie. Des biopsies systématiques sont réalisées même si la paroi semble normale.

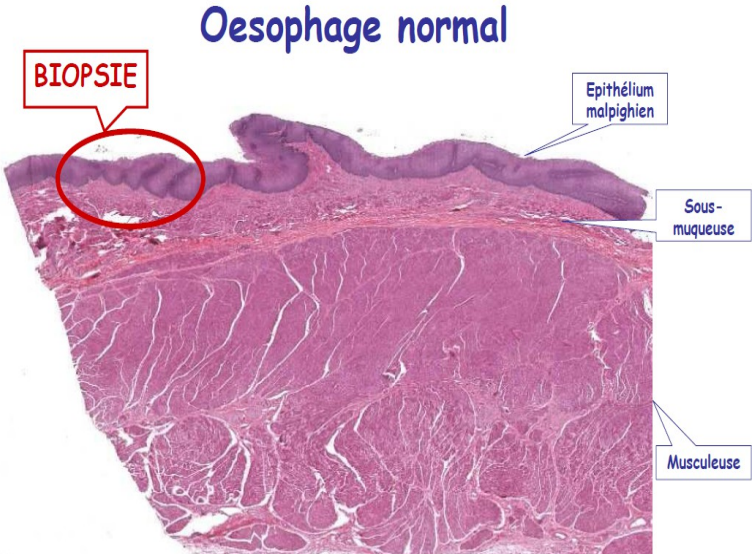

On trouve la muqueuse malpighienne blanchâtre en endoscopie.
Il y a une **musculaire muqueuse**, la **sous-muqueuse**, la **musculeuse** et l'**adventice**

est un tissu conjonctif, adipeux, avec des vaisseaux.
Lors d'une exploration endoscopique, le niveau d'exploration par la biopsie est très restreint.
Il est difficile de prélever l'œsophage, cela doit être fait perpendiculairement. Très souvent, les biopsies sont superficielles on n'observe que l'épithélium malpighien.
On a un petit peu de la musculaire muqueuse et très rarement de la sous-muqueuse. Dans tous les cas, **on n'observe jamais la musculeuse ni à fortiori l'adventice.** On explore la partie luminale.

Dans le bas œsophage, il y a des glandes muco-sécrétantes, sous l'épithélium malpighien.
On voit la **ligne Z,** c'est-à-dire la jonction entre l'épithélium malpighien de l'œsophage et l' épithélium glandulaire du cardia.
A l'endoscopie, on voit la muqueuse oesophagienne blanchâtre et la muqueuse gastrique plus rosée. En rétroversion, c'est l'inverse.
On cherche des anomalies, comme la muqueuse gastrique qui remonterait dans l'œsophage, c'est un endobrachyoesophage.

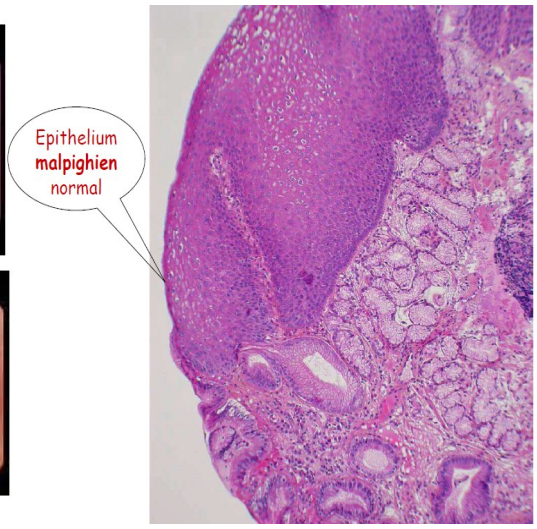

2) *Pathologies inflammatoires de l'œsophage*

Les pathologies inflammatoires ne sont pas synonymes de pathologies infectieuses.

a) Pathologies non infectieuses

- Reflux œsophagien (liquide gastrique)
  - Très fréquent
  - Symptomatologie: brûlures rétro-sternales, toux..
  - Inflammation à polynucléaires (éosinophiles), **1/3 distal de l'œsophage.**
  - On biopsie des zones normales.

- Oesophagites à éosinophiles
  - Pathologies de plus en plus fréquentes
  - Blocages alimentaires à répétition (complications très invalidantes, sténoses au bout d'un certain temps très difficiles à soigner), contexte d'allergie (asthme, pathologie allergique chronique)
  - Inflammation à polynucléaires éosinophiles qui prédomine au **1/3 proximal de l'œsophage.**

Œsophagite **par reflux**

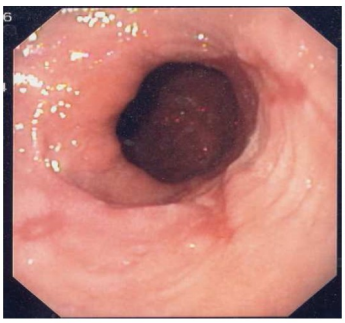

Tâches blanchâtres.
Ici on voit l'épithélium malpighien, la couche basale en bas et la lumière en haut.
On voit des « trous » avec une dispersion de polynucléaires, on voit un infiltrat inflammatoire (PN éosinophiles ++).
On fait le diagnostic de reflux œsophagien.

Au contraire, si un patient fait de nombreux blocages alimentaires, s'il est asthmatique connu depuis de nombreuses années, on fait des biopsies au tiers supérieur de l'œsophage.
Il y a énormément de PN éosinophiles.
Des normes permettent de retenir le diagnostic d' œsophagite en fonction du nombre de PN.

Œsophagite à éosinophiles

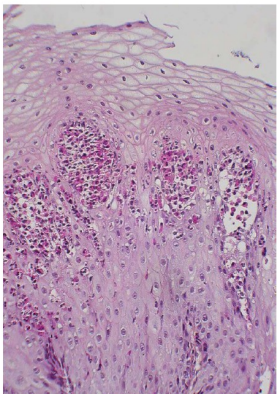

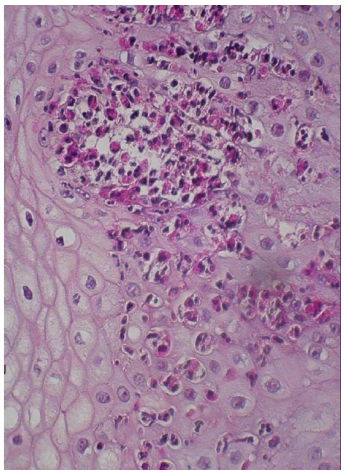

b) Pathologies infectieuses

Les infections sont une des grandes causes de l'inflammation.

- Oesophagite candidosique

Candida est une mycose qui a un tropisme pour l'épithélium malpighien. Il y a des candidoses cutanées, muqueuses et l'œsophage en fait partie.
Les candidoses viscérales se voient chez des patients qui sont traités par corticoïdes, qui sont immunodéprimés, qui sont très âgés, avec une pathologie tumorale de voisinage...
Il faut toujours penser à rechercher des **filaments mycéliens**.

Œsophagite candidosique

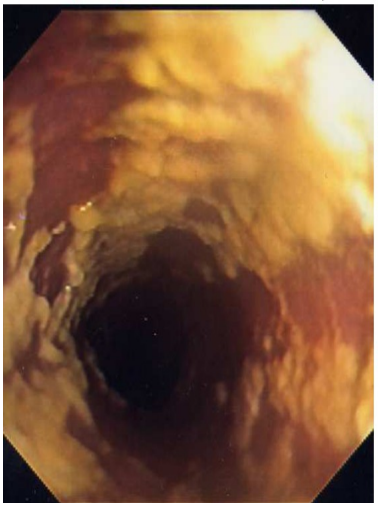

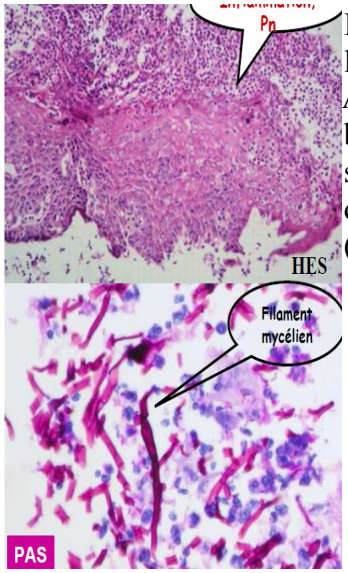

Il y a une ulcération avec des polynucléaires, de la fibrine avec des éléments inflammatoires.
Avec la coloration au PAS, qui permet de très bien voir les mycoses, on met en évidence au sein de cette nécrose et de cette inflammation de nombreux filaments mycéliens et des spores (petites boules).

- Pathologies virales

Herpès simplex donne des ulcérations oesophagiennes dont on ne connait pas l'origine.
Ces ulcérations sont parfois précédées ou entourées de vésicules et on fait des biopsies: au niveau des cellules malpighiennes, on voit les effets cytopathogènes viraux: inclusion, chromatine fine, renforcement périphérique, petit nucléole, noyau unique.
Certaines cellules sont **multinuclées avec un empilement de noyaux caractéristique d'une infection herpétique**. On peut confirmer par immuno-

Virus, plus rare : herpès simplex, CMV (contexte VIH)

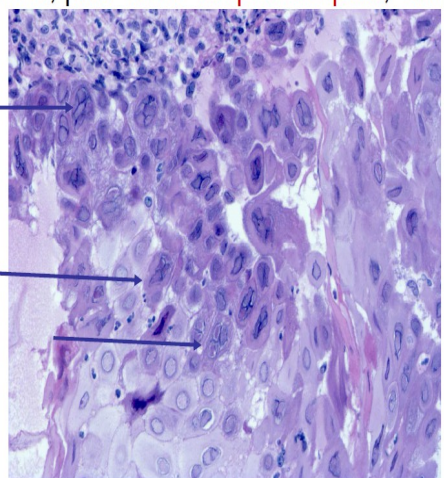

On observe
les effets cytopathogènes

histochimie. Souvent dans un contexte de dépression immunitaire.

3) *Pathologies pré-néoplasiques de l'œsophage*

- **Endobrachyoesophage** = remplacement de la muqueuse malpighienne de l'œsophage distal par une muqueuse glandulaire (gastrique et/ou intestinale).

Cette muqueuse glandulaire peut avoir une apparence presque normale, ce n'est pas une lésion tumorale. En général, cette muqueuse est en continuité avec celle de l'estomac et elle associe une métaplasie gastrique et/ou intestinale.

Il est donc essentiel de dire où on été faits les prélèvements.
Sur une muqueuse d'endobrachyoesophage et en particulier sur une muqueuse de type intestinale, se développent des lésions de **dysplasie(** lésion pré-néoplasique) sur lesquelles se développe éventuellement un **adénocarcinome.**
Ces pathologies sont donc à surveiller: endoscopies de contrôle régulières, avec des prélèvements à protocole très standardisé car le territoire exploré est minime.

Endobrachyoesophage

Muqueuse glandulaire qui remonte au dessus de la ligne Z en endoscopie.
Histologie: épithélium de type intestinal et non pas un épithélium qui ressemble au cardia.
Alternance de cellules muco-sécrétantes et d' entérocytes.
Ce prélèvement a été fait 3 ou 4 cm plus haut que la ligne Z donc il s'agit bien d'un endobrachyoesophage.

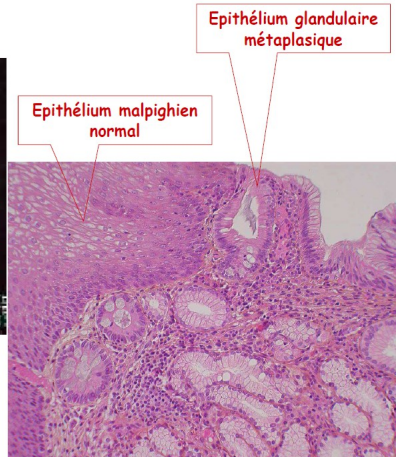

Si on laisse évoluer les lésion d'endobrachyoesophage, le risque est la survenue d'une dysplasie de haut grade ou d'un carcinome in situ.
Les cellules on alors de noyaux stratifiés, hyperchromatiques, le rapport nucléo-cytoplasmique est élevé, il y a des mitoses... cette dysplasie de haut grade voir adénome in situ va évoluer vers un adénome infiltrant.

4) *Tumeurs œsophagiennes*

Les tumeurs de l'œsophage sont souvent découvertes de façon tardive. On trouve rarement de lésion de carcinome in situ dans l'œsophage alors que l'on est dans un épithélium malpighien.
Les tumeurs habituelles se trouvent en général à un stade évolué: manifestation clinique habituelle = dysphagie.
La tumeur de l'œsophage la plus fréquente est le carcinome épidermoïde.
Les formes plus rares, sur lésions d'endobrachyoesophage sont des adénocarcinomes.

A l'endoscopie, on trouve une masse bourgeonnante. Sur la pièce opératoire, on voit qu'il existe une sténose œsophagienne. Il y a une dilatation de l'œsophage en amont de la sténose.
3 critères: prolifération tumorale bourgeonnante (végétante), ulcérée (nécrose s'élimine donc laisse un trou) et infiltrante (car détruit et remplace les assisses pariétales).

Carcinome épidermoïde ++++++

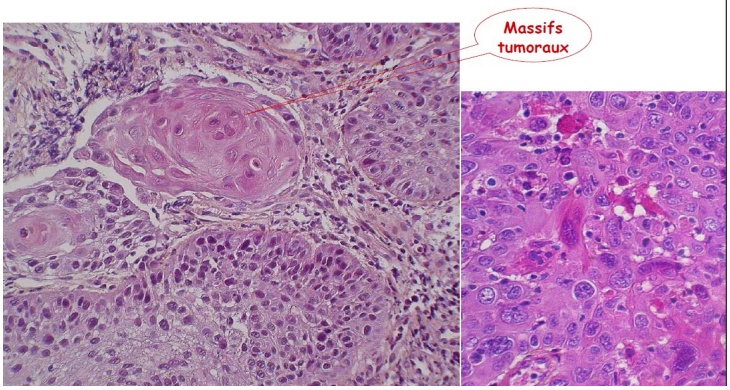

Différenciation malpighienne.
Kératinisation.
Gros noyaux, gros nucléoles, rapport nucléo-cytoplasmique élevé..

Adénocarcinome, sur endobrachyœsophage

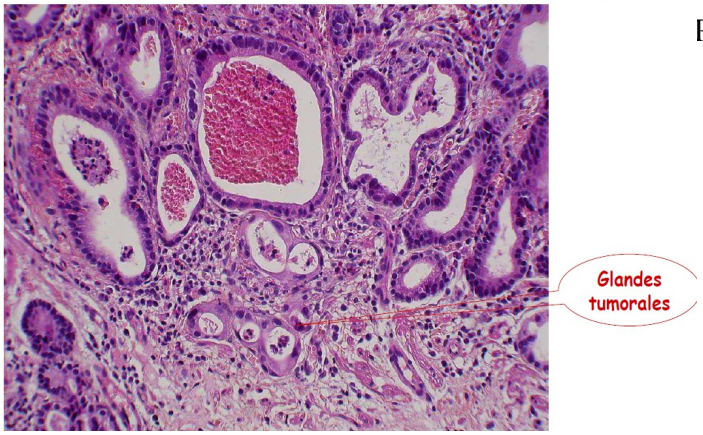

Présence de plusieurs tubes carcinomateux

I. L'estomac

1) *Caractéristiques de l'estomac normal*

Dans l'estomac, on distingue anatomiquement plusieurs segments qui comportent des muqueuses différentes: fundique (sous l'œsophage, muqueuse glandulaire muco-sécrétante peu étendue) et antrale (au dessus du pylore avec des glandes différentes).

Histologie: épithélium muco-sécrétant régulier en surface, infundibulum le long de la muqueuse gastrique et la couche des glandes (9/10ème de l' épaisseur de la muqueuse avec les cellules bordantes qui sécrètent l'acide chlorhydrique).

Estomac normal
fundus

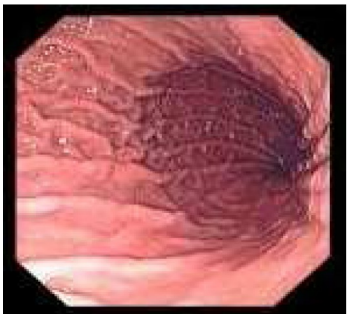

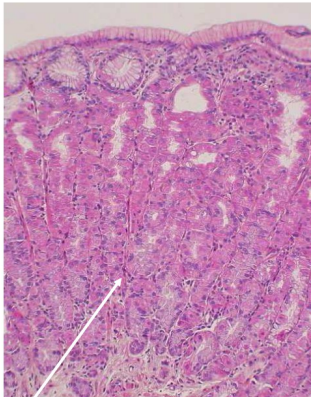

Estomac normal
antre et pylore

Muqueuse : glandes mucosécrétantes

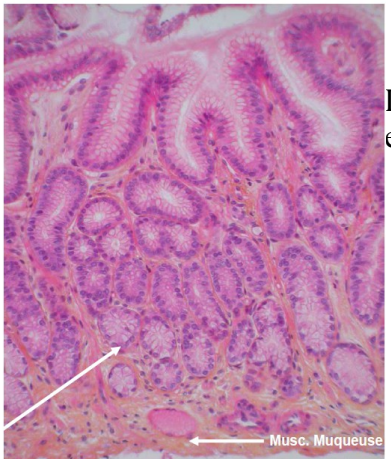

Dans l'antre, les glandes sont différentes, on retrouve les mêmes structures infundibulaires
La couche des glandes sont des cellules exclusivement muco-sécrétantes.

2) *Pathologies inflammatoires de la muqueuse gastrique*

a) Non infectieuses

Les manifestations cliniques des pathologies gastriques qui nous amènent à faire des explorations endoscopiques sont des douleurs épigastriques, des brûlures épigastriques, une sensation de pesanteur...

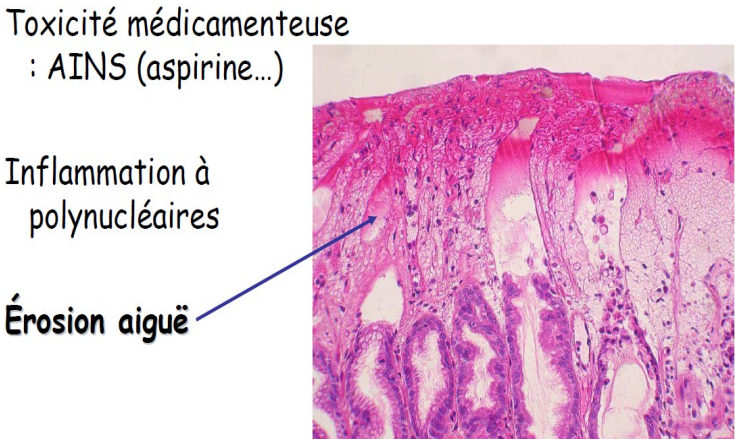

Il s'agit d'un patient jeune, qui a pris de l'aspirine. Douleurs épigastriques majeures le lendemain. Aspect hémorragique de l'estomac, petites érosions→**lésion induite par l'aspirine et/ou par la prise d'AINS.**
Très fréquent.
Peut donner des hémorragies digestives voir plus grave.
En profondeur, il reste quelques glandes. Toute la partie superficielle est nécrosée et engendre une réaction inflammatoire. Cette nécrose intéresse aussi les petits vaisseaux qui se situent dans la partie superficielle de la muqueuse et ça a saigné. C'est pour cela que l'on a une ulcération, des hémorragies digestives et un processus inflammatoire. Quelques éléments (polynucléaires) essayent de déterger cette nécrose.

b) Infectieuses

La grande pathologie infectieuse de l'estomac est l'infection par Helicobacter pylori.
Gastrite à Helicobacter pylori: douleurs épigastriques, endoscopie: normale, érythème, micronodulaire.
Cette bactérie induit une inflammation extrêmement complexe de la muqueuse gastrique qui donne une **inflammation à polynucléaires** mais aussi une stimulation du tissu lymphoïde = **hyperplasie folliculaire lymphoïde.**
On peut aussi voir une **métaplasie intestinale,** donc un risque de dysplasie et d'adénocarcinome**.**
Ce germe est antral et/ou fundique.

Helicobacter pylori est donc le grand pourvoyeur de pathologies gastriques très variées: inflammatoires et tumorales avec le double versant de pathologies tumorales: **adénocarcinome** sur métaplasie intestinale et **lymphome** sur hyperplasie folliculaire lymphoïde.
Helicobacter pylori peut donc donner des ulcères, ou bien se compliquer en adénocarcinome ou en lymphome.

La biopsie est le meilleure moyen pour identifier la gastrite à Helicobacter pylori car certaines lésions de la muqueuse gastrique sont induites pas Helicobacter pylori.

Lorsque la pathologie infectieuse à Helicobactre pylori n'est pas traitée, on aboutit à la formation d'ulcère chronique avec amputation de toutes les couches de la paroi de l'estomac.
On voit directement la sous-séreuse.
Manifestations cliniques: douleurs, hémorragies digestives possibles, perforation possible et sur les berges, on peut voir survenir un adénocarcinome.

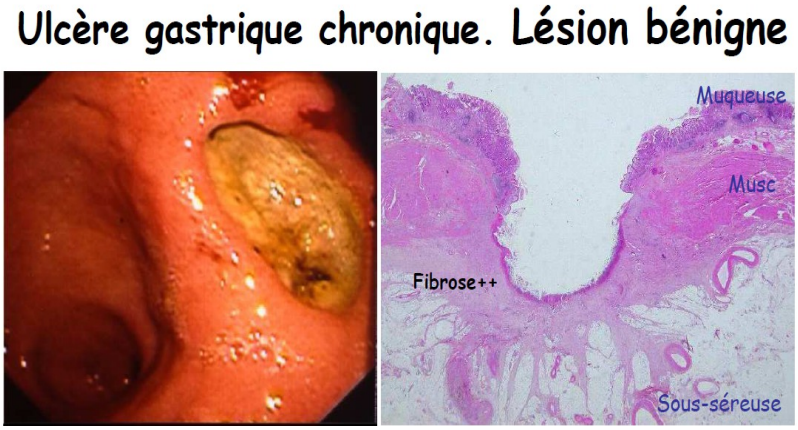

3) *Tumeurs de l'estomac*

- Cancer ulcéré

Attention à ne pas confondre un ulcère (lésion bénigne) sur les berges duquel on peut voir se développer une tumeur et un cancer, un adénocarcinome qui est ulcéré, qui peuvent se ressembler et peut se manifester par une perte de substance.

La tumeur était au départ bourgeonnante, infiltrante, la nécrose va s'éliminer et la place occupée par la nécrose devient un trou.

Cancer ulcéré de l'estomac

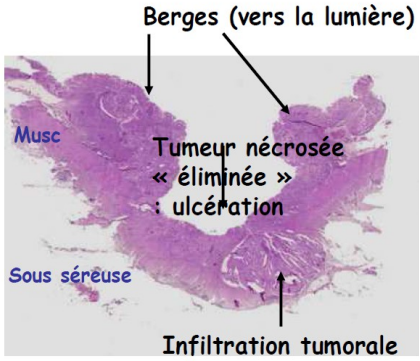

Adénocarcinome gastrique, tumeur ulcérée, infiltrante

Cette tumeur, comme toutes les tumeurs malignes, est fragile et mal vascularisée.

Dans les adénocarcinomes peu différenciés à cellules en bague à chatons, il s'agit de cellules isolées

- Néoformations lymphoïdes de l'infection à Helicobacter Pylori

Elles peuvent donner naissance à un **lymphome de faible malignité qui a pour particularité de se traiter par l'éradication d'Helicobacter pylori.** Ceci est vrai dans un certain nombre de cas où c'est traité précocement.
Lorsque l'on est au début d'un lymphome gastrique de faible malignité, développé au dépens d'un tissu lymphoïde du malt (lymphome du « malt ») néoformé par l'infection à Helicobacter pylori, dans 75% l'éradication d'Helicobacter pylori aboutit à la guérison très lente du lymphome (18 mois).

4) *Autres maladies de l'estomac*

- Pathologie dysimmunitaire = maladie de Biermer

- Pathologie fréquente qui atteint les **sujets >50 ans**
- Clinique +/- latent **asymptomatique**
- **Anémie** classiquement macrocytaire et mégaloblastique par disparition du FI pour absorption de la vit B12. Puis +/- troubles neurologiques.
- Endoscopie: aspect normal ou muqueuse FUNDIQUE atrophique
- Histologie: atrophie du fundus: disparition des cellules bordantes, **disparition complète des glandes fundiques normales**
  Métaplasie intestinale et pylorique→ risque d'adénocarcinome.
  Infiltrat inflammatoires
- Risque évolutif: **adénocarcinome** et tumeur endocrine donc surveillance endoscopique.